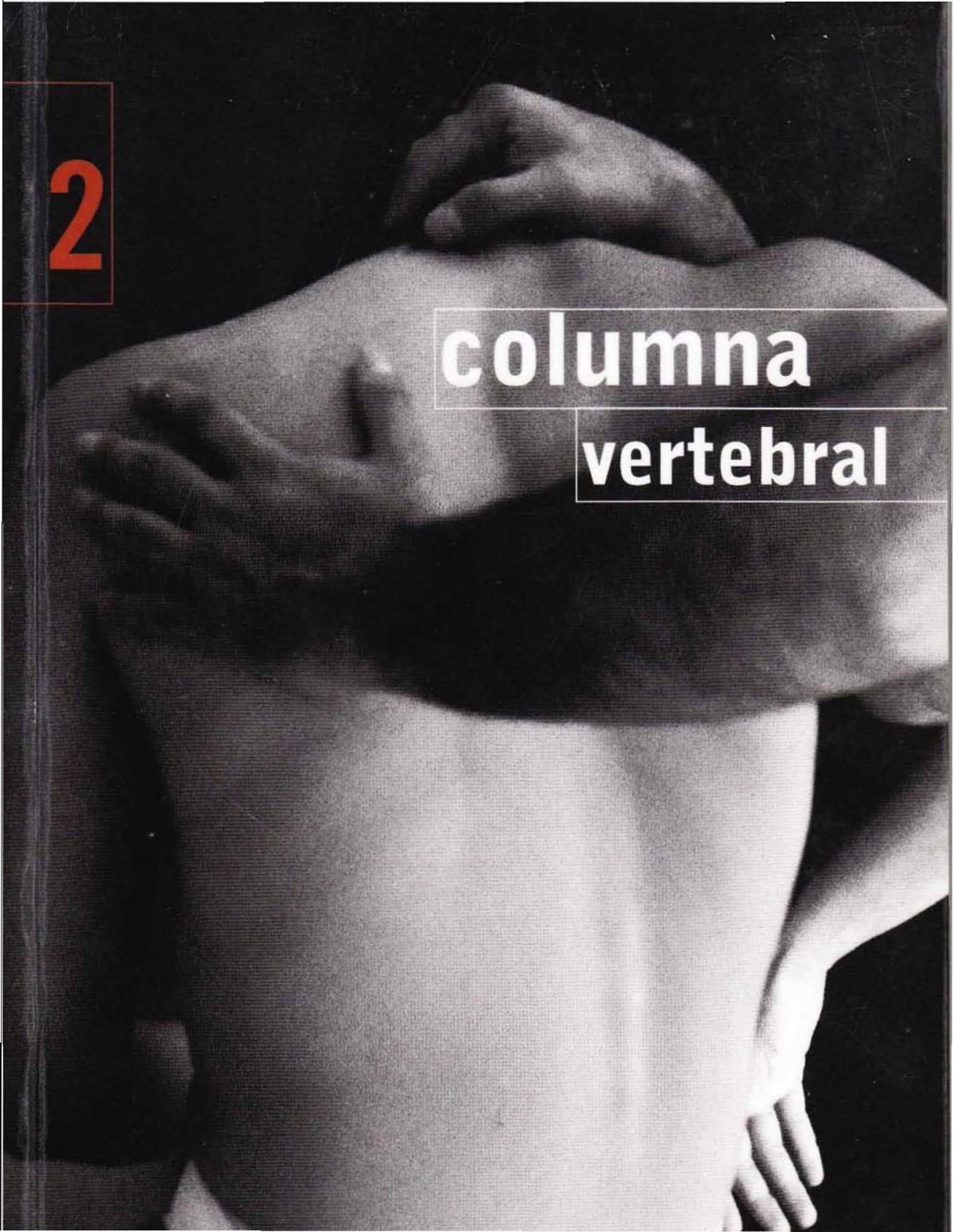
2
columna
vertebral

INDICE

INTRODUCCION 9

COLUMNA LUMBAR

1 **ANATOMOFISIOLOGIA** 13

2 **DIAGNOSTICO NEUROLOGICO** 41

3 PRUEBAS Y **TESTS DIAGNOSTICOS** DE LA COLUMNA LUMBAR 55

4 **PRUEBAS** DE **MOVILIDAD** DE LA COLUMNA LUMBAR 63
Activas, Pasivas y Resistidas.

5 **DIAGNOSTICO** POR MOVIMIENTOS MIXTOS MEDIANTE LAS TRANSVERSAS Y OTROS METODOS DE DIAGNOSTICO COMPLEMENTARIOS 73

6 **PREMANIPULACIONES** 97

7 TRATAMIENTO DE **TEJIDOS BLANDOS** 107

8 LOS **BLOQUEOS** Y SUS FORMAS MAS COMUNES 127

9 **INDICACIONES Y CONTRAINDICACIONES** DE LAS TECNICAS DE NORMALIZACION 133

10 **TECNICAS DE NORMALIZACION** 137

COLUMNA DORSAL

1 **ANATOMOFISIOLOGIA** 165

2 **DIAGNOSTICO NEUROLOGICO** 173

3 **REFLEJOTERAPIA** VERTEBRAL DORSAL 177

4 **LINEAS DE GRAVEDAD** DEL CUERPO 183

5 **LESIONES MECANICAS** DE LA COLUMNA DORSAL 199

6 **DIAGNOSTICO DORSAL** 205

6.1 **Diagnóstico** global inespecífico de la columna **dorsal** 223

7 DIAGNOSTICO Y TRATAMIENTO DE LA **CINTURA ESCAPULAR** 227

8 PRUEBAS FUNCIONALES DE LOS **MUSCULOS DEL CINTURON ESCAPULAR** 237

9 **TECNICAS** DE **NORMALIZACION** 249

10 **AUTOELONGACIONES** 257

11 TRATAMIENTO DE **TEJIDOS BLANDOS** 265

12 **PREMANIPULACIONES** 275

13 **INDICACIONES Y CONTRAINDICACIONES** DE LAS TECNICAS DE NORMALIZACION DORSAL 283

14 **TECNICAS DE NORMALIZACION**

14.1 **Manipulaciones directas** 287

14.2 **Manipulaciones semidirectas** 297

14.3 **Lesiones simples** 311

14.4 **Manipulaciones indirectas** 319

15 LA **PARRILLA COSTAL** 325

16 **MUSCULOS RESPIRATORIOS** 339

17 **FISIOPATOLOGIA COSTOVERTEBRAL** 347

18 **DIAGNOSTICO COSTOVERTEBRAL** 353

19 **TECNICAS DE ELASTIFICACION GLOBAL** 369

20 **TECNICAS DE NORMALIZACION COSTAL**

20.1 **Lesiones en espiración** 383

20.2 **Lesiones en inspiración** 391

20.3 **Técnicas Sutherland, descoaptaciones costovertebrales y condroesternal** 399

21 **EJERCICIOS RESPIRATORIOS** 407

22 **ESCOLIOSIS** 415

23 **TRATAMIENTO** DE LA **ESCOLIOSIS** 429

COLUMNA CERVICAL

SEGMENTO CERVICAL ALTO

1 RECUERDO **ANATOMOFISIOLOGICO** 437

2 **FISIOPATOLOGIA** 455

3 **SINDROMES** DOLOROSOS Y VASCULARES 461

4 **LESIONES MECANICAS** EN EL SEGMENTO CERVICAL ALTO 469

5 **EXPLORACION NEUROLOGICA** 475

6 **DIAGNOSTICO** POR VISUALIZACION, PALPACION Y MOVIMIENTOS MIXTOS 479

7 **TECNICAS DE NORMALIZACION** ARTICULAR 507

SEGMENTO CERVICAL BAJO

1 RECUERDO **ANATOMOFISIOLOGICO** 521

2 **FISIOPATOLOGIA** 541

3 **SINDROMES DOLOROSOS Y VASCULARES** DE ORIGEN CERVICAL BAJO 545

4 **LESIONES MECANICAS** EN EL SEGMENTO CERVICAL BAJO 555

5 **EXPLORACION NEUROLOGICA** 561

6 **DIAGNOSTICO** 567

7 TRATAMIENTO DE **TEJIDOS BLANDOS** 587

8 **PREMANIPULACIONES** 597

9 **TECNICAS DE NORMALIZACION** 609

ARTICULACION TEMPOROMANDIBULAR Y OCLUSION DENTAL

1 RECUERDO **ANATOMOFISIOLOGICO** 621

2 **DIAGNOSTICO** 637

3 TECNICAS DE NORMALIZACION 645

4 EJERCICIOS DE LA A.T.M. 661

ZONA HIOIDEA

1 RECUERDO **ANATOMOFISIOLOGICO** 671

2 DIAGNOSTICO 677

3 TECNICAS DE NORMALIZACION 683

GLOSARIO 691

BIBLIOGRAFIA 693

INTRODUCCION

La columna vertebral es la zona donde se van a centrar las descompensaciones mecánicas, psicológicas y orgánicas al estar en relación con todo el cuerpo a través de la médula y sus conexiones neurológicas; su continua adaptación a las modificaciones tanto en su medio interno como en el externo, hace que sea la columna y en particular las zonas cervical y lumbar las que estén expuestas a una mayor sobrecarga.

Las lesiones vertebrales (descartando las congénitas o traumáticas), tendrán su origen en las alteraciones de los sistemas de compensación, apoyo podal, sistema visceral y craneal principalmente, esto explica que las personas que tratan sólo la columna restablecerán los síntomas y no la causa.

La influencia del cuerpo en la columna vertebral se centra en la zona que recibe mayor tensión, con lo que cada parte tiene un complejo anatomofisiológico distinto en dependencia de su función.

COLUMNA LUMBAR

El raquis lumbar tiene como misión el soporte de todo el peso del tronco, transmitido a las extremidades inferiores con las que se interrelaciona. Siendo la articulación lumbo-sacra, y en menor medida la articulación L4-L5, las que están sometidas a una especial carga en la bipedestación y en los movimientos de flexión de columna, es lógico pensar que este segmento es una zona de agresiones frecuente.

El raquis lumbar es la zona donde primero se van a manifestar los problemas mecánicos de compensación ascendente o descendente, arrastrado por las alteraciones pélvicas, ya que la pelvis es el primer sistema de compensación de la estática.

Son sobre todo las neuralgias del plexo lumbosacro, y en especial las del nervio ciático, las que en orden de frecuencia pasan la factura de las agresiones a las que sometemos al organismo (hábitos posturales, laborales, deportivos) traduciéndose en problemas mecánicos de compensación o en alteraciones graves de estructura como la espondilolistesis o hernias discales.

COLUMNA DORSAL

Es la zona de compensación por excelencia, en ella nos encontraremos la mayoría de los problemas secundarios, siendo el asiento de las manifestaciones vertebrales de origen visceral. La función respiratoria obliga a esta zona a un movimiento automático y continuado las veinticuatro horas del día sin reposo, inspiración y espiración que obligan a la parrilla costal y a la columna dorsal, íntimamente relacionadas por numerosas articulaciones a mantenerse en todo momento libres. Esto explica que a la hora de enfocar un diagnóstico o tratamiento valoremos el complejo articular costovertebral, condrocostal y condroesternal como una unidad funcional dentro del complejo pluriarticular dorsal.

COLUMNA CERVICAL

Dada la gran movilidad de la columna cervical, que es el soporte y sostén del cráneo, con una conformación débil a pesar del cometido de soporte de éste, que hace que aumente la resistencia a la gravedad, sobrecargando los músculos y ligamentos que pasan la factura a nuestros malos hábitos.

Es en esta zona donde se van a manifestar más selectivamente los problemas de estrés, preocupaciones y/o somatizaciones, produciendo contracturas musculares, neuralgias, isquemias craneales y congestiones. Es la zona donde principio y final de compensación de la columna vertebral guardan relación a través de la relación craneo-sacra, por lo que todo lo que influye arriba lo hace abajo y viceversa.

En líneas generales, la columna vertebral es la parte del cuerpo que se va a manifestar cuando hay una disfunción por vía refleja por lo que, además de ser un punto selectivo de manifestación sintomática, nos sirve como diagnóstico diferencial en innumerables patologías, por ser el pilar de sostén del tronco y eje vertical mecánico.

COLUMNA LUMBAR

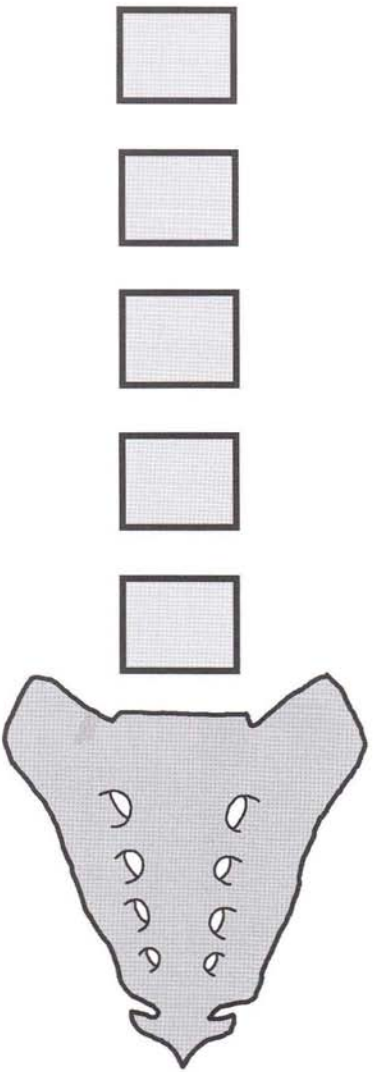

1

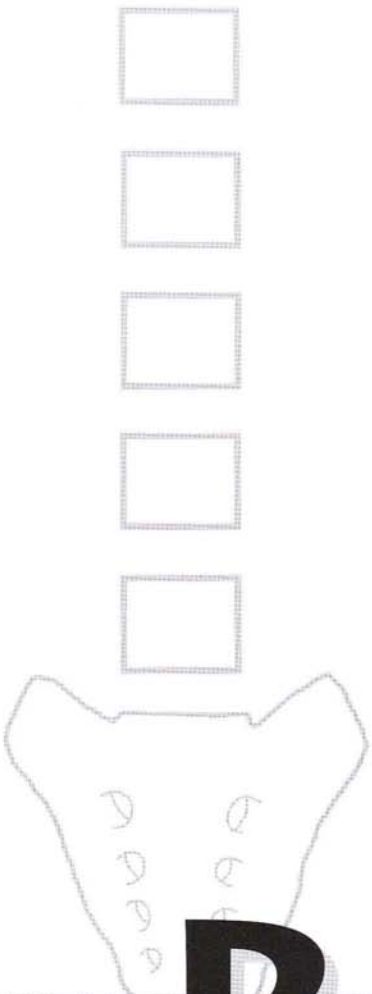

RECUERDO ANATOMOFISIOLOGICO DE LA ZONA LUMBAR

RECUERDO ANATOMOFISIOLOGICO DE LA ZONA LUMBAR

La columna lumbar forma la base del raquis vertebral, y en particular el macizo articular de las vértebras L5-S1, descargando a través del sacro en dirección a las cabezas femorales las presiones y fuerzas que sobre ella soporta.

Estructuralmente la columna lumbar está compuesta por cinco vértebras y, dentro del conjunto vertebral, tiene una alineación de convexidad anterior.

Recordemos que los espacios discales son relativamente grandes (aproximadamente 1/3 de los cuerpos) y que la orientación de las carillas articulares no permite prácticamente la rotación, limitando igualmente en gran proporción los movimientos de lateralización. Dichas caras articulares superiores son de aspecto cóncavo, así como las inferiores ofrecen un aspecto convexo en forma de segmento cilíndrico para un acoplamiento con las superiores adyacentes.

Parece ser que los movimientos están en función del espesor de los discos, por lo que a nivel de L4-L5 y L5-S1, es donde mayor actividad funcional posee la columna lumbar.

Los cuerpos vertebrales adoptan diferentes formas según el nivel: en las primeras lumbares presentan una forma arriñonada para dar mayor amplitud al canal medular y en las últimas es elíptico con menor sección, debido al paso de raíces solamente, de tal forma que se consigue una mayor superficie y capacidad móvil y de carga de la columna lumbar, lo que está también en relación directa con la gran cantidad de estructuras ligamentosas que existen a este nivel vertebral, ayudando a la estática y dinámica del segmento.

Los grupos musculares cumplen una misión tanto estática como cinética en la columna lumbar y están situados anatómicamente a ambos lados de la línea media.

De los 110° de flexión total de la columna, la región lumbar efectúa 60°, mientras que de los 70° de extensión realiza, aproximadamente, 35°. Hay que tener en cuenta que la extensión está limitada por las apófisis espinosas, muy altas a este nivel.

No podemos olvidar que la articulación lumbosacra, y en menor proporción la articulación entre la L4-L5, están sometidas a una especial carga y tensión durante la bipedestación y en los movimientos de flexión de la columna. Se ha calculado que

para que un hombre de aproximadamente 80 Kg de peso pueda levantar una carga de 90 Kg, el disco lumbosacro debería soportar una presión de 940 Kg, carga superior a la que experimentalmente puede concebirse sin que existiera lesión. Todo lo cual hace pensar que habría una descompensación de fuerzas a estos niveles que descargaría dicho peso a otras estructuras (ligamentos, articulaciones posteriores, etc.).

A pesar de los innumerables estudios y avances sobre la compresión de la biomecánica de la columna lumbar, ésta es muy compleja ya que dicho segmento lumbar debe cumplir una misión de soporte eficaz de todo el peso transmitido y una flexibilidad máxima que le permita la actividad de las extremidades inferiores con las que se interrelaciona.

CONSTITUCION DE UNA VERTEBRA LUMBAR TIPO

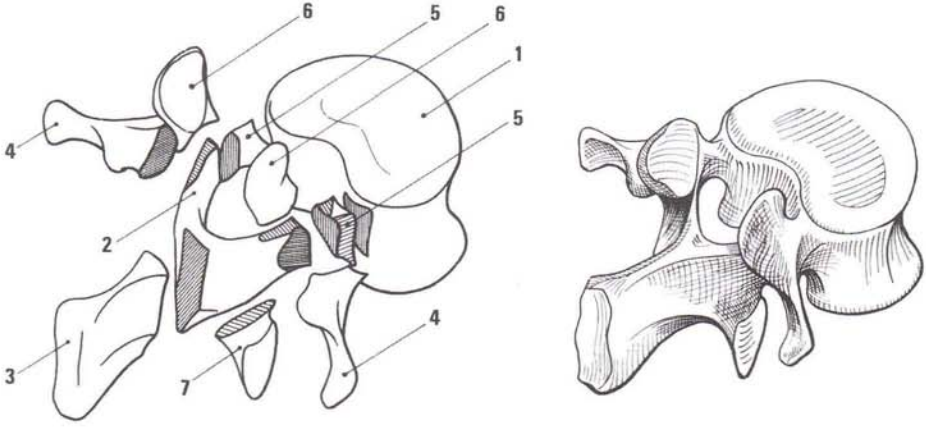

• ***CUERPO VERTEBRAL:*** *(1)*

De forma arriñonada, es más extenso en anchura que en sentido anteroposterior, más ancho que alto, y su contorno profundamente excavado, salvo por detrás, donde es casi plano.

• ***LAS LAMINAS:*** *(2)*

Son altas y se dirigen hacia atrás y hacia adentro en un plano oblicuo hacia abajo y hacia fuera.

• ***APOFISIS ESPINOSA:*** *(3)*

Es muy gruesa y rectangular, dirigida directamente hacia atrás y engrosada en su extremidad posterior.

• ***APOFISIS TRANSVERSA:*** *(4)*

En realidad son restos de costillas, se dirigen oblicuamente hacia atrás y hacia fuera.

• ***PEDICULO:*** *(5)*

Se implanta en la cara posterior del cuerpo vertebral en su ángulo supero-externo, y forma los límites superiores e inferiores de los agujeros de conjunción que forman un triángulo casi equilátero; por detrás da inserción al macizo de las apófisis articulares.

• ***APOFISIS ARTICULAR SUPERIOR:*** *(6)*

Situada en el borde superior de la lámina en la unión con el pedículo; su plano es oblicuo hacia atrás y hacia adentro.

• ***APOFISIS ARTICULAR INFERIOR:*** *(7)*

Cerca de la unión de la lámina con la espinosa. Se dirige hacia abajo y hacia fuera y posee una carilla articular recubierta de cartílago que mira hacia fuera y hacia delante.

CARACTERISTICAS PARTICULARES:

• La apófisis transversa de la primera vértebra lumbar está menos desarrollada que la del resto de las lumbares.

• La quinta vértebra lumbar posee un cuerpo vertebral más alto por delante que por detrás, de forma cuneiforme visto de perfil.

• Las apófisis articulares inferiores de la quinta lumbar están más separadas entre sí que las restantes lumbares.

APARATO LIGAMENTARIO (NT-151)

LIGAMENTO LONGITUDINAL ANTERIOR: (1)

• Está adherido a la zona anterior de los cuerpos vertebrales y está suelto a nivel de los discos

• Limita la extensión, se repliega en flexión.

• Es potente y suele ser respetado en los aplastamientos vertebrales.

• Va desde el tubérculo anterior del atlas hasta el sacro.

LIGAMENTO LONGITUDINAL POSTERIOR: (2)

- Se inserta en la pared posterior del disco, donde se ensancha, y está libre en los cuerpos vertebrales. Se tensa en la flexión y se repliega en la extensión.
- Refuerza el disco en su parte posterior.
- En la zona lumbar y cervical es más estrecho y más débil que en el resto, lo cual puede justificar el mecanismo de determinadas lesiones.

LIGAMENTO AMARILLO O INTERAPOFISARIO: (3)

- Une las láminas entre ellas, es elástico y espeso.
- Su color es debido a la cantidad de elastina que posee.
- Frena los movimientos de las articulaciones interapofisarias.

LIGAMENTO INTERESPINOSO: (4)

- Une las apófisis espinosas entre ellas
- Importante para la estabilidad del raquis.
- Limita la flexión. Es difícilmente palpable debido al músculo paravertebral.

LIGAMENTO SUPRAESPINOSO: (5)

- Es superficial y corre sobre y a lo largo de todas las apófisis espinosas.
- Es palpable. Limita la flexión.

LIGAMENTO INTERTRANSVERSO: (6)

- Une las apófisis transversas.
- Sólo es palpable si no existe contractura de los músculos paravertebrales y siempre que sea factible separar los vientres de los mismos.
- Limita la lateralización.

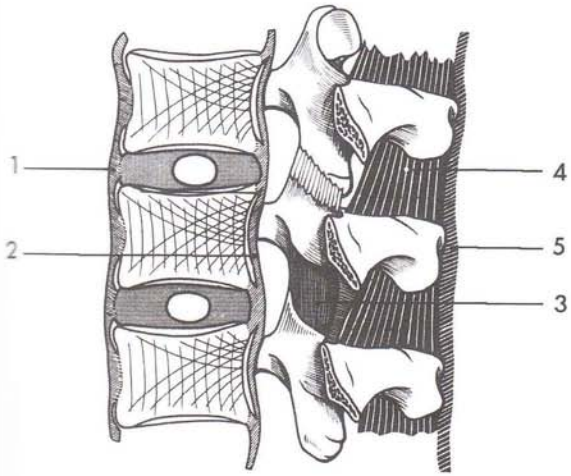

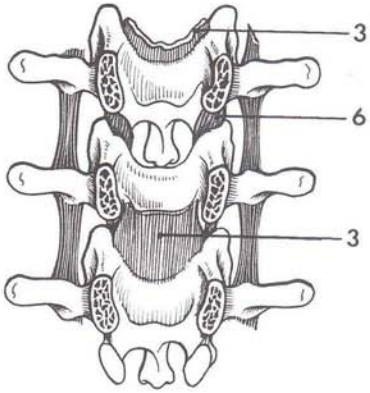

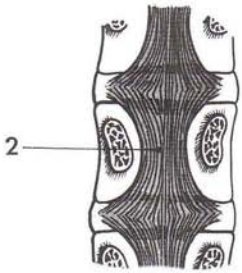

LIGAMENTOS ILIOLUMBARES:

- Unen las dos últimas vértebras lumbares al hueso iliaco.
- En ellos se distinguen dos fascículos:

FASCICULO SUPERIOR (7)

Llamado también iliotransverso lumbar superior, que parte del vértice de la apófisis transversa de la cuarta vértebra lumbar y se inserta en la cresta ilíaca.

- Limita la lateralización y la flexión.

• ***FASCICULO INFERIOR (8)***

Llamado también iliotransverso lumbar inferior, parte del vértice y borde inferior de la apófisis transversa de la quinta lumbar y se inserta en la cresta iliaca por delante y por dentro del fascículo precedente.

• Limita la lateralización y la extensión.

Se distinguen a veces dos hacecillos fibrosos más o menos individualizados (fascículo iliaco y fascículo sacro).

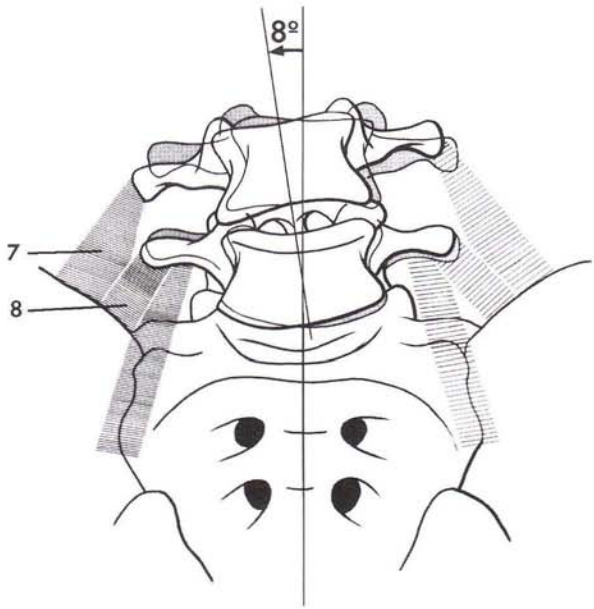

MUSCULOS DEL RAQUIS LUMBAR (NT-168)

MUSCULOS POSTERIORES

PLANO PROFUNDO

• *TRANSVERSO ESPINOSO: (1)*

Formado por laminillas a modo de tejas; sus fibras parten de la lámina de una vértebra, en dirección oblicua hacia abajo y hacia fuera, y terminan en las apófisis transversas de las cuatro vértebras subyacentes.

• ***Origen:***
Apófisis transversas de todas las vértebras por debajo de la segunda cervical.

• ***Inserción:***

Lámina de la vértebra superior de origen.

• ***Acción:***
Extensores y rotadores de la columna vertebral hacia el lado opuesto.

• *INTERESPINOSOS: (2)*

• ***Origen:***
Cara inferior de la apófisis espinosa de la vértebra.

• ***Inserción:***
Cara superior de la apófisis espinosa de la vértebra próxima inferior.

• ***Acción:***
Extensores de la columna.

• *ESPINOSO DORSAL: (3)*

Prolongado a cada lado por los interespinosos y por detrás por el transverso espinoso.

• ***Origen:***
Espinosas de las diez primeras dorsales.

• ***Inserción:***
Espinosas de las dos últimas dorsales.

• ***Acción:***
Extensor de la columna.

• *DORSAL LARGO: (4)*

Larga cinta muscular situada inmediatamente por detrás del espinoso dorsal.

• ***Origen:***
Aponeurosis sacroespinal, aponeurosis transversal de las seis últimas vértebras dorsales y de las dos primeras vértebras lumbares.

• ***Inserción:***
Apófisis transversas de las vértebras dorsales y lumbares, bordes inferiores de las costillas.

• **Acción:**
Extensor de la columna.

• *SACROLUMBAR ILIOCOSTAL: (5)*

Espesa masa muscular situada por fuera de los precedentes.

• ***Origen:***
Cresta iliaca y fascia toracolumbar.

• ***Inserción:***
Fascia lumbodorsal, apófisis transversa de las vértebras lumbares, ángulos de las seis últimas costillas.

• ***Acción:***
Extensor de la columna lumbar.

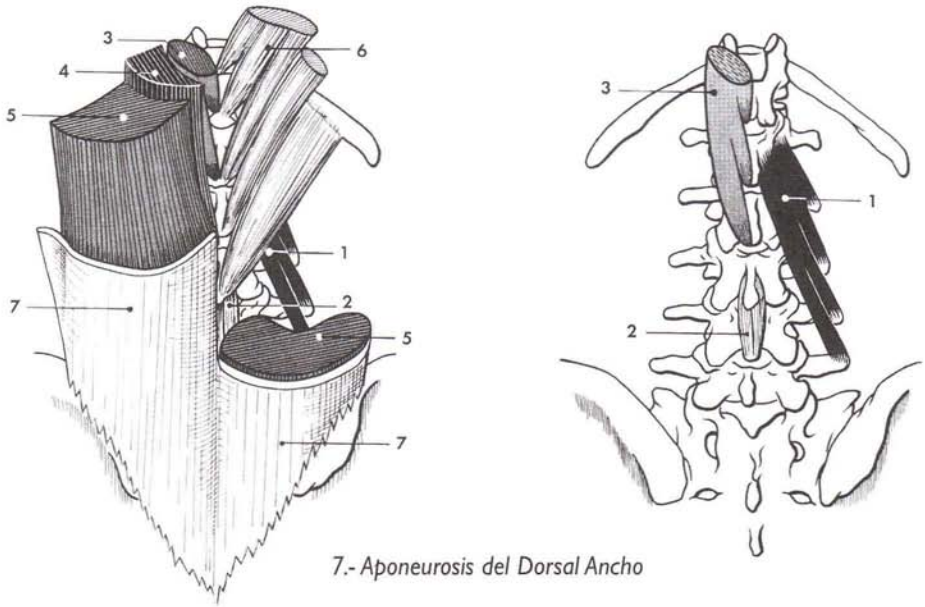

7.- Aponeurosis del Dorsal Ancho

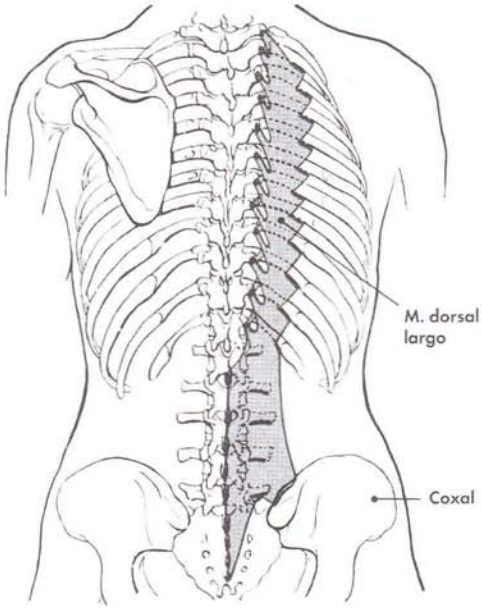

PLANO MEDIO

- SERRATO MENOR POSTEROINFERIOR: (6)

Situado inmediatamente por detrás de los músculos de los canales y recubierto por el plano del músculo dorsal ancho.

- ***Origen:***

Apófisis espinosas de las vértebras dorsales y de las dos o tres primeras lumbares y el ligamento supraespinoso.

- ***Inserción:***

Borde inferior de las cuatro últimas costillas por detrás de su ángulo.

- ***Acción:***

Tira de las costillas hacia fuera y abajo (contrarrestando la acción del diafragma).

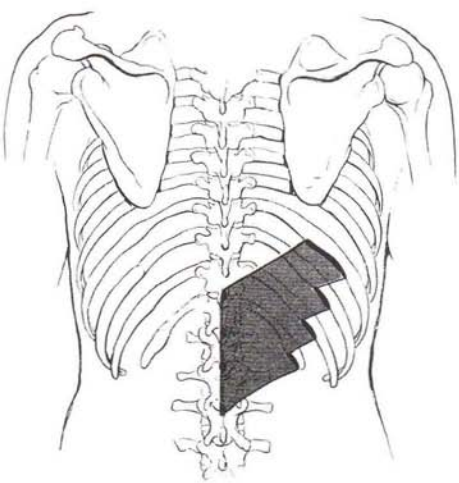

PLANO SUPERFICIAL

- DORSAL ANCHO:

Músculo superficial que nace en la espesísima aponeurosis sacrolumbar.

- ***Origen:***
Apófisis espinosas de las seis últimas vértebras dorsales, aponeurosis lumbodorsal y cresta ilíaca.

- ***Inserción:***
Fondo de la corredera bicipital.

- ***Acción:***
Aductor, extensor y rotador interno del brazo.

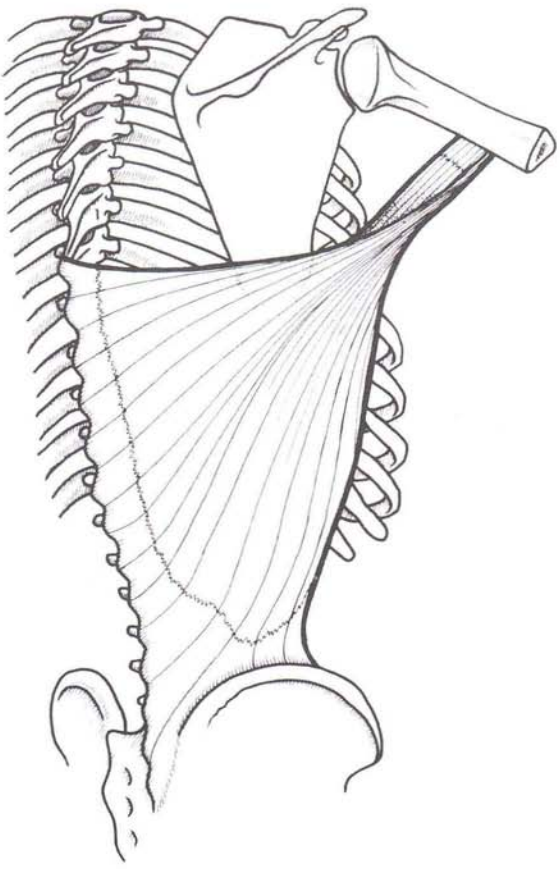

MUSCULOS LATEROVERTEBRALES

- *CUADRADO LUMBAR:*

Lámina muscular cuadrilátera extendida entre la última costilla, la cresta ilíaca y el raquis.

Se compone de tres tipos de fibras:

- ILIOCOSTALES: Unen la última costilla con la cresta ilíaca.
- COSTOVERTEBRALES: Unen la última costilla con las apófisis transversas de las cinco vértebras lumbares.
- ILIOVERTEBRALES: Unen las cuatro primeras vértebras lumbares con la cresta ilíaca.

- ***Origen:***
  Cresta ilíaca, bordes superiores de las apófisis transversas de 3 ó 4 vértebras lumbares inferiores y ligamento iliolumbar.

- ***Inserción:***
  12ª costilla y apófisis transversas de las lumbares superiores.

- ***Acción:***
  Por la disposición de sus fibras, ayuda a la rotación. Si se contrae unilateralmente es lateralizador y bilateralmente tira de la caja torácica hacia abajo.

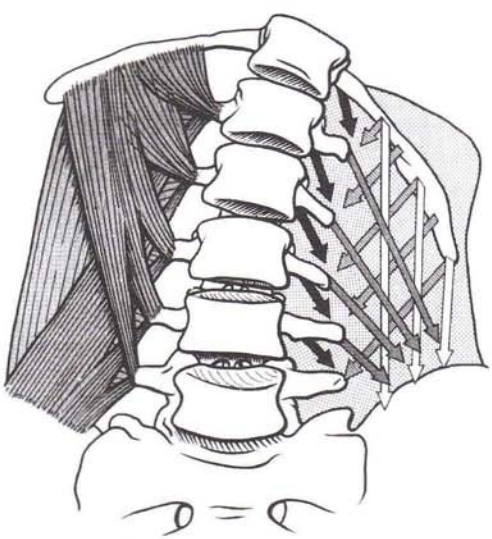

• PSOAS:

Situado por delante del cuadrado lumbar, se inserta mediante dos láminas musculares (Psoas Mayor y Menor).

• PSOAS MAYOR:

• ***Origen:***
Porción lateral de los cuerpos vertebrales lumbares.

• ***Inserción:***
Trocánter menor del fémur.

• ***Acción:***
Flexor del muslo.

• PSOAS MENOR:

• ***Origen:***
Cuerpos vertebrales de las últimas dorsales y primeras lumbares.

• ***Inserción:***
Línea pectínea del coxal.

• ***Acción:***
Flexor de la columna vertebral.

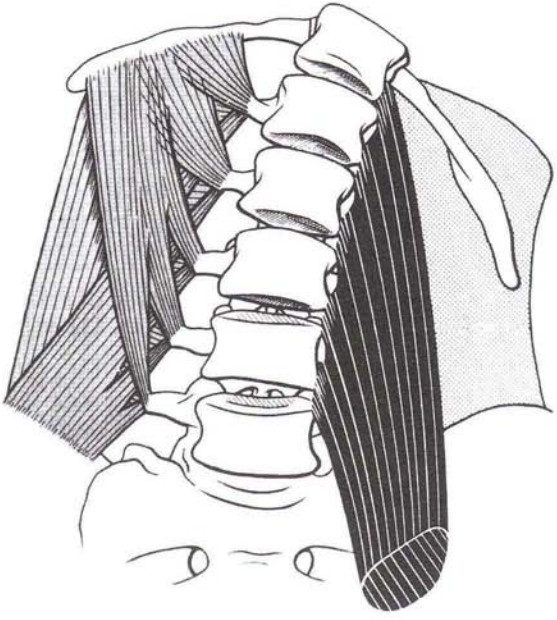

MUSCULOS DE LA PARED ABDOMINAL

- *TRANSVERSO DEL ABDOMEN:*

Forma la cara más profunda de los músculos anchos de la pared del abdomen.

- ***Origen:***
Del 7° al 12° cartílago costal, aponeurosis toracolumbar, cresta iliaca, ligamento inguinal.

- ***Inserción:***
Apéndice xifoides.

- ***Acción:***
Soporte de las vísceras abdominales.

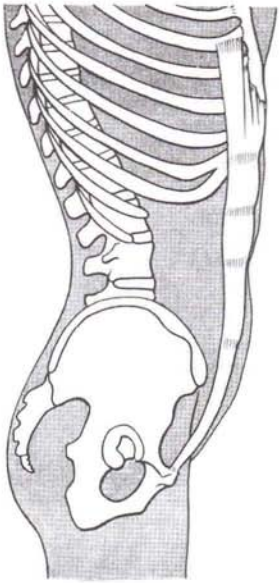

- *RECTO MAYOR DEL ABDOMEN:*

Forma dos bandas musculares extendidas por la cara anterior del abdomen, a ambos lados de la línea media.

- ***Origen:***
Cresta y sínfisis del pubis.

- ***Inserción:***
Apéndice xifoides, 5° a 7° cartílagos costales.

- ***Acción:***
Tensor de la pared abdominal y flexor del tronco.

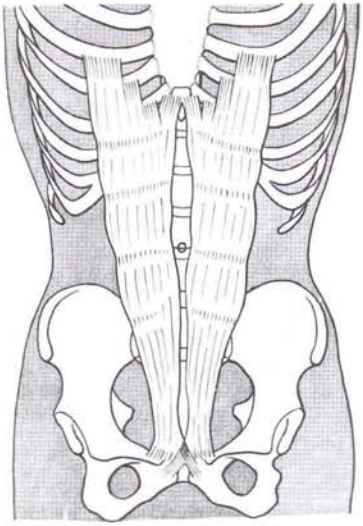

• *OBLICUO MENOR DEL ABDOMEN:*

Forma la capa intermedia de los músculos anchos de la pared abdominal. La dirección general de sus fibras es oblicua de abajo a arriba y de fuera a dentro.

• ***Origen:***
Cresta iliaca, fascia toracolumbar y ligamento inguinal.

• ***Inserción:***
Tres o cuatro últimos cartílagos costales, línea alba y por un tendón conjunto al pubis.

• ***Acción:***
Flexor y rotador de la columna vertebral y tensor de la pared abdominal.

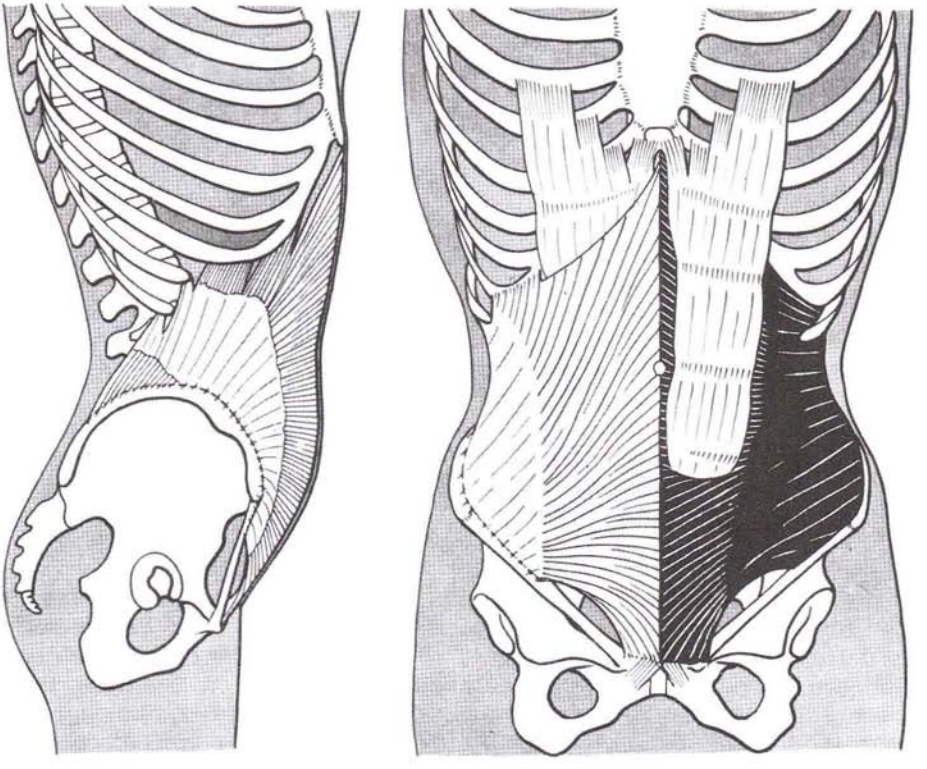

• *OBLICUO MAYOR DEL ABDOMEN:*

Forma la capa superficial de los músculos anchos de la pared abdominal; la dirección de sus fibras es oblicua de arriba a abajo y de fuera a dentro.

• ***Origen:***
Se inserta por medio de 7 a 8 digitaciones carnosas en la cara externa de las siete últimas costillas.

• ***Inserción:***
En el labio externo de la cresta ilíaca, las fibras carnosas, por medio de un ancho tendón en el ligamento inguinal y en la hoja anterior de la vaina del recto.

• ***Acción:***
Flexor y rotador de la columna vertebral.

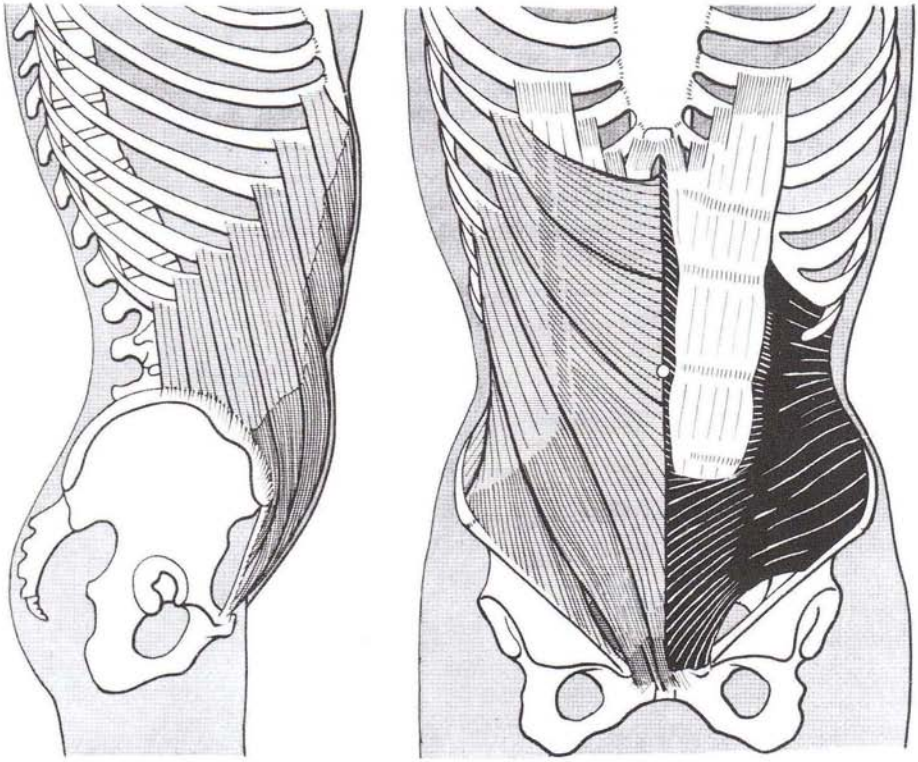

ALGUNAS CONSIDERACIONES SOBRE EL SISTEMA MUSCULAR Y DE LAS FASCIAS

Las cadenas musculares representan circuitos de continuidad de dirección y plano a través de las cuales se propagan las fuerzas organizativas del cuerpo.

El cuerpo obedece a tres leyes: **EQUILIBRIO**, **ECONOMIA** y **CONFORT** (no dolor).

De origen mesodérmico, todas las estructuras conjuntivas (aponeurosis, vainas, tendones, ligamentos, cápsulas, periostio, pleura, peritoneo, etc.) forman parte, sobre el plano funcional, de una única fascia.

Esta forma de estructura superficial del cuerpo y sus ramificaciones, penetra en la profundidad de las estructuras hasta la envoltura de la célula.

Esta telaraña fascial tensada por el cuadro óseo no aceptará ser estirada.

Toda demanda de longitud en un tejido, necesitará una ayuda del conjunto de la maraña fascial. Es necesario que la resultante de las tensiones que se aplican sobre ella se organice en la constante fisiológica. Si esto no se produce, se desencadena una tensión dolorosa por las vías reflejas de las tensiones musculares.

Las fascias unen las vísceras al cuadro musculoesquelético, de ahí la importancia de una buena relación articular, de una buena estática y de una buena movilidad.

Las funciones son catalizadas por el movimiento de las estructuras periféricas. Si la movilidad del cuadro musculoesquelético se altera, se origina una ralentización de una o numerosas funciones viscerales.

En correspondencia, la disfunción de un órgano con fenómenos de congestión, o de esclerosis modificará por su peso o su retracción, su sistema de suspensión fascial.

La víscera puede ser una de las causas del desvío de las estructuras con pérdida de movilidad.

El tratamiento por las cadenas musculares no es en realidad más que un trabajo de las fascias.

Los músculos están contenidos en vainas interdependientes. El reequilibrio de las tensiones pasará por el tratamiento de estas envolturas. El músculo no es más que una "maniobra" al servicio de las fascias, es decir, de la organización general.

SOBRE LA MUSCULATURA DE LA COLUMNA LUMBAR:

Imaginando a la columna lumbar como un arco y a los espinales como la cuerda del arco, se pueden deducir las consecuencias fatales de una sobrecarga muscular a nivel lumbar:

- Aumento de la lordosis fisiológica.
- Pinzamiento discal posterior.
- Compresión de facetas articulares y de las interapofisarias posteriores.
- Compresión de la columna.
- Pérdida de movilidad.

Estas son las condiciones más favorables para la instalación de la artrosis.

La musculatura lumbar se contractura y atrofia por el exceso de trabajo constante. El músculo está diseñado para un trabajo rítmico y no constante. Todo trabajo continuo desarrolla estructuras fibrosas en detrimento de las fibras musculares.

El diafragma es el músculo clave de la estática del cuerpo. Con él trabaja de forma sinérgica el supraespinoso vertebral, encargado del enderezamiento dorsal.

EL AUMENTO DE LAS CURVATURAS:

Las cadenas musculares que actúan en los movimientos de flexoextensión con el tiempo solicitan las estructuras articulares, comprometiendo a los discos intervertebrales y como agravante la influencia de la gravedad que termina comprimiéndolos.

Si la cadena anterior pierde su longitud favorece una actitud de flexión. Si por el contrario es la cadena posterior la más tensa, favorecerá una actitud de extensión.

La suma de estas dos tendencias es el aumento de las curvaturas con hiperlordosis, hipercifosis y pérdida de talla para el sujeto.

Responsables del aumento de las curvaturas:

COLUMNA CERVICAL:	Espinales cervicales por detrás. Escalenos por delante.
COLUMNA LUMBAR:	Espinales lumbares por detrás. Psoas por delante.

Para tratar esta musculatura hay que investigar las causas que provocan estas tensiones musculares. En un segundo tiempo hay que devolver la longitud a las cadenas musculares normalizándolas de las agresiones que se aplican sobre la columna.

Es tan importante para un músculo conservar su capacidad de contracción como su capacidad de alargamiento.

Devolviendo la movilidad a las estructuras se consigue que la musculatura cumpla la función asignada.

LA ESTATICA DEPENDE DE CUATRO FACTORES

1.- **El esqueleto:** cadena ósea.

2.- **Las fascias:** en particular la cadena fascial posterior (Ligamento cervical posterior, aponeurosis dorsal, aponeurosis lumbar).

3.- **La presión intratorácica e intraabdominal** (sistema suspensor visceral).

4.- **Relación cráneo-sacra** (a través de la duramadre espinal).

La fascia periférica se va a comportar como la envoltura de un muñeco hinchable.

Los factores 3 y 4 dan una respuesta al desequilibrio anterior mediante un apoyo anterior hidroneumático (estabilidad).

La relación fascias-presiones internas es el principal factor de la estática. Los músculos sólo tienen un papel secundario.

Los músculos no están diseñados para una acción constante, ellos consumirían mucha más energía, se contracturarían no respetando ni la ley de economía ni la de confort (no dolor).

PRUEBA:

Si nosotros retiramos al sujeto el apoyo confortable y económico de los músculos haciéndole adelgazar muy rápido (pérdida exagerada de grasa), el contenido se deshincha, las fascias son más laxas que el contenido y los músculos deben asumir entonces la función estática constante asignada a las fascias. Por lo que las personas que pierden peso rápidamente sufren:

- Contracturas paravertebrales (el músculo está muy solicitado).
- Tendinitis (la inserción se acomoda mal a una tensión continua).
- Una gran fatiga (fugas de energía por vía muscular).

SEGMENTO MOVIL

Se denomina segmento móvil al complejo formado por dos vértebras y a los elementos que existen entre ellas que son múltiples y que determinan la funcionalidad de este segmento, por lo que cuando hablamos de lesión, nos referimos al conjunto de elementos que forman una unidad funcional:

- El disco con su núcleo pulposo y las láminas a las que está adherido.
- El sistema ligamentoso.
- Los músculos.
- El sistema nervioso.

DISCO INTERVERTEBRAL:

- **Anillo fibroso:** su función es absorber las presiones que son transmitidas por el núcleo central.

• **Núcleo pulposo:** se deshidrata paulatinamente con la edad.

El disco intervertebral no está vascularizado en la persona adulta. Su nutrición se realiza a través de las placas cartilaginosas que actúan como una esponja, estimuladas por las presiones que se ejercen sobre las vértebras y por la presión negativa osmótica que contiene la cavidad intradiscal.

La inestabilidad articular puede disminuir la capacidad del disco para alimentarse y disminuir la permeabilidad de los platillos cartilaginosos.

ARTICULACIONES POSTERIORES O INTERAPOFISARIAS:

La forma y orientación son diferentes según los segmentos a considerar: Cervicales, Dorsales o Lumbares. Determinan la dirección y amplitud de los movimientos de cada segmento.

Tienen una cápsula articular densa y potente.

Son capaces de crear adherencias y originar gran número de patologías de primer grado.

Están inervadas y vascularizadas a fin de cumplir la función de adaptarse a la más pequeña variación de las presiones, previa información a los centros cerebrales.

EL MUSCULO:

Es el elemento motor del segmento móvil.

• **Músculos cortos:** son los paravertebrales de acción directa.

• **Músculos largos:** actúan a distancia por palancas. De acción indirecta.

• **Músculos profundos:** causantes en la mayoría de los casos del dolor de origen muscular. Sólo se puede actuar sobre ellos a través de la elongación indirecta.

Estos músculos tienen una importante función de sostén, por lo que se ven fácilmente alterados en la mecánica defectuosa.

Los músculos están inervados por las ramas posteriores de los nervios raquídeos, siendo por ello afectados en la patología vertebral mecánica.

AGUJERO DE CONJUNCION:

La modificación sobre las estructuras cercanas puede influir en la fisiología de la raíz que sale a través de él.

El canal está tapizado por un fascículo fibroso ligado a las láminas del anillo y a la cápsula de las articulaciones interapofisarias.

EL NERVIO SINUVERTEBRAL:

Está formado por la unión de dos raíces: una espinal y otra simpática.

Su dirección es recurrente o hacia atrás, después de su nacimiento a la salida del agujero intervertebral.

Su distribución es segmentaria.

El trayecto que sigue es ascendente al cuerpo vertebral, láminas, disco suprayacente (por numerosos filetes) y al subyacente (por algunas ramas de las que inervan el ligamento longitudinal posterior), a los tejidos epidurales y la duramadre.

INERVACION DEL SEGMENTO MOVIL

Asegurada por la rama posterior del nervio raquídeo y nervio sinuvertebral.

La rama posterior del nervio raquídeo inerva a:

- Músculos paravertebrales.
- Planos cutáneos posteriores.

Un tramo descendente inerva a:

- Ligamento transversoespinoso.
- Ligamento interespinoso.
- Ligamento supraespinoso.

Es vulnerable a la lesión de las articulaciones posteriores.

MOVIMIENTOS DEL RAQUIS LUMBAR

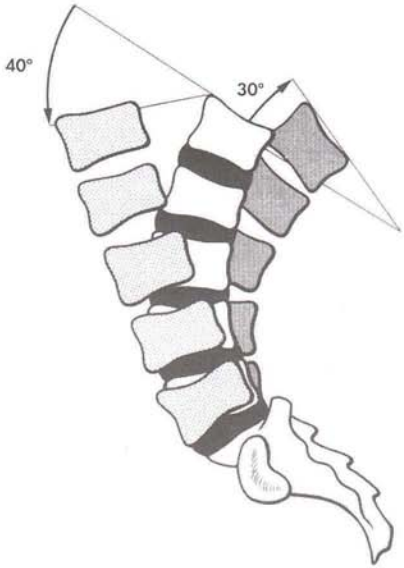

FLEXION

La flexión global de la columna lumbar va acompañada del enderezamiento de la lordosis lumbar y tiene una amplitud de 40°.

En el movimiento de flexión por unidad motora, el cuerpo vertebral de la vértebra suprayacente se inclina y desliza ligeramente hacia delante, lo que disminuye el disco en su parte anterior y lo aumenta en su parte posterior.

El núcleo pulposo es impulsado hacia atrás aumentando la presión sobre las fibras posteriores del anillo fibroso.

Las apófisis articulares de la vértebra superior se deslizan hacia arriba separándose de las inferiores (1).

Las apófisis espinosas se separan, y se tensan los ligamentos del arco posterior: ligamento amarillo, interespinoso (2) y el ligamento vertebral común posterior, limitando el movimiento de flexión.

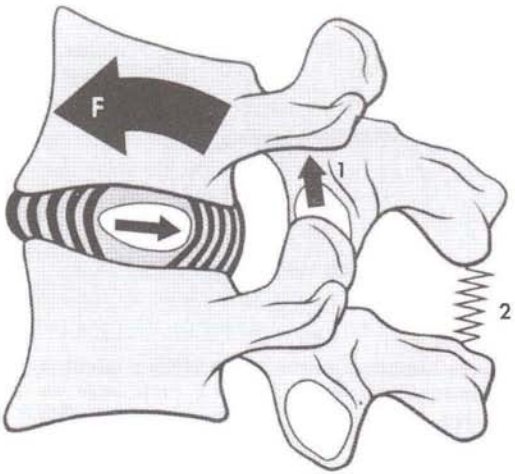

EXTENSION

La extensión global de la columna lumbar va acompañada de una hiperlordosis lumbar y tiene una amplitud de 30°.

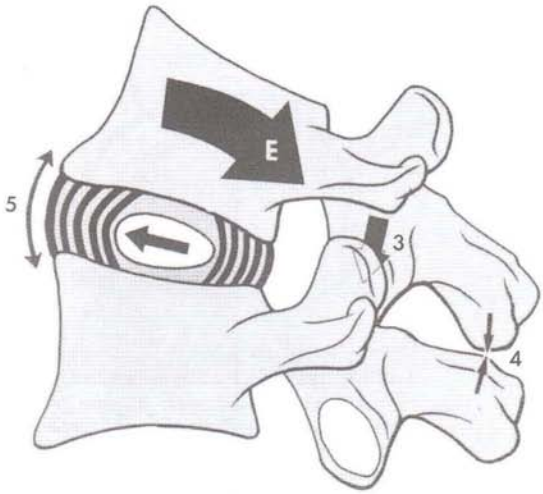

Por unidad motora el cuerpo vertebral de la vértebra supradyacente se inclina hacia atrás (3) disminuyendo el grosor del disco en la parte posterior y ensanchándose por delante.

El núcleo pulposo es impulsado hacia delante lo que tensa las fibras anteriores del anillo fibroso (5).

Las espinosas entran en contacto (4) y se limita la extensión por la tensión del ligamento común anterior y los topes óseos.

LATERALIZACION

La lateralización global de la columna lumbar es de 20° ó 30° a cada lado, aclarando que la lateralización varía con la edad y según los individuos.

En la lateralización segmentaria el cuerpo de la vértebra superior se inclina hacia el lado de la concavidad (7) disminuyendo el disco intervertebral y se ensancha del lado de la convexidad (6).

El núcleo pulposo se desplaza ligeramente hacia el lado de la convexidad.

Las apófisis articulares de la vértebra superior ascienden del lado de la convexidad (8) y descienden del lado de la concavidad (9).

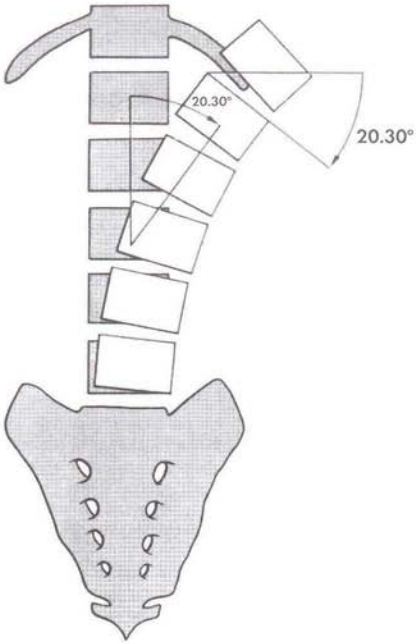

Limitan la lateralización el ligamento intertransverso y el ligamento amarillo en el lado de la convexidad. La cápsula articular interapofisaria en el lado de la concavidad.

Hay que resaltar el hecho de que no hay lateralización pura en la columna lumbar, que se acompaña de una ligera rotación.

La amplitud segmentaria más amplia se sitúa entre L4 y L5, sobre todo entre L3 y L1 en la que es de 16° y la más escasa L5-S1.

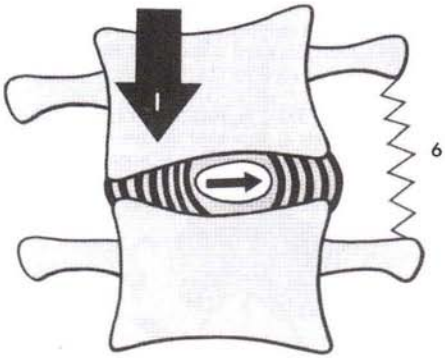

ROTACION

La rotación global es de 15 ó 20 grados.

Las facetas articulares superiores de las vértebras lumbares miran hacia atrás y hacia dentro, no son planas, sino cóncavas transversalmente y rectilíneas en sentido vertical. Están talladas sobre la superficie de un mismo cilindro cuyo centro está situado por detrás de las facetas articulares aproximadamente en la base de la apófisis espinosa, de modo que cuando la vértebra superior gira sobre la vértebra inferior (que se realiza alrededor del referido centro), debe obligatoriamente ir acompañado de un deslizamiento del cuerpo vertebral de la vértebra superior respecto de la vértebra subyacente. Esto explica que la rotación axial a través del raquis lumbar sea mínima, lo mismo a cada nivel que en su conjunto.

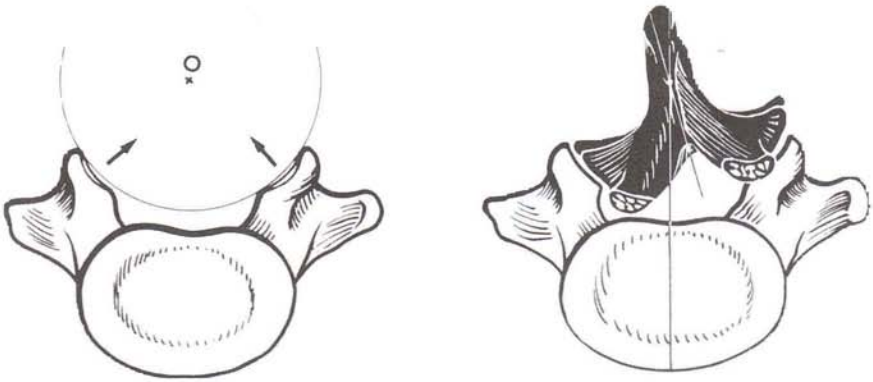

La rotación en el raquis lumbar no es pura sino que va acompañada de una ligera lateralización.

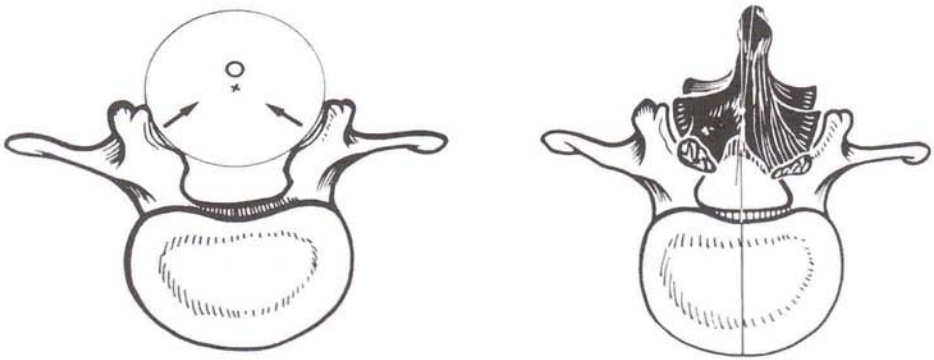

CHARNELA LUMBOSACRA Y ESPONDILOLISTESIS

La charnela lumbosacra representa un punto débil del edificio raquídeo. En el movimiento de inclinación, en la cara superior de la primera sacra, el cuerpo de la quinta lumbar tiende a escurrirse hacia abajo y hacia delante. Este deslizamiento se ve impedido por la sólida sujeción del arco posterior de L5 a través de las apófisis articulares inferiores que presionan fuertemente sobre las superiores de la primera sacra.

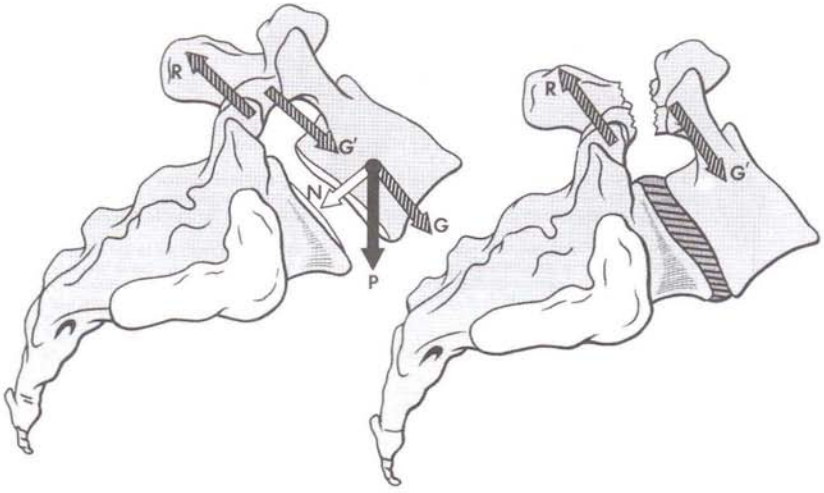

La transmisión de estos impulsos se realiza por un punto de paso obligado a nivel del ISTMO VERTEBRAL (porción del arco posterior comprendida entre las apófisis articulares superiores e inferiores), cuando este istmo está roto o destruido se produce lo que se denomina ESPONDILOLISIS, si el cuerpo vertebral se desplaza hacia adelante y abajo, **ESPONDILOLISTESIS**.

Los únicos elementos que retienen entonces la quinta lumbar sobre el sacro y le impiden resbalar aún más son, por un lado el disco lumbosacro (cuyas fibras oblicuas se tensan), y por otro lado los músculos de los canales vertebrales (en cuya contracción permanente está el origen de los dolores de la espondilolistesis).

La importancia del deslizamiento puede medirse, por delante, por el desborde de la cara inferior de L5 respecto al borde anterior de la cara superior de S1.

En las radiografías en proyección oblicua, se distingue claramente una clásica imagen de PERRILLO DECAPITADO cuando existe una espondilolisis, apreciándose el deslizamiento de L5 en la radiografía de perfil.



2

DIAGNOSTICO NEUROLOGICO

DIAGNOSTICO NEUROLOGICO

Las manifestaciones de los trastornos que afectan al raquis, médula espinal y la "cauda equina", como ejemplo de lesiones mecánicas EL≠R o FR=L, hernias de disco o tumores, se encuentran con más frecuencia en la extremidad inferior por lo que es imprescindible el examen neurológico de la columna lumbar.

Para la mejor comprensión de la relación clínica entre los diversos músculos, reflejos y zonas sensitivas se dividirá en pruebas de cada nivel neurológico, poniendo a prueba músculos, reflejos y zonas sensitivas para detectar y localizar con más precisión el segmento raquídeo.

NIVEL NEUROLOGICO L1

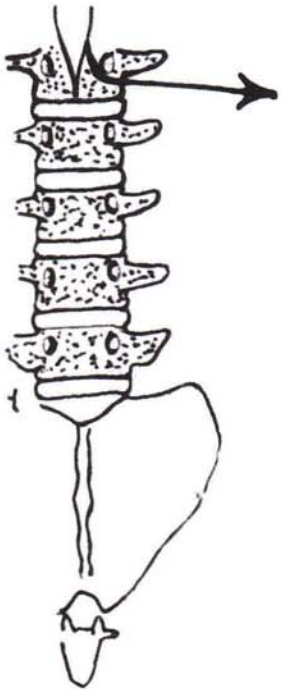

SENSIBILIDAD

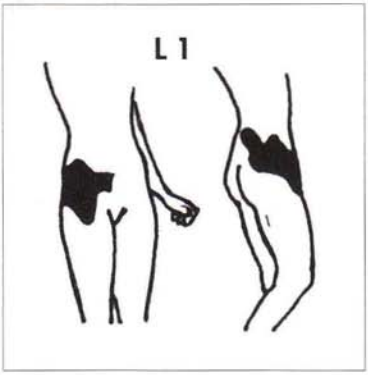

NIVEL NEUROLOGICO L2

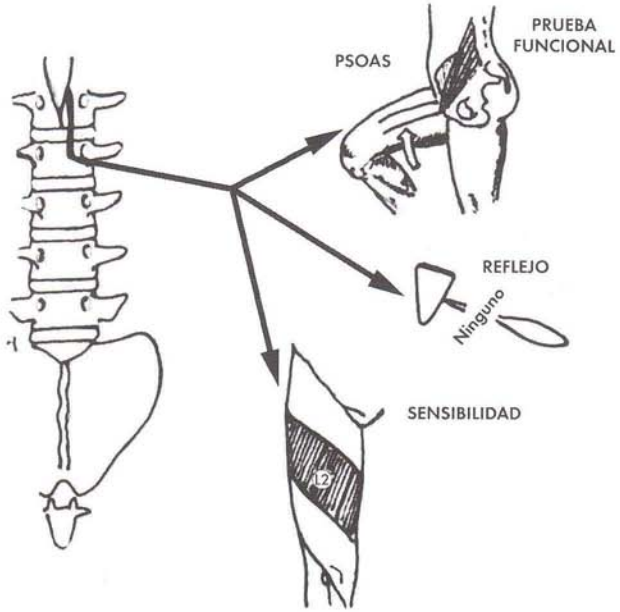

NIVEL NEUROLOGICO L3

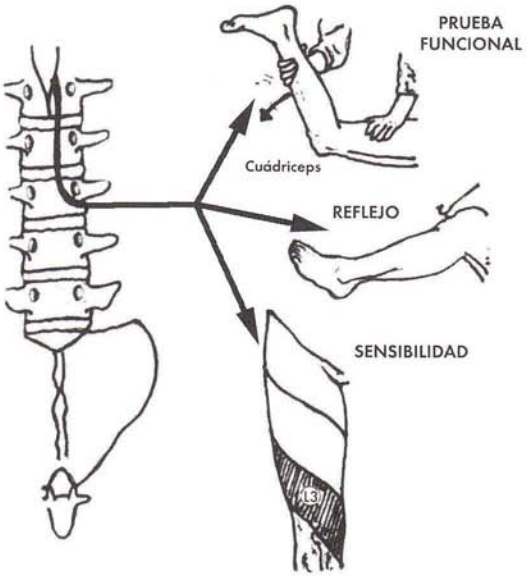

NIVEL NEUROLOGICO L4

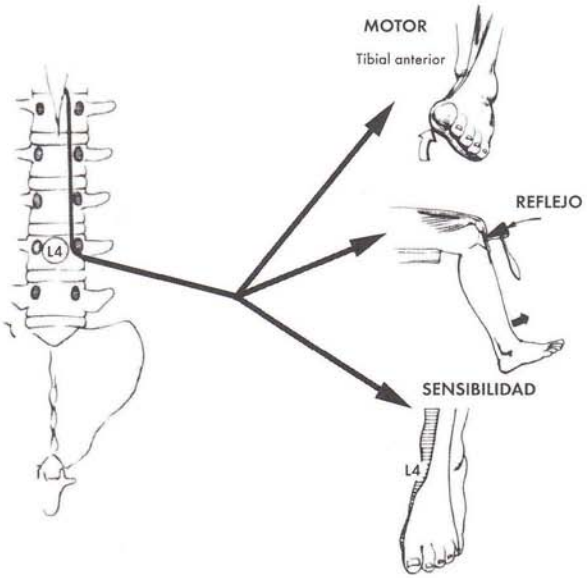

NIVEL NEUROLOGICO L5

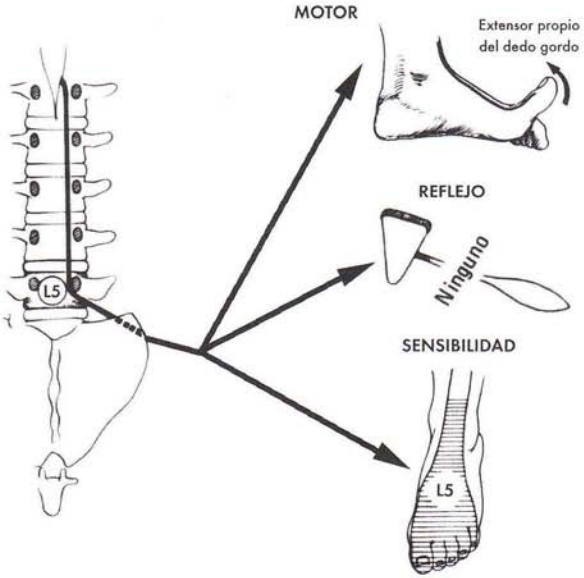

PSOAS

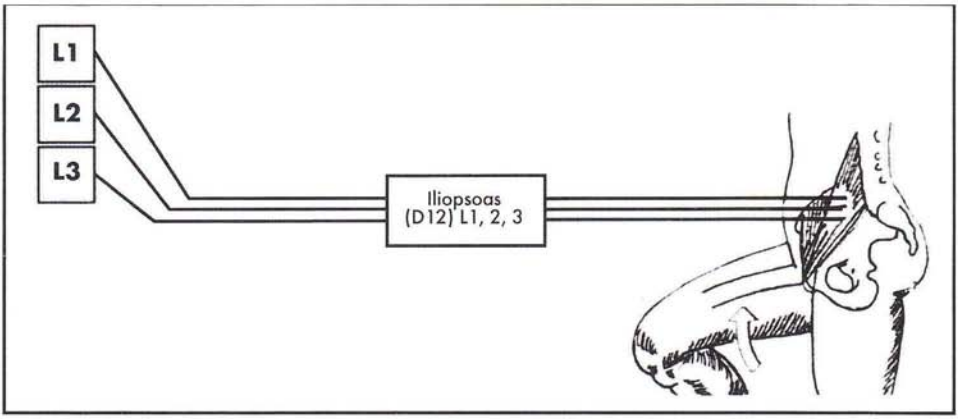

CUADRICEPS

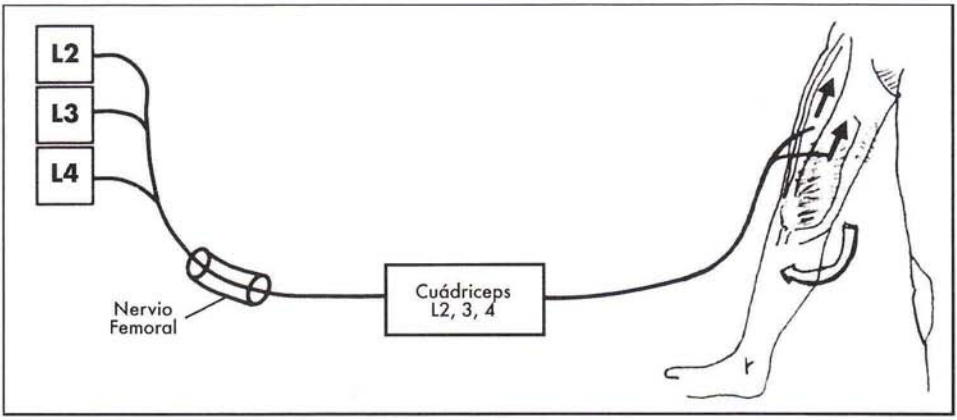

ADUCTORES

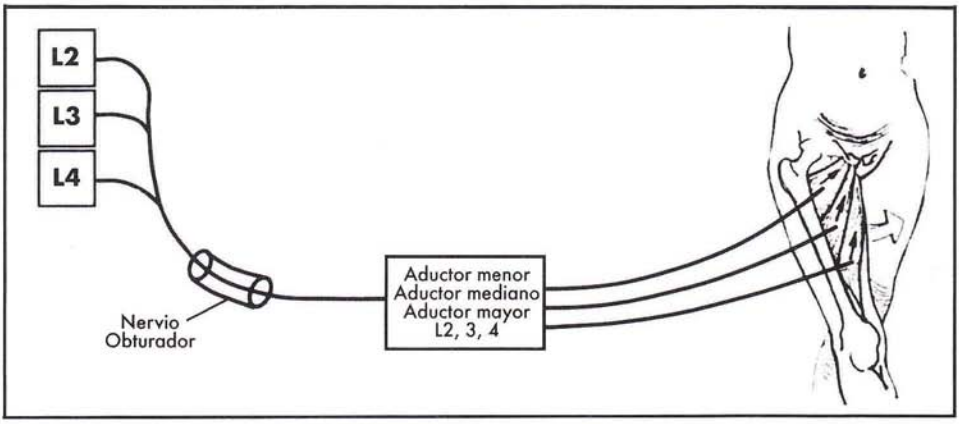

NIVEL NEUROLOGICO S1

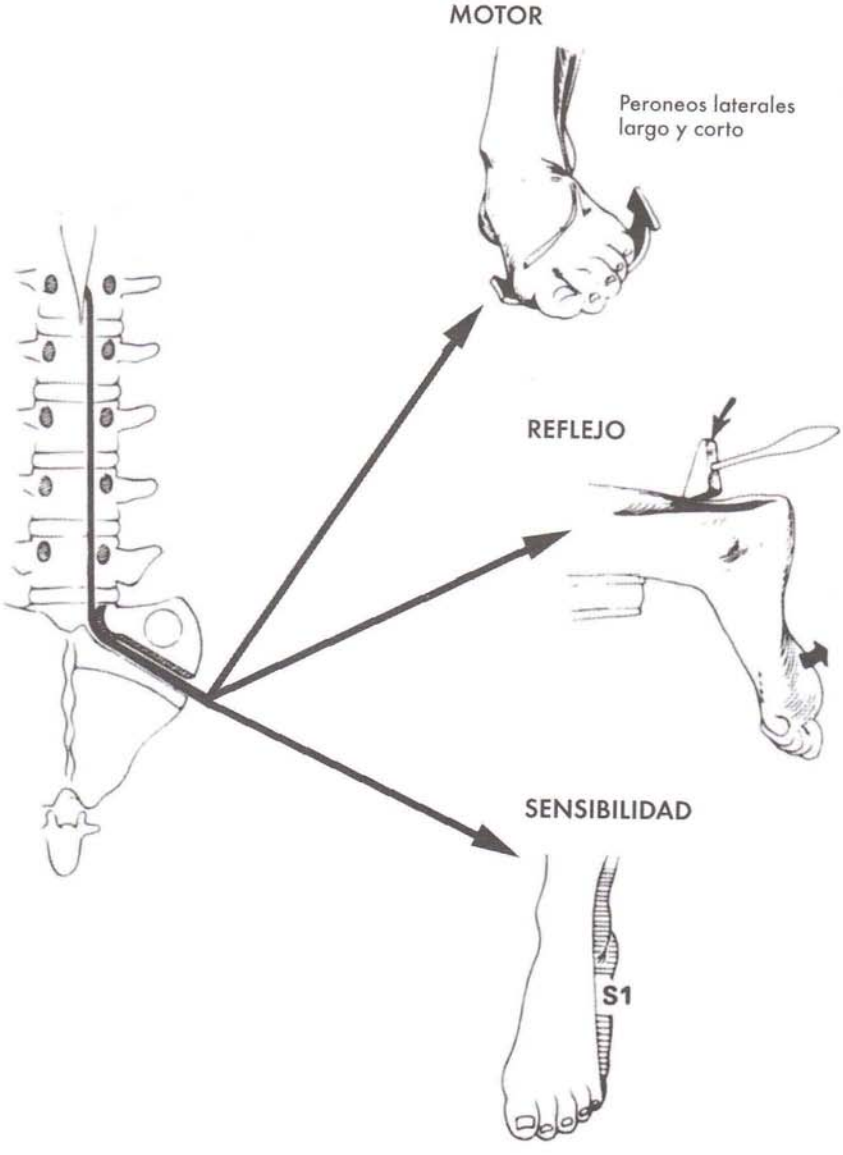

GLUTEO MEDIANO

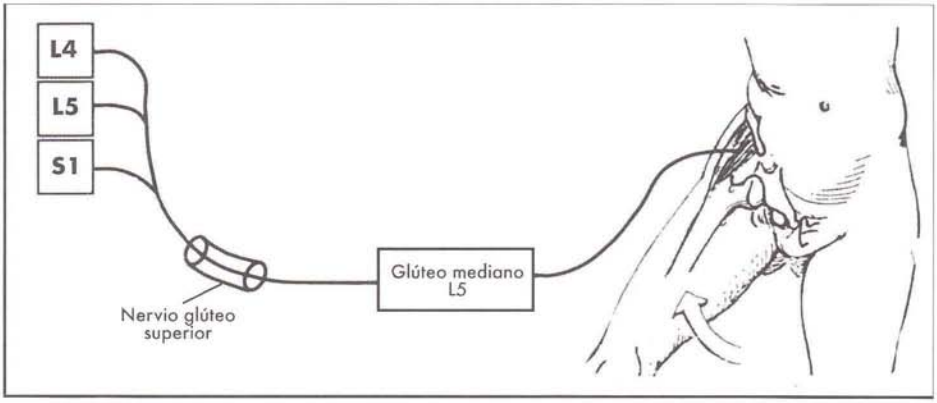

TIBIAL ANTERIOR/EXT.COMUN DEDOS/EXT.PROPIO PRIMER DEDO

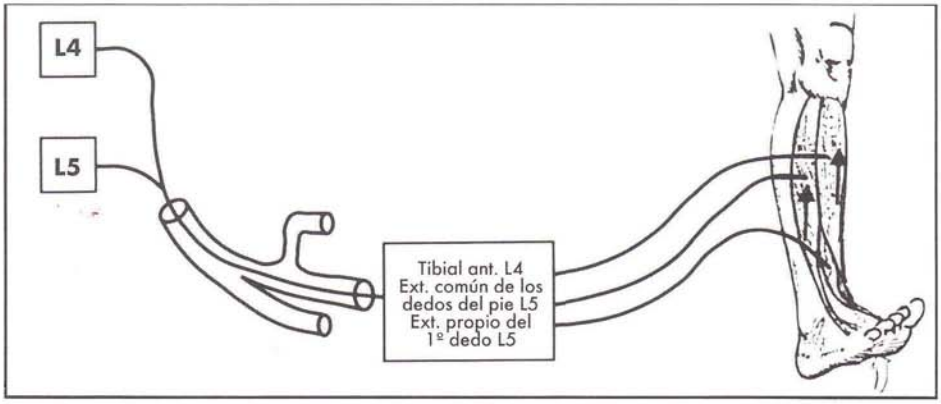

GLUTEO MAYOR

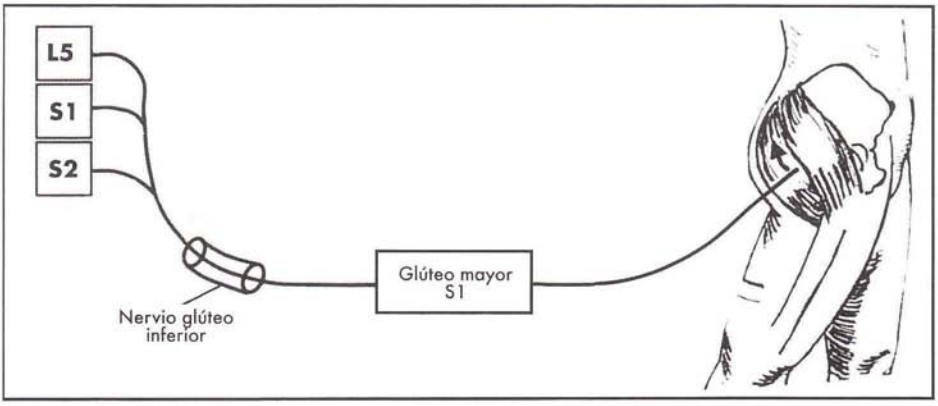

GEMELOS/SOLEO/FLEXORES PLANTARES/TIBIAL POSTERIOR

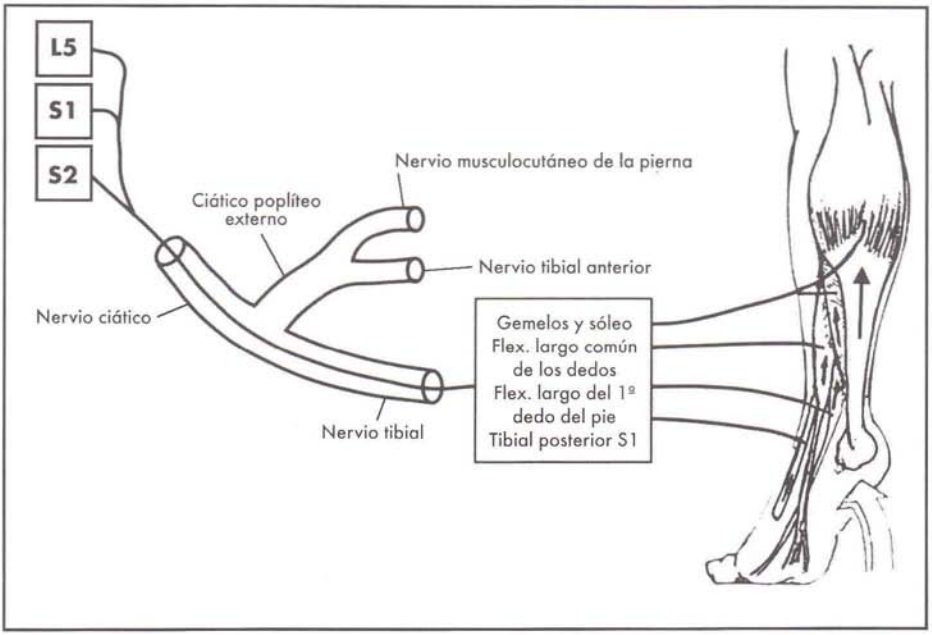

PERONEOS

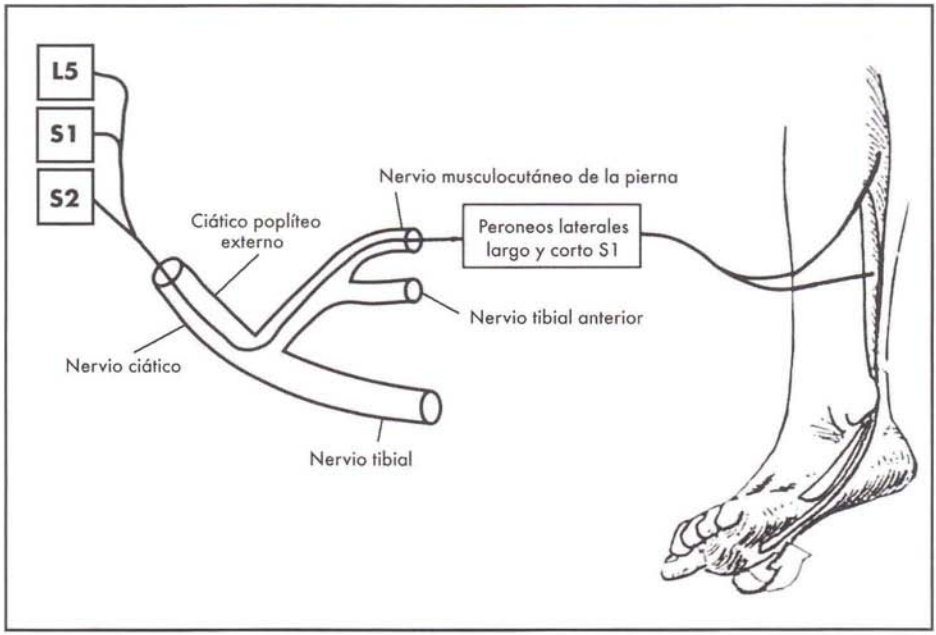

DERMATOMAS DE LA EXTREMIDAD INFERIOR

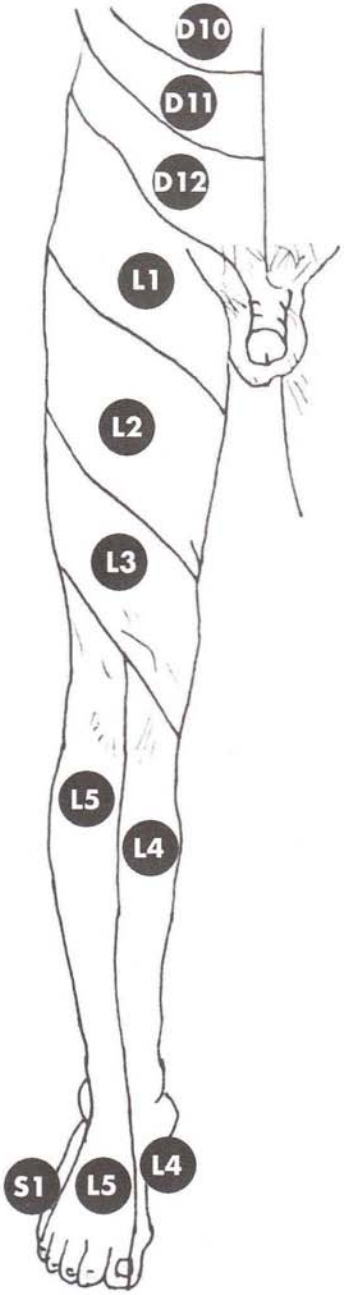

SENSIBILIDAD ALREDEDOR DEL ANO

REFLEJOS SUPERFICIALES

Los reflejos abdominales, cremasterianos y anales son reflejos superficiales (o de la neurona motora superior); requieren estimulación cutánea y son mediados por el sistema nervioso central (corteza cerebral). Por el contrario, los reflejos rotuliano y del tendón de Aquiles, son reflejos tendinosos profundos de la neurona motora inferior y requieren estimulación tendinosa (problema del segmento vertebral correspondiente al músculo); son mediados por la célula del asta anterior de la médula.

La falta de reflejos superficiales puede sugerir lesión de la neurona motora superior y tiene una importancia mayor si se relaciona con reflejos tendinosos profundos exagerados.

Las propiedades inhibitorias de los centros cerebrales impiden que los reflejos tendinosos profundos tengan una reacción excesiva, por lo tanto, el reflejo tendinoso profundo exagerado, en combinación con pérdida de un reflejo superficial, es indicación doble de la alteración patológica cerebral o de la neurona motora superior.

REFLEJO ABDOMINAL SUPERFICIAL

Paciente en supino. El terapeuta al lado, usando la punta del martillo de reflejos, golpea suavemente cada cuadrante del abdomen, observando si el ombligo se mueve hacia el punto que se golpea.

La falta de reflejo abdominal indica lesión de la neurona motora superior.

Los músculos abdominales son inervados de manera segmentaria: los superiores desde D7 a D10, y los inferiores desde D10 hasta L1. La identificación precisa del cuadrante afectado indica el nivel de la alteración si existe lesión motora inferior.

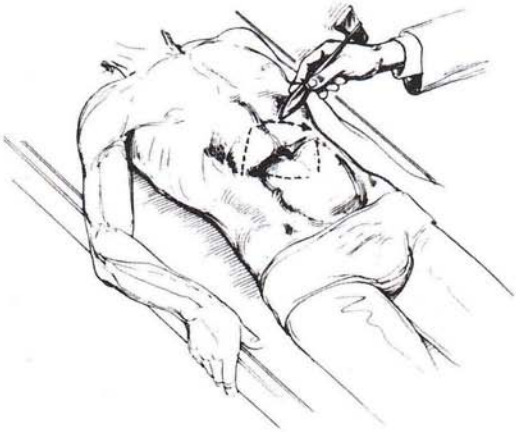

- Si están abolidos tanto los profundos como los superficiales (el SNC manda la orden pero esta no pasa desde la médula a la piel, es un problema radicular), pensaremos en un problema medular.
- Si están abolidos los superficiales y los profundos están exagerados, es problema de la neurona motora superior (SNC).

REFLEJO CREMASTERIANO SUPERFICIAL

Paciente en supino. El terapeuta al lado, con el mango del martillo de reflejos golpea en el lado interno de la parte superior del muslo.

Si el reflejo está intacto, el saco escrotal de ese lado se desplaza hacia arriba al contraerse el músculo cremáster (D12).

La falta de reflejo indica lesión de la neurona motora superior, en tanto que la falta unilateral sugiere una probable lesión de la neurona motora inferior entre D12 y L2.

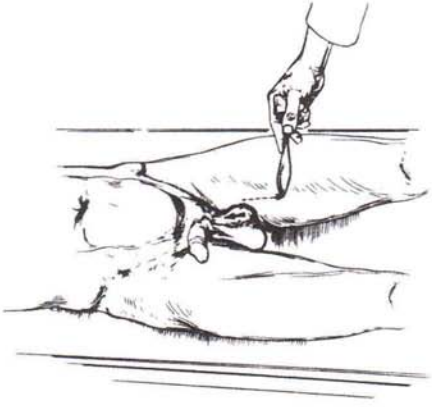

REFLEJOS PATOLOGICOS

Son también reflejos superficiales mediados por el Sistema Nervioso Central (corteza cerebral), sin embargo, la importancia de su existencia o su falta indica todo lo contrario que los reflejos superficiales normales.

La existencia de un reflejo patológico indica lesión de la neurona motora superior, y su falta manifiesta integridad, no así en los reflejos superficiales normales cuya existencia del reflejo indica integridad, y la falta indica lesión de la neurona motora superior.

BABINSKI

Se realiza deslizando la extremidad de una llave o punta de bolígrafo por la superficie plantar del pie, desde el calcáneo, a lo largo del borde lateral, hasta la porción distal del segmento anterior del pie.

En caso de reacción negativa no se mueven los dedos de los pies, o realizan una flexión uniforme.

En caso de reacción positiva, el dedo gordo entra en extensión, en tanto que los otros lo hacen en flexión plantar a la vez que se separan.

El reflejo positivo de Babinski indica lesión de la neurona motora superior, que suele estar relacionada con lesión encefálica después de traumatismo o de tumor encefálico en expansión.

En el recién nacido es normal la reacción positiva de Babinski, sin embargo el reflejo debe desaparecer poco después del nacimiento.

REFLEJO NEGATIVO DE BABINSKI

REFLEJO POSITIVO DE BABINSKI

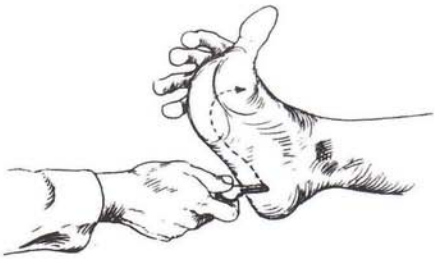

PRUEBA DE OPPENHEIM

Se realiza deslizando la uña de uno de los dedos por la cresta tibial. En condiciones normales no debe haber reacción o el paciente se quejará de dolor.

En circunstancias anormales la reacción es la misma que la de la prueba de Babinski.



3

PRUEBAS Y TESTS DIAGNOSTICOS DE LA COLUMNA LUMBAR

DIAGNOSTICO LUMBAR

Antes de realizar las manipulaciones, el terapeuta debe practicar un minucioso examen clínico.

Con el paciente en bipedestación, cualquier desviación respecto a los ejes de gravedad y simetrías, nos orienta de las posibles lesiones mecánicas y, en particular, de la zona lumbar.

Si la impotencia funcional de los movimientos del tronco es importante, se debe comprobar con exactitud la movilidad activa, pasiva y resistida de la columna lumbar, que nos informa de los grupos musculares afectados, procesos agudos y topes articulares rígidos o blandos.

Para la evaluación segmentaria se colocará al paciente en decúbito prono valorando por palpación, a través del pinzado rodado y la fricción pulpopulgar en el canal paravertebral el sufrimiento articular, que nos marcarán los niveles donde efectuaremos las pruebas dinámicas y de sensibilidad.

En caso de dolor o falta de relajación de la musculatura lumbar, se colocará una almohadilla debajo del abdomen del paciente.

La exploración se complementa con movimientos mixtos tomando como referencia las transversas en la lateralización del tronco, siguiendo el comportamiento vertebral con la respiración, utilizando como palanca las espinosas o transversas.

Por último, y una vez localizados los niveles en lesión del eje vertebral, se examinarán con cuidado los planos musculares y cutáneos, valorando la tensión o pérdida de elasticidad y relacionándolos con el sistema de compensación más cercano; previo diagnóstico de los acortamientos musculares de la cintura pélvica y escapular.

Finalizando, si la clínica lo requiere, con el diagnóstico de las pruebas patológicas de presión intratecal, estiramiento de las raíces y exploración neurológica comprobando si existen signos de irritación radicular, parestesias, pruebas musculares y de reflejos.

Los estudios de diagnóstico por imagen (rayos X, resonancia magnética, etc.), completarán la valoración del cuadro de afección lumbar, indicándonos la conveniencia o no de la realización de las manipulaciones y el programa de recuperación a seguir.

CAUSAS COMUNES DE AFECCION LUMBAR

LUMBALGIA

En la patología lumbar, los cuadros de lumbalgia ya sean agudos o crónicos, son causa frecuente de consulta al terapeuta. Vemos que dichos cuadros lumbálgicos con frecuencia se suelen acompañar de una actitud escoliótica antiálgica. En los casos que presentan esta actitud, ya sea directa o cruzada, las técnicas de normalización articular tienen muy buenos resultados, consiguiendo restablecer la movilidad de los segmentos afectados, previa elastificación y flexibilización de los tejidos adyacentes.

La pauta terapéutica de las técnicas de normalización en los diferentes cuadros de patología lumbar, nos vendrá dada por la intensidad del cuadro y su específica característica etiopatogénica, que casi siempre es diferente en cada paciente.

No hay que olvidar que las normalizaciones tienen que ir acompañadas de ejercicios de movilidad articular, autoelongaciones y ejercicios isométricos, en dependencia de las lesiones mecánicas del paciente y de las cadenas musculares de compensación afectadas.

CIATICA

Patología bastante común en la que el segmento L5-S1 suele ser, en la mayoría de los casos, el productor de la lumbociática.

El cuadro clínico suele presentar una alteración sensitiva y dolorosa en la parte posteroexterna de la pierna y el pie.

Hay que diferenciar la pseudociática producida por la contractura del músculo piramidal de la pelvis, que tiene unos síntomas bien diferenciados, como la rotación externa de un pie, y el dolor irradiado en la parte posterior del muslo hasta el poplíteo donde se agudiza el dolor.

Las técnicas de normalización articular están indicadas y con muy buenos resultados, sobre todo si se realizan al poco tiempo de haber sufrido el paciente la lesión.

PLANO LATERAL

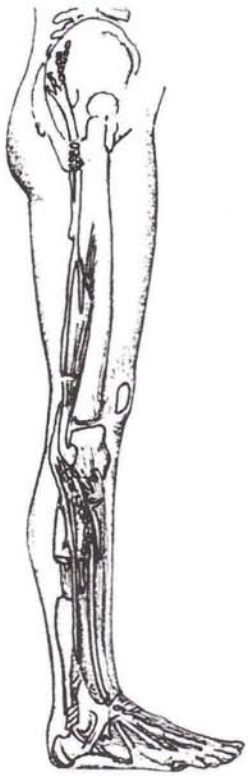

PLANO POSTERIOR

Nota: *si el dolor irradiado es constante y no desaparece en ninguna postura, el tratamiento osteopático está contraindicado hasta que baje la inflamación del nervio.*

CRURALGIA Y MERALGIA

Son cuadros clínicos de menor frecuencia que se originan a nivel de la columna lumbar alta.

La cruralgia suele estar unida a una irritación radicular del segmento L3-L4 y de etiología generalmente mecánica. Al ser L3 el segmento más móvil de la columna lumbar y por donde pasa la línea de gravedad del cuerpo, se centran en él las compensaciones de las lesiones ascendentes y descendentes.

El cuadro clínico suele ser una alteración sensitiva (hipo o hiperestesia) a nivel de la cara anterior, interna o externa dependiendo que afecte a L3 ó L4.

Suele desencadenarse tras un esfuerzo y a veces hay que pensar en una posible etiología de irritación del nervio crural por atrapamiento, al estar contracturado el psoas-iliaco.

Hay que tener en cuenta que podemos encontrarnos con una neuralgia de origen viral.

La Meralgia Parestésica se manifiesta por unas sensaciones parestésicas en la cara anteroexterna del muslo y correspondiente a la distribución del nervio femorocutáneo.

Este cuadro patológico corresponde muchas veces a alteraciones mecánicas con signos evidentes de L2-L3 y que terapéuticamente son muy agradecidas a las técnicas de normalización articular.

CRURALGIA

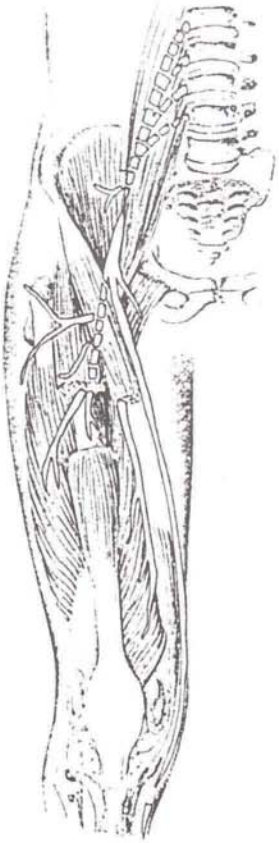

MERALGIA PARESTESICA

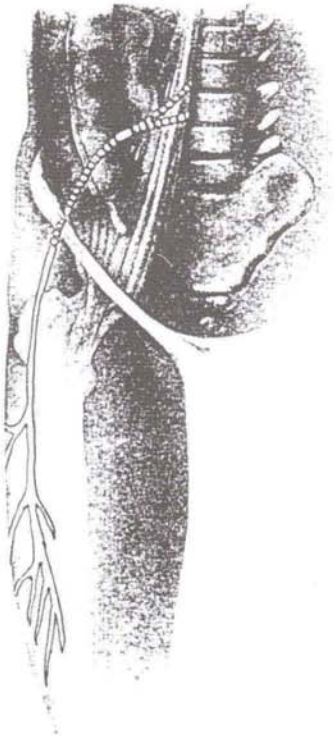

NOTA IMPORTANTE:

Después de realizadas las técnicas de normalización, hay que advertir al paciente de las posibles reacciones con las que se puede encontrar:

1.- En el 60% de los casos, una mejoría y al día siguiente una pequeña agravación, desapareciendo a las 48 horas.

2.- En el 20% de los casos una fuerte agravación al día siguiente, que desaparece a las 48 horas. Este tipo de agravación se produce por la inflamación de los ligamentos que al realizar la corrección se estiran y producen una agravación momentánea.

3.- Desaparición inmediata y definitiva del dolor. Se aprecia en los pacientes que vienen con los síntomas recientes y no hay inflamación residual.

PROGRAMA DE EDUCACIÓN FISICA DE HABITOS Y POSTURAS

Para evitar las recaídas en el paciente después del tratamiento, le aconsejaremos un programa personalizado que le ayude a mantenerse, independientemente del deporte que practique, trabajo, etc.

- Prohibir ciertos gestos y posturas nocivas para el segmento lumbar en los procesos extradurales o degenerativos, como flexiones o extensiones con gran arqueo de la columna lumbar y realizados de manera brusca.
- Levantar pesos excesivos.
- Recomendar posiciones antiálgicas de reposo.
- Forma correcta de sentarse.
- Enseñarle a corregir la postura en bipedestación y deambulación, corrigiendo la posición pélvica.
- Programa de ejercicios, que se mandarán en dependencia de las alteraciones mecánicas de cada paciente.

4

PRUEBAS DE MOVILIDAD DE LA COLUMNA LUMBAR

ACTIVAS, PASIVAS Y RESISTIDAS

PRUEBAS DE MOVILIDAD DE LA COLUMNA LUMBAR

Este diagnóstico global se reserva a procesos degenerativos o a pacientes en los que la pérdida de movilidad es global o no se puede hacer un diagnóstico específico de la lesión osteopática.

Se efectúa realizando todos los movimientos del tronco (flexión, extensión, rotación, lateralización) de forma activa, observando el movimiento restringido y después de evaluar los esquemas de restricción, se efectúa sobre esos mismos esquemas el movimiento pasivo y resistido para diferenciar los topes articulares y si existe dolor en el recorrido articular.

EJEMPLO GRAFICO DE EVALUACION DE LA AMPLITUD ARTICULAR

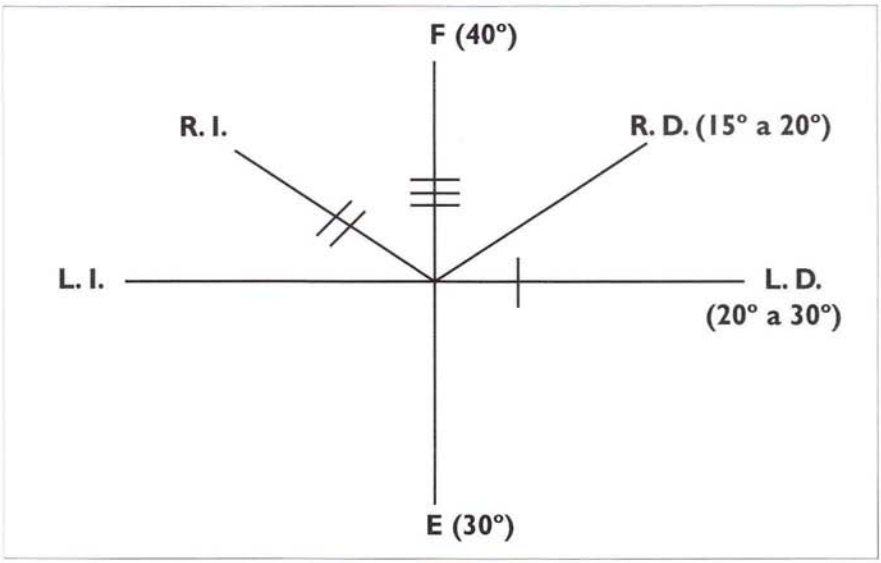

- **Una raya:** Poca restricción.
- **Dos rayas:** Restringido.
- **Tres rayas:** Muy restringido.

Nota: *se marca siempre el esquema de restricción.*

PRUEBAS DE MOVILIDAD ACTIVAS:

FLEXION ACTIVA DE LA COLUMNA LUMBAR

Se le pide al paciente que realice una flexión máxima de tronco comprobando los grados de movilidad y el dolor al movimiento.



EXTENSION ACTIVA DE LA COLUMNA LUMBAR

Se realiza una extensión máxima hasta donde se empieza a mover la pelvis, comprobando los grados de extensión y la existencia de un arco doloroso. Se considera normal una movilidad de unos 30° aproximadamente.



TEST DE DESPISTAJE → Se pide al paciente que relajando una pierna descargue todo el peso en la otra
La Lateroflex se define hacia el lado en q la concav. es + evidente

LATERALIZACION ACTIVA

Se comprueban los grados de movilidad y la existencia de segmentos rígidos y dolorosos.



CURVA CORRECTA | *CURVA CON LESION*

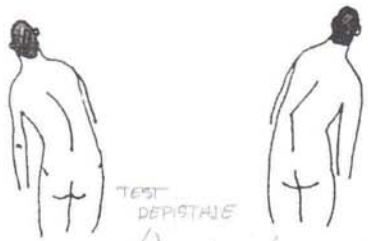

TEST DESPISTAJE

Lesión en ELR: arco a lo largo del bloque lumbar

Lesión en FLR: se evidencia un pto de inflex en la vertebra q produce la inversion (menos evidente q en ELR)

ROTACION ACTIVA

Se comprueban los grados de rotación y el dolor al movimiento. La curva que dibuja la espalda debe ser una curva en forma de "S" homogénea.

PRUEBAS DE MOVILIDAD PASIVAS

FLEXION PASIVA

Se comprueba si hay dolor y el comportamiento vertebral por palpación.

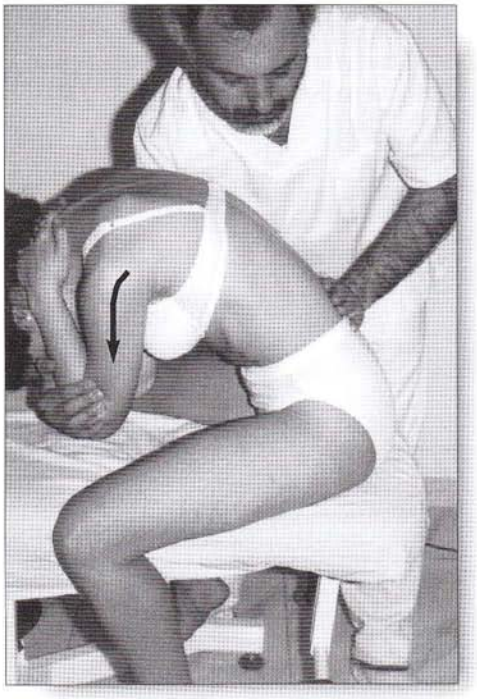



EXTENSION PASIVA

Se realiza en sedestación para anular la posible acción antiextensora del psoas. Se comprueba el comportamiento de las espinosas y si hay dolor.

LATERALIZACION PASIVA

Se determina el movimiento doloroso y la posible rigidez de alguno de los segmentos.

ROTACION PASIVA

Se comprueban los grados de movilidad y la existencia de segmentos rígidos y dolorosos.

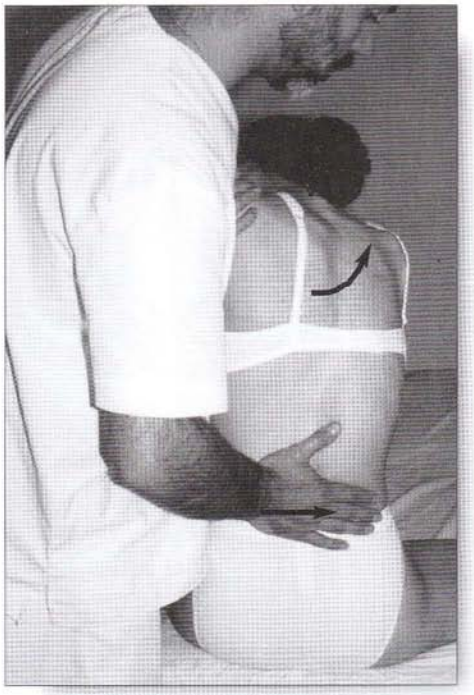

PRUEBAS DE MOVILIDAD RESISTIDAS

FLEXION RESISTIDA

Esta prueba determina la potencia de los músculos abdominales.

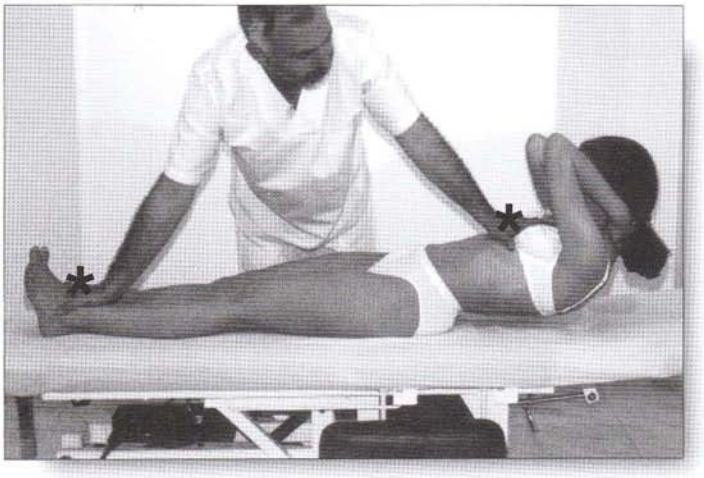

EXTENSION RESISTIDA

Determina la potencia de los músculos espinales y dorsales.

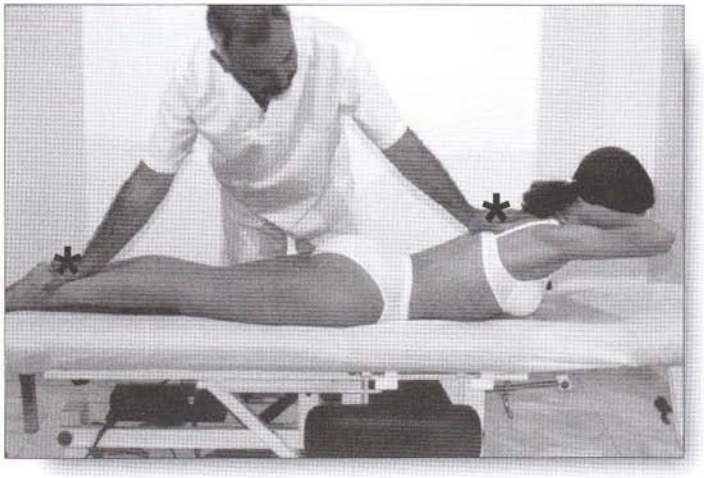

LATERALIZACION RESISTIDA

Determina la potencia y el dolor de la musculatura lateralizadora.

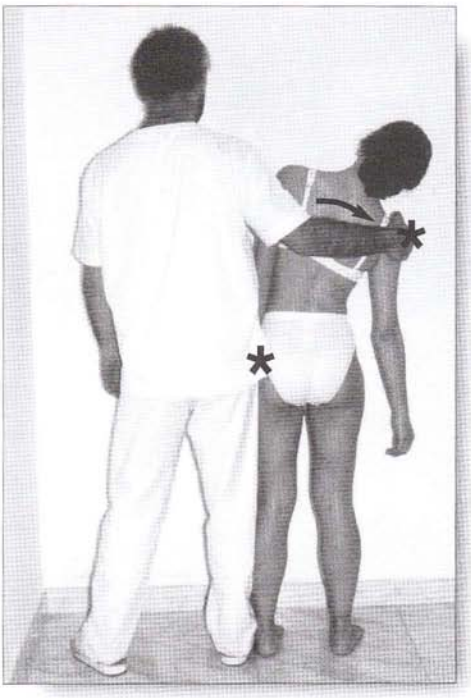

ROTACION RESISTIDA

La resistencia se realiza por oposición contrariada del paciente, comprobando la potencia y el dolor al movimiento.

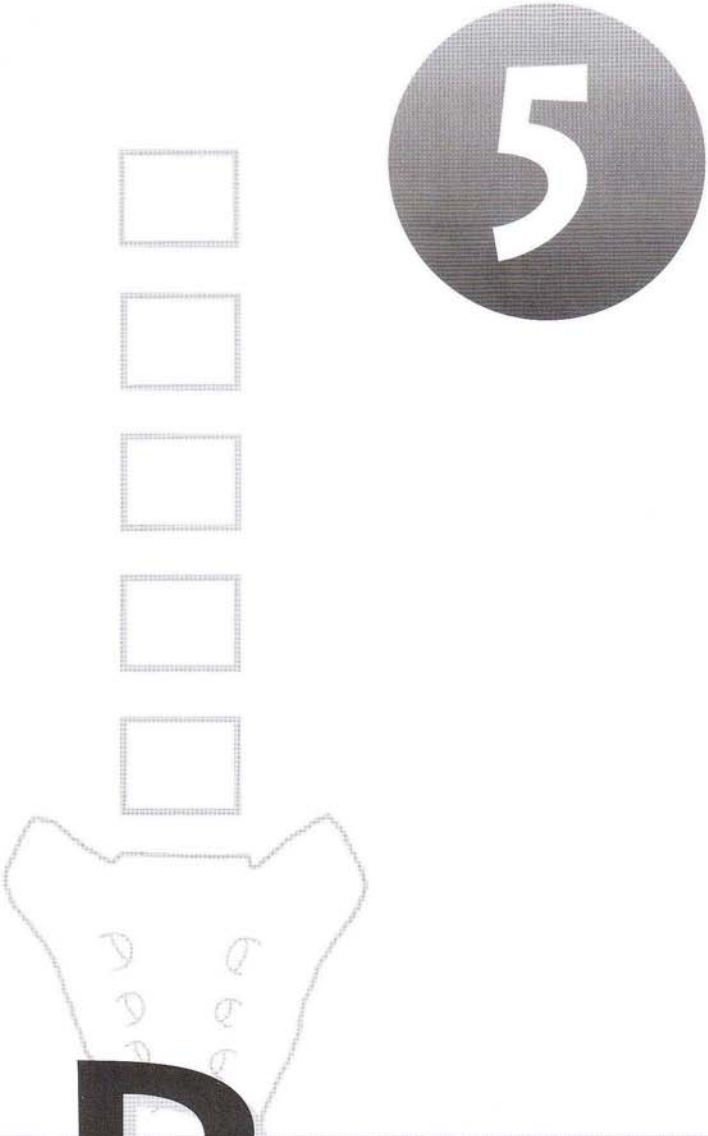

5

DIAGNOSTICO POR MOVIMIENTOS MIXTOS EN LA COLUMNA LUMBAR A TRAVES DE LAS APOFISIS Y OTROS METODOS DIAGNOSTICOS COMPLEMENTARIOS

BREVES NOTAS SOBRE FISIOLOGIA ARTICULAR DE LA COLUMNA LUMBAR

DEFINICION DE FLEXION Y EXTENSION EN LAS CURVAS VERTEBRALES

FLEXION ANATOMICA

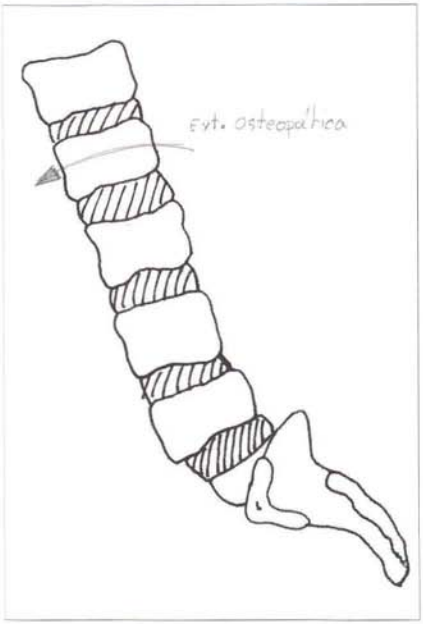

EXTENSION ANATOMICA

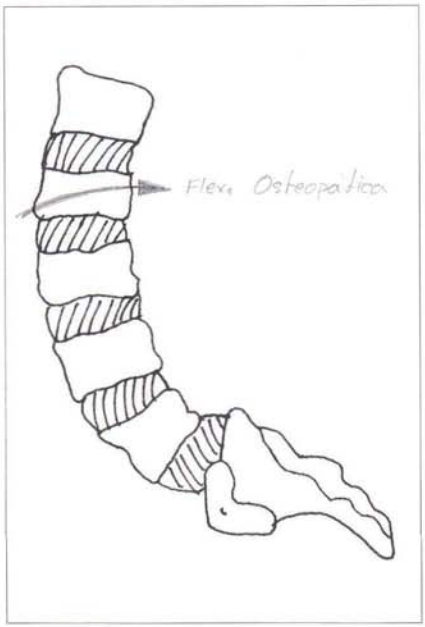

Los movimientos en la columna lumbar no son puros en flexión, extensión o lateralización, sino que se producen con movimientos mixtos (I.A. Kapandji), variando el comportamiento según acentuemos la flexión o extensión.

EN EXTENSION

- La lateralización y la rotación están opuestas.
- La lateralización precede a la rotación en la convexidad.

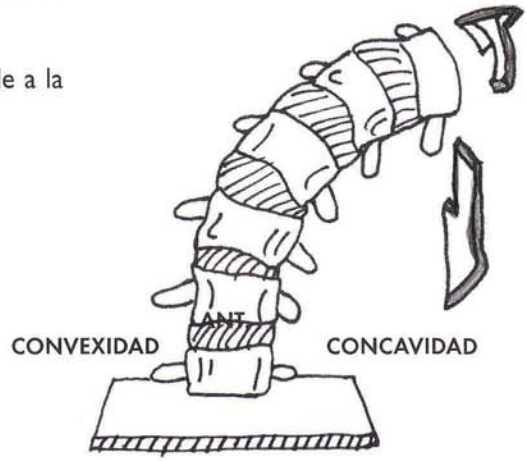

EJEMPLO DE EXTENSION Y LATERALIZACION IZQUIERDA

EN FLEXION

- La lateralización y la rotación se efectúan del mismo lado.
- La rotación en la concavidad precede a la lateralización.

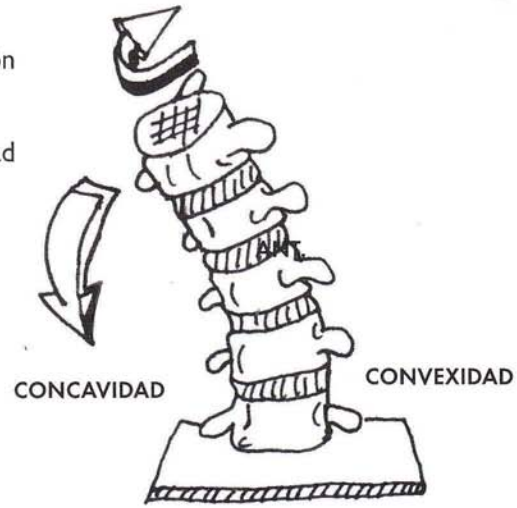

EJEMPLO DE FLEXION Y LATERALIZACION DERECHA

COMPORTAMIENTO DE LA COLUMNA VERTEBRAL A TRAVES DE LA RESPIRACION

La columna vertebral, por la influencia del diafragma en la respiración, endereza sus curvaturas en la inspiración y las acentúa en la espiración.

NIVEL LUMBAR Inspiración = Flexión = Carillas separadas
Espiración = Extensión = Carillas aproximadas

NIVEL DORSAL Inspiración = Extensión = Carillas aproximadas
Espiración = Flexión = Carillas separadas

NIVEL CERVICAL Inspiración = Flexión = Carillas separadas
Espiración = Extensión = Carillas aproximadas

FORMAS ABREVIADAS DE EXPONER LOS MOVIMIENTOS MIXTOS EN FLEXION Y EXTENSION DE LA COLUMNA VERTEBRAL

En las lesiones en flexión, al ser la lateralización y rotación del mismo lado, podríamos expresar los movimientos de la siguiente forma: ER=L; así como en la extensión, la rotación y la lateralización son contrarias: FL≠R. Tanto en extensión como en flexión, se toma como referencia la rotación, quedando en una lesión en extensión, lateralización derecha, rotación izquierda de la siguiente forma: FL Dcha. R Izda. (FL≠R izda.) y en flexión, rotación izquierda, lateralización izquierda: ER Izda. L Izda. (ER=L Izda.)

Otra forma de abreviar los esquemas de lesión en flexión o extensión de la columna lumbar es la siguiente:

Antexión = F
Postexión = E
Latexión = FL≠R
Rotexión = ER=L

FL ≠ R Dcha. = LATEXION =

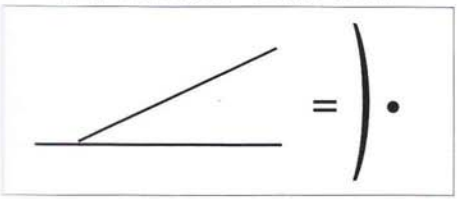

ER = L Izda. = ROTEXION =

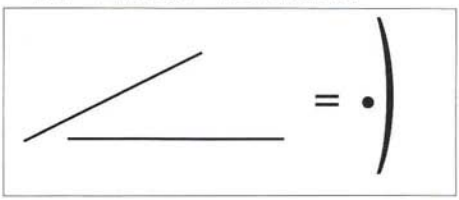

GENERALIDADES OSTEOPATICAS

Las lesiones mecánicas en la columna lumbar son unilaterales, produciéndose la alteración de movilidad dentro de la amplitud articular en movimientos mixtos de FL≠R o ER=L. Como referencia para el diagnóstico de las lesiones por relación posicional o amplitud de movimiento se utilizan las apófisis transversas y apófisis espinosas.

RESUMEN DE LAS RELACIONES POSICIONALESDE UNA UNIDAD FUNCIONAL EN LESION

VERTEBRA	ER=Li Osd	FL≠Rd Osd
Cuerpo	Inclinado a izquierda Rotado a izquierda	Inclinado a izquierda Rotado a derecha
Apófisis Transversa derecha	Anterior alta	Posterior alta
Apófisis Transversa Izquierda	Posterior baja	Anterior baja
Núcleo Pulposo	Empujado a derecha	Empujado a derecha
Apófisis Espinosa	Hacia la derecha	Hacia la izquierda
Carillas Art. izquierdas	Aproximadas	Aproximadas
Carillas Art. derechas	Separadas	Separadas

PRUEBAS DIAGNOSTICAS

Se efectúan siguiendo un orden:

- Localización de los niveles en lesión a través de la manifestación de dolor, mediante técnicas como el pinzado rodado y la fricción pulpopulgar.
- Confirmación del esquema de lesión en flexión o extensión, para lo que utilizaremos los tests de movilidad articular.

PINZADO RODADO

La exploración consiste en un pellizcamiento de la piel y tejido celular subcutáneo practicado con el pulgar y los cuatro dedos en forma de pinza deslizándolos sobre la columna.

Bueu indicativo lumbar y dorsal alto

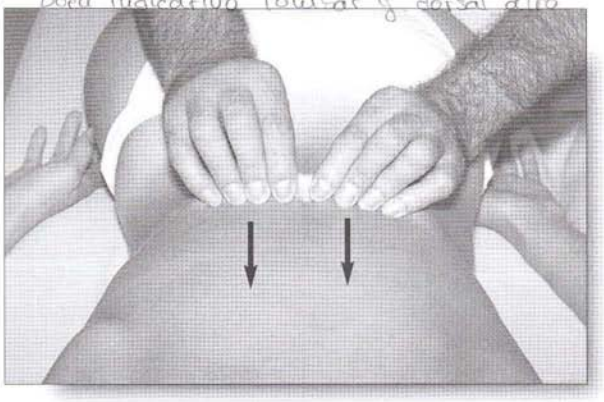

En zonas infiltradas (dolorosas), se aprecia una consistencia grumosa, siendo la maniobra molesta y frecuentemente dolorosa, informándonos de la localización del sufrimiento articular.

FRICCION PULPOPULGAR EN EL CANAL PARAVERTEBRAL

Se realiza presionando lateralmente todo el raquis vertebral que forman las apófisis transversas y espinosas, situando los dedos pulgares a ambos lados del canal paravertebral y en sentido ascendente.

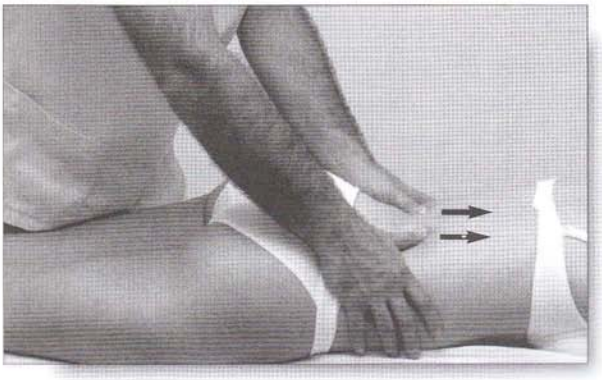

Esta manipulación nos informa del sufrimiento articular de la vértebra en lesión y de los cordones fibrosos dolorosos al presionar sobre la musculatura paravertebral profunda.

PALPACION VERTEBRAL ESPECIFICA A TRAVES DE LAS ESPINOSAS

PALPACION DIRECTA SOBRE ESPINOSAS

Con el paciente en decúbito prono, el terapeuta va presionando la espinosa en sentido vertical, lateral, ascendente y descendente, comprobando el sufrimiento articular en alguno de los segmentos.

Existe una mayor movilidad en el sentido lesional

Presión Vertical:

Nos informa del segmento o los segmentos dolorosos.

PRESION DIRECTA EN SENTIDO VERTICAL

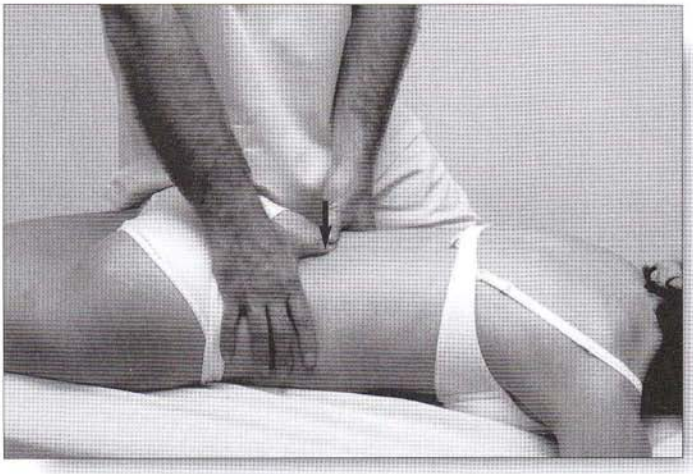

Presión Lateral:

Nos informa del lado doloroso y de la posible rotación del cuerpo vertebral, quedando éste rotado al lado contrario de la presión dolorosa. Para más seguridad, ya que las espinosas son muy irregulares, conviene palpar la musculatura paravertebral, sin olvidarnos de las transversas.

PRESION EN SENTIDO LATERAL



Ejemplo de presión izquierda: si duele nos informa de una posible rotación derecha.

ó < movilidad

Presión ascendente y descendente:

Nos informa de la posible lesión en flexión o extensión de la vértebra, en el sentido doloroso.

PRESION EN SENTIDO ASCENDENTE

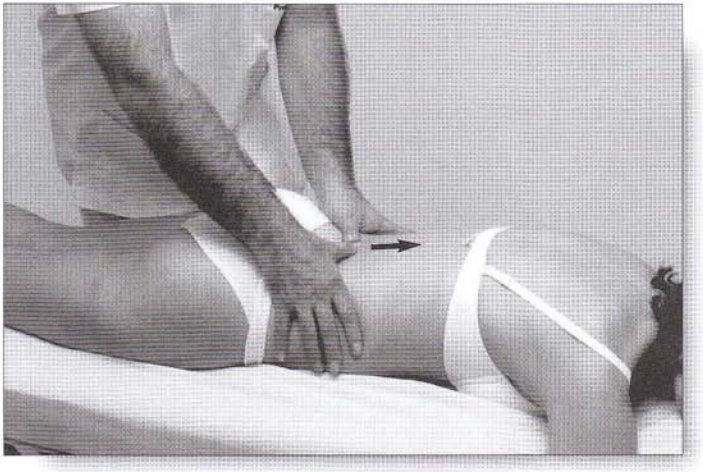

Ejemplo en sentido ascendente, si duele nos informa de una posible lesión en extensión. ó mayor movilidad

PRESION EN SENTIDO DESCENDENTE

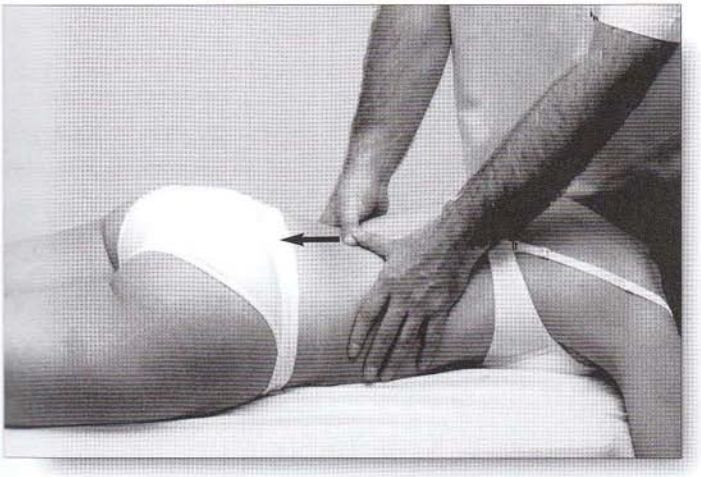

Ejemplo en sentido descendente, si duele nos informa de una posible lesión en flexión. ó < movilidad

Nota: *los diagnósticos por presión directa de espinosas son complementarios de los diagnósticos de movilidad articular.*

PALPACION DE LOS LIGAMENTOS INTERESPINOSOS

Se realiza presionando el ligamento con la uña, o una superficie metálica (llave, moneda) comprobando la tensión y el estado de los ligamentos.

longitud y elasticidad

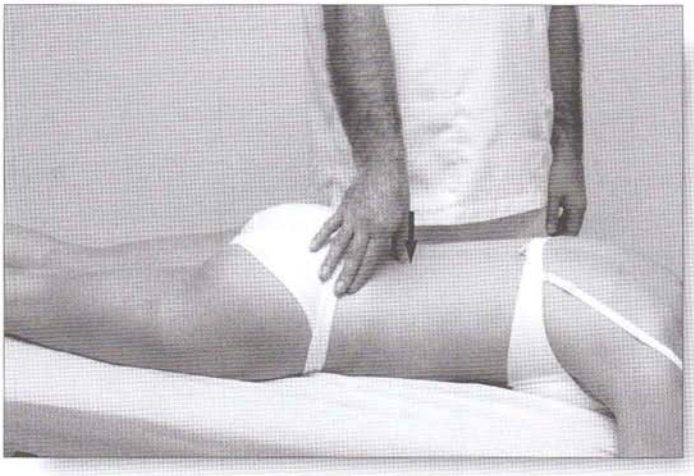

TESTS DIAGNOSTICOS DE LA COLUMNA LUMBAR MEDIANTE LAS TRANSVERSAS

TEST DE BALLESTEO

Paciente en decúbito prono. El terapeuta al lado va presionando con los pulgares a cada lado de las espinosas, aproximadamente a unos 3 cm, presionando en dirección a la extremidad de la transversa, procurando realizar la presión homogénea en ambos lados, comprobando si una de las transversas se encuentra más restringida confirmandonos el nivel de lesión.

Nota: *este test sirve como diagnóstico diferencial y como alternativa a pacientes a los que no se puede realizar el test de sufrimiento articular.*

DIAGNOSTICO POR PALPACION EN EXTENSION (ELR) FLR OS

Paciente en decúbito prono con los codos apoyados en la camilla, manteniendo el peso del tronco y descansando la cabeza sobre las manos. En esta posición el terapeuta realiza la misma operación que en posición neutra, comprobando la altura de las transversas y si se acentúa aún más que en la prueba anterior.

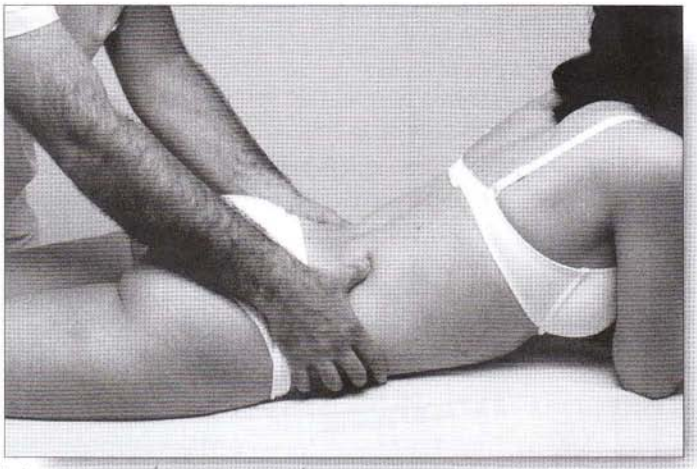

La exageración d los parametros lesionales (lat y Rot) evidencia el tipo d lesión.

DIAGNOSTICO POR PALPACION EN FLEXION (FRL) ERL OS

Genuflexion

Paciente de rodillas al borde de la camilla, apoyado sobre los antebrazos y reposando su frente en las manos. Igual que en la técnica anterior, el terapeuta toma contacto con los pulgares en las apófisis transversas lumbares, comprobando si una de las transversas se encuentra más baja y posterior.

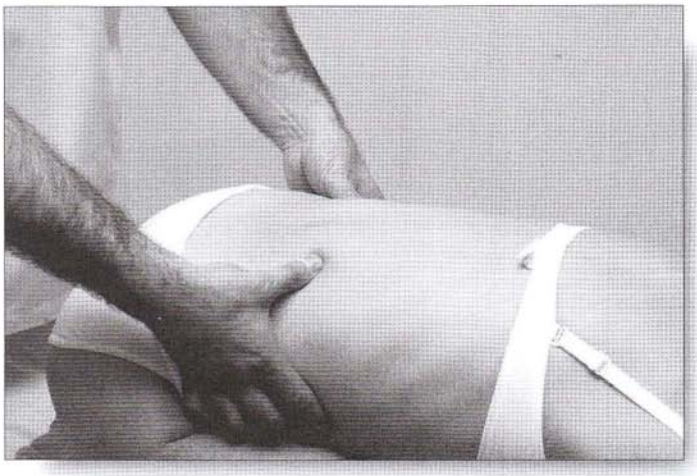

Datos exploratorios:

La mayor profundidad de una transversa respecto a la otra nos informa de la lesión en rotación, por lo que la diferenciación de la palpación en posición neu-

tra, extensión y flexión, nos dará el esquema de lesión. Es muy importante reconocer el lado de la rotación y su dirección, así como visualizar el aspecto de la columna lumbar (si existe alguna desviación, etc.). Una posición del pulgar sobre la transversa más inferior con respecto al otro en el plano horizontal, nos informa de la lateralización.

Cuando existe una rotación de grupo, abarcando a toda la columna lumbar, hay que reconocer cuál es la transversa más posterior a fin de determinar el vértice de la curva, que será sobre el que tendremos que normalizar.

Manos entrelazadas en la nuca

TEST DE MOVILIDAD LUMBAR POR APOFISIS TRANSVERSAS

Acat.

POSICION DE EXTENSION (ELR)

Paciente en sedestación con los pies apoyados en el suelo. El terapeuta detrás de él coloca ambos pulgares en las transversas de la vértebra en lesión realizando una lateralización y comprobando si se posterioriza la transversa del lado de la convexidad. Si no se posterioriza, la lesión estaría en el mismo esquema pero del lado contrario.

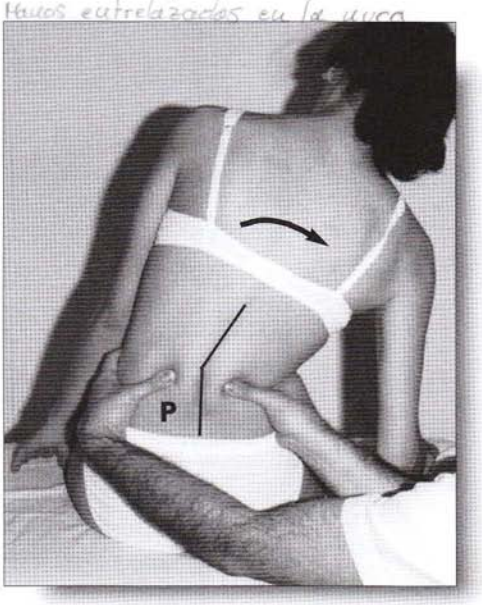

- ***Lesión en ELR*** FLR osl.
  - Las normalizaciones con tracción se realizan en los esquemas contrarios, en el sentido inverso al de la lesión. Si la lesión es en EL≠R izda. la corrección se realiza en FL≠R dcha.
  - La exploración se realizará bilateralmente, diferenciando las lesiones aisladas o de grupo.
  - La lesión en ELR aislada es rara. Son más frecuentes las lesiones de grupo, sean con escoliosis o sin escoliosis.
  - Si hay escoliosis muy acentuada de corto radio, la normalización estructural con tracción se realizará en el mismo sentido de la rotación de los cuerpos vertebrales.
  - Las técnicas funcionales con respiración, se realizan primero en el esquema de lesión y luego en el de corrección.

- ***Ejemplo de una lesión aislada en ELR***

  - ***Lateralización derecha***

    - Apófisis transversa izquierda de L4 se posterioriza bien.
    - Apófisis transversa izquierda de L3 no se posterioriza bien.
    - Apófisis transversa izquierda de L2 se posterioriza bien.

  - ***Lateralización izquierda***

    - Apófisis transversa derecha de L4 se posterioriza bien.
    - Apófisis transversa derecha de L3 se posterioriza bien.
    - Apófisis transversa derecha de L2 se posterioriza bien.

  - ***Diagnóstico***

    Lesión de L3 en:
    - Extensión
    - Lateralización izquierda
    - Rotación derecha.

  - ***Normalización***
    - Flexión
    - Lateralización derecha
    - Rotación izquierda.

TEST DE MOVILIDAD POR TRANSVERSAS EN FLEXION (FRL) Auch.

Se realiza en la misma posición que el anterior, efectuando una flexión y colocando ambos pulgares en las transversas, comprobando en la inclinación lateral si los cuerpos vertebrales rotan hacia la concavidad, posteriorizándose la transversa. De no posteriorizarse, la lesión estaría en FRL del lado contrario.

- ***Lesión en FRL*** ERL Osl.
  - Como en las lesiones de extensión, la normalización se realiza en los esquemas contrarios de lesión en las técnicas con tracción y, en las funcionales con respiración, primero en el esquema de lesión y luego en el de corrección.

Manos entrelazadas en la nuca

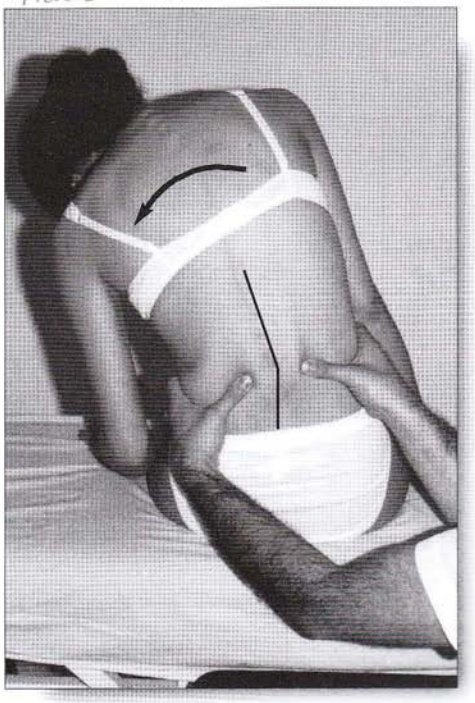

- ***Ejemplo de una lesión aislada en FRL*** ETRL osl.

  - ***Rotación derecha-lateralización derecha***

    - Apófisis transversa derecha de L4 se posterioriza bien
    - Apófisis transversa derecha de L3 no se posterioriza bien
    - Apófisis transversa derecha de L2 se posterioriza bien.

  - ***Rotación izquierda-lateralización izquierda***

    - Apófisis transversa de L4 se posterioriza bien
    - Apófisis transversa de L3 se posterioriza bien
    - Apófisis transversa de L2 se posterioriza bien

  - ***Diagnóstico***

    Lesión de L3 en:
    - Flexión Ext Os
    - Rotación izquierda
    - Lateralización izquierda

  - ***Normalización***
    - Extensión Flex Os
    - Rotación derecha
    - Lateralización derecha

TEST DE MOVILIDAD RESPIRATORIA A TRAVES DE ESPINOSAS Y TRANSVERSAS

DIAGNOSTICO A TRAVES DE LAS ESPINOSAS Anat

Paciente en prono.

1.- El terapeuta, al lado, atrapa la espinosa de la vértebra en lesión y la de la inmediata inferior con ambos pulgares e índices en forma de pinza, comprobando en la inspiración si se separan, y en la espiración si se aproximan; de no ser así se confirma la lesión en EXT (no se separa en inspiración), en FLX (no se aproxima en espiración). Se sigue el movimiento fisiológico, podemos ayudar a la vértebra para sentir si va o no hacia los dos lados.

2.- Se comprueba la lateralización en la fase de inspiración (en inspiración las carillas articulares se separan) hacia un lado y otro con las espinosas, comprobando en el sentido que no va.

3.- Se comprueba la rotación, desplazando la espinosa lateralmente en la fase de espiración (en espiración las carillas articulares se imbrican).

Los diagnósticos 2 y 3 son pasivos.

La limitación en los distintos movimientos de F, E, L y R, nos da el esquema de lesión en movimientos mixtos (ELR o FRL).

TEST DE FLEXION Y EXTENSION

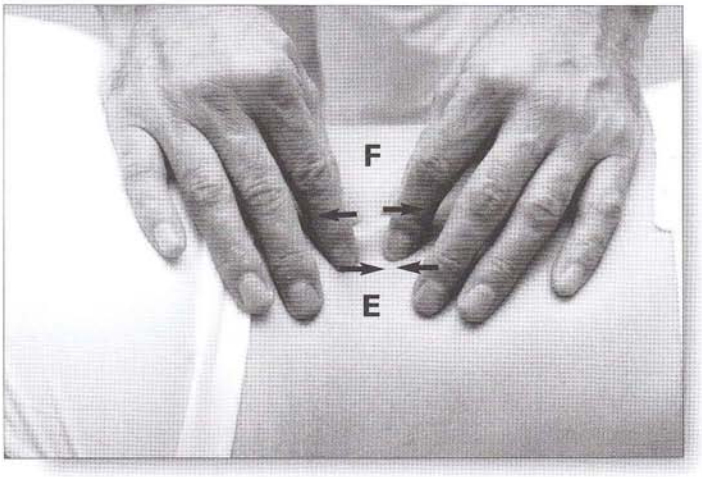

TEST DE LATERALIZACION-INSPIRACION

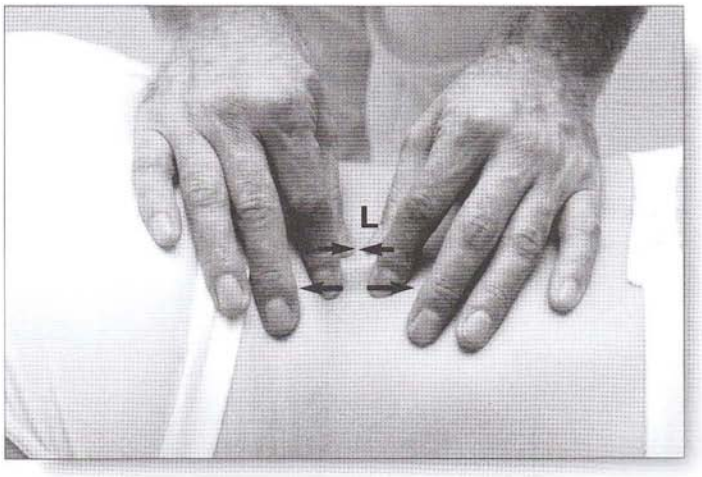

TEST DE ROTACION-ESPIRACION

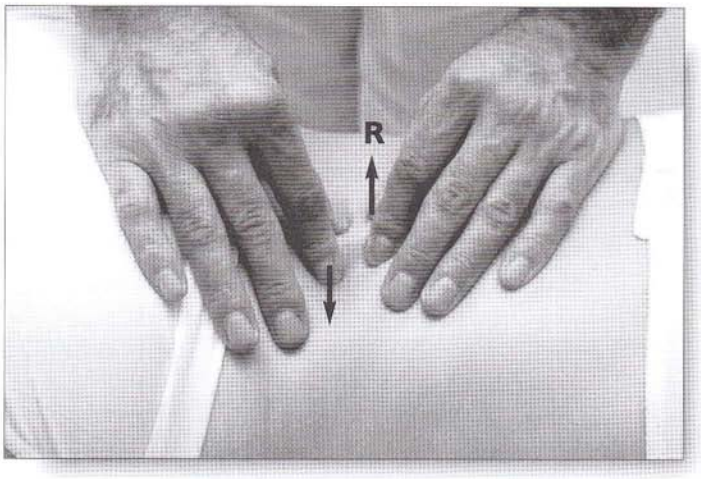

VARIANTE PARA L5 - S1

Paciente en prono. El terapeuta al lado, coloca el índice de una mano sobre la hemibase del sacro y el pulgar en el A.I.E. del lado contrario. Con el índice y el pulgar de la otra mano atrapa la espinosa de L5 y sigue el comportamiento respiratorio, comprobando si hay restricción de movilidad en algún sentido. En inspiración comprobamos si la hemibase sube y la espinosa se puede mover en sentido contrario y en espiración al contrario, si la hemibase baja y la espinosa se desplaza al mismo lado. Para confirmar la lesión exageraremos el movimiento en ambos sentidos (lesión = movimiento facilitado).

DIAGNOSTICO MEDIANTE LAS TRANSVERSAS

Paciente en prono. El terapeuta al lado, coloca los pulgares sobre las transversas siguiendo el comportamiento en inspiración y espiración; si comprobamos que sube más de un lado que de otro, se exagera el movimiento de lateralización en la fase de inspiración y el de rotación (en profundidad) en espiración, comprobando la restricción. La limitación en alguno de los movimientos nos da la lesión en ELR o FRL.

TEST DE FLEXION Y EXTENSION

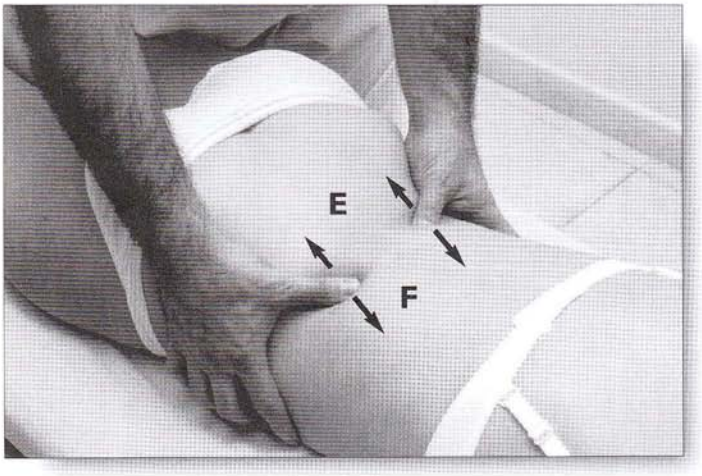

TEST DE LATERALIZACION

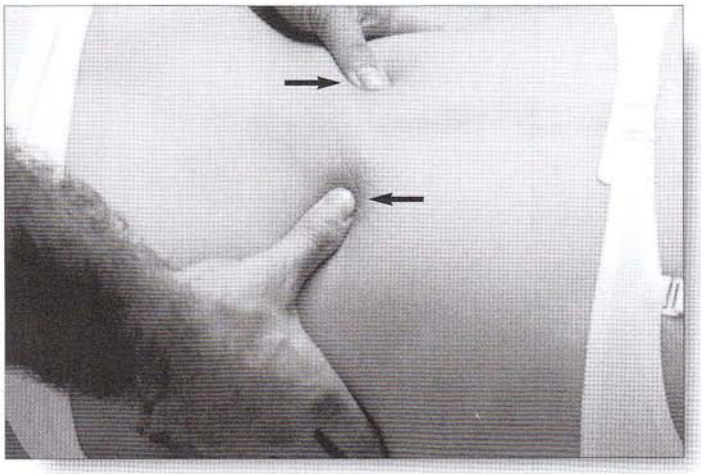

TEST DE ROTACION

OTROS DIAGNOSTICOS COMPLEMENTARIOS

PRUEBA DE RESORTE O TEST DE BALLESTEO

Se realiza presionando con la eminencia tenar, reforzada con la otra mano, sobre la columna vertebral comprobando la elasticidad de los segmentos y si la patología articular reproduce dolor.

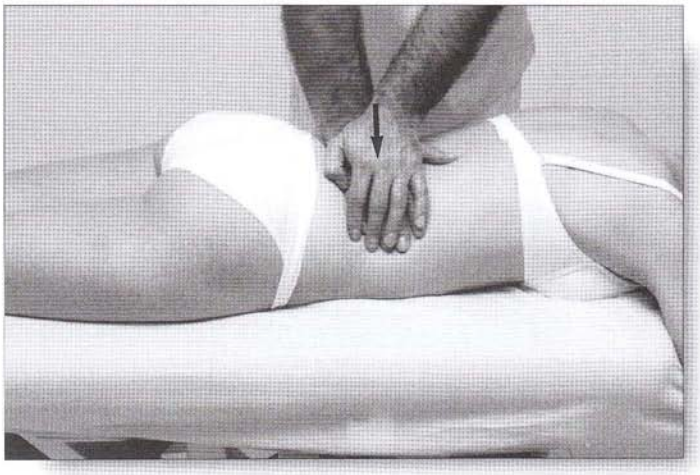

DIAGNOSTICO POR PALPACION VERTEBRAL DINAMICA

- ***Extensión***

Paciente en decúbito prono con la cabeza apoyada sobre los brazos cruzados. El terapeuta al lado de la camilla coge con una mano los antebrazos y con los dedos o el pulgar de la otra va comprobando si se aproximan las espinosas en la extensión.

Si en algún segmento no se aproxima o no se separa, nos informa de la lesión, ya que las lesiones de la columna vertebral se producen en movimientos mixtos de extensión o flexión, lateralización y rotación.

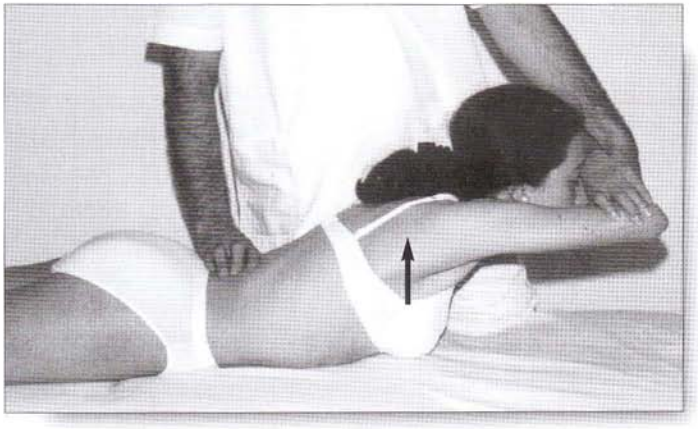

- ***Flexo-extensión***

Paciente en decúbito lateral con la pierna flexionada. El terapeuta al lado de la camilla coge con una mano la rodilla, y con los dedos de la otra mano sobre las transversas y espinosas, realiza movimientos de flexión y extensión, siguiendo el comportamiento vertebral.

Este test nos ayuda a localizar el punto de tensión máxima de la unidad motora a corregir, tomando como referencia la espinosa, flexionando y extendiendo la cadera hasta notar la solicitación vertebral del segmento a corregir en las técnicas de decúbito lateral.

TEST DE DISOCIACION L5-S1

Paciente en decúbito prono. El terapeuta al lado de la camilla coloca los dedos índice y medio de una mano sobre las transversas de L5, y la otra sobre el sacro. En esta posición se le pide al paciente que realice una respiración lenta y profunda, comprobando si en la inspiración suben la base y las transversas, y si bajan en la espiración; si en alguno de los lados esto no ocurre, nos confirma la lesión L5-S1.

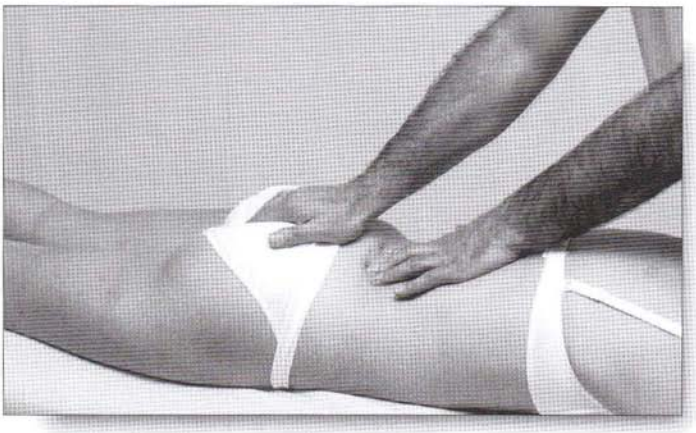

TEST DE DISOCIACION L5-C7

Paciente en decúbito prono. El terapeuta al lado de la camilla coloca los dedos índice y medio de ambas manos en las transversas de L5 y C7. En esta posición se pide al paciente que gire la cabeza hacia la izquierda y la derecha. Si en los dos tiempos C7 arrastra a L5, ésta no depende del sacro.

Si en los dos tiempos C7 no arrastra a L5 en alguno de los movimientos o en los dos, L5 depende del sacro, confirmándonos un bloqueo sacro-ilíaco o ilio-sacro.

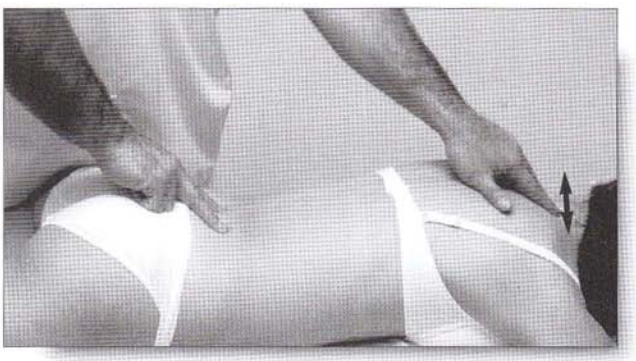

LESION EN FLEXION RESPIRATORIA DE L5

En la palpación se aprecia un pequeño escalón entre L5 y S1, siendo dolorosa dicha palpación. Esta lesión se produce a menudo en mujeres que llevan tacones altos y personas que levantan cargas pesadas en flexión de tronco.

PRUEBAS ESPECIALES

Se efectúan para valorar la gravedad de la lesión y poder descartar las lesiones estructurales (hernias discales, tumores, artrosis), de las mecánicas.

PRUEBA DE LASEGUE

Se realiza elevando la pierna del paciente en supino. Esta maniobra estira las raíces nerviosas (nervio ciático) y la duramadre, reproduciendo el dolor neurológico o intratecal.

A más de 60° no es patognomónico de hernia discal.

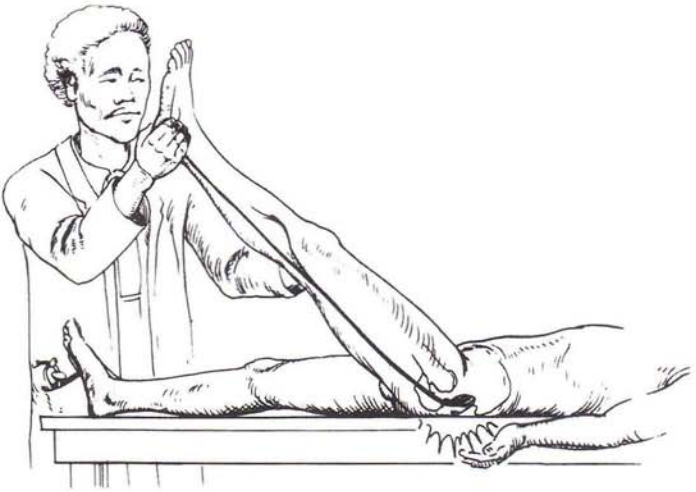

Es una maniobra que proporciona triple información:

- Articular de cadera.
- Muscular de la retracción de los isquiotibiales.
- Neurológica al estirar las cubiertas durales.

- Si la prueba de Lasegue se acompaña de una aducción de cadera y es dolorosa, nos proporciona información de la contractura del músculo piramidal.

El Lasegue puede ser positivo sin que haya hernia discal. Esto se explicaría por la inflamación o engrosamiento de los tejidos que envuelven a la raíz en el agujero de conjunción.

El Lasegue positivo se acompaña de dolor lumbar a la flexión, en bipedestación o sedestación, a los mismos grados; sin embargo, puede existir dolor a la flexión y no existir Lasegue positivo a los mismos grados, ya que en decúbito supino no existe carga lumbar.

Para saber si el paciente nos quiere engañar, conviene realizar la prueba de Lasegue en decúbito lateral para comprobar si coincide con la de decúbito supino.

PRUEBA DE KERNIG

Prueba que tiene por objeto estirar la médula para reproducir el dolor. Con el paciente en decúbito supino, con las manos detrás de la cabeza, se realiza una flexión forzada hacia el tórax. Si el paciente se queja de dolor, se le pide que localice la zona de la Columna Vertebral en que siente dolor.

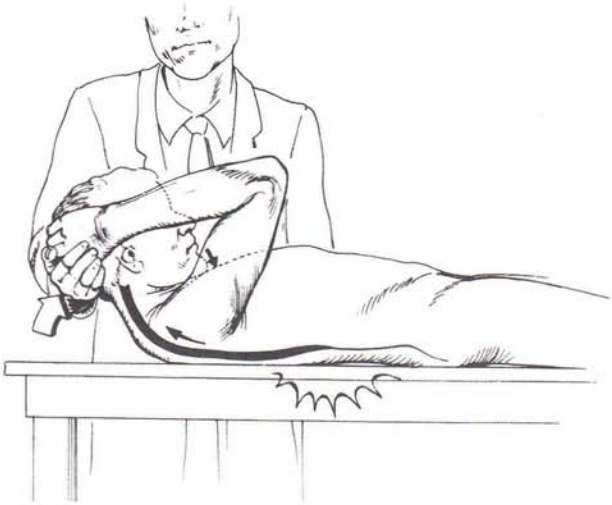

La reproducción del dolor nos informa de la posible irritación meníngea, afección de raíces nerviosas o irritación de la túnica de la duramadre en las raíces nerviosas.

PRUEBA DE MIGRAM

Con el paciente en posición supina se le pide que eleve las piernas unos 5 cm, manteniendo las piernas rectas en esta posición durante 30".

Si el paciente puede conservar esta posición durante los 30" se descarta la existencia de lesiones patológicas intratecales o extratecales (hernia de disco o presión medular).

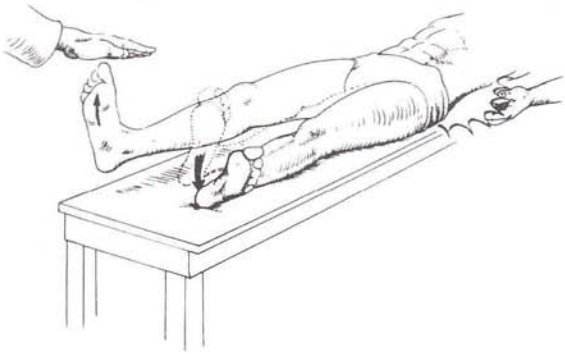

Esta maniobra tensa el músculo psoas-iliaco, aumentando la tensión intratecal lumbar.

PRUEBA DE VASALVA

Se pide al enfermo que haga un esfuerzo como si se tratara de evacuar el intestino.

Esto aumenta la presión intratecal reproduciendo el dolor en el dorso o en las piernas.

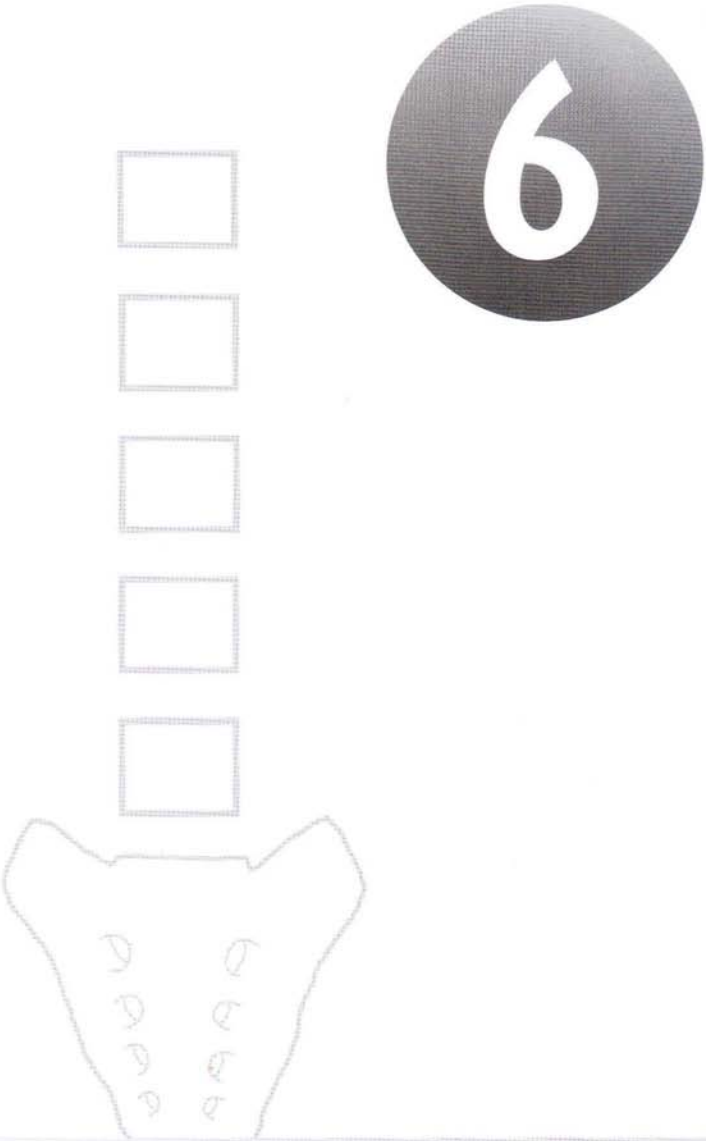

6

PREMANIPULACIONES

PREMANIPULACIONES

Se efectúan en procesos degenerativos o pacientes en los que la limitación global de la columna lumbar no permite efectuar una técnica selectiva. Estas técnicas de elastificación global se realizan previo diagnóstico de las pruebas de movilidad activa, pasiva y resistida de la columna lumbar.

MOVILIZACION EN EXTENSION

Paciente en prono con los brazos cruzados y la cabeza apoyada en ellos. El terapeuta al lado, coge con una mano los brazos del paciente y va movilizando el tronco en extensión al tiempo que con la otra mano presiona sobre los segmentos afectados.

VARIANTE CON APOYO EN RODILLA

MOVILIZACION EN LATERALIZACION

Paciente sentado a caballo sobre la camilla. El terapeuta al lado pasa un brazo por debajo de la axila colocando la mano en el hombro del lado contrario, la otra mano sobre los segmentos a movilizar. En esta posición se realiza una presión contrariada dejando caer el peso del cuerpo sobre el hombro en contacto con el terapeuta.

VARIANTE EN PRONO

Paciente en prono. El terapeuta a un lado, coge con una mano la pierna contraria, mientras con la otra fija la zona lumbar. Desde esta posición el terapeuta realiza un movimiento mixto de lateralización y rotación de los segmentos lumbares.

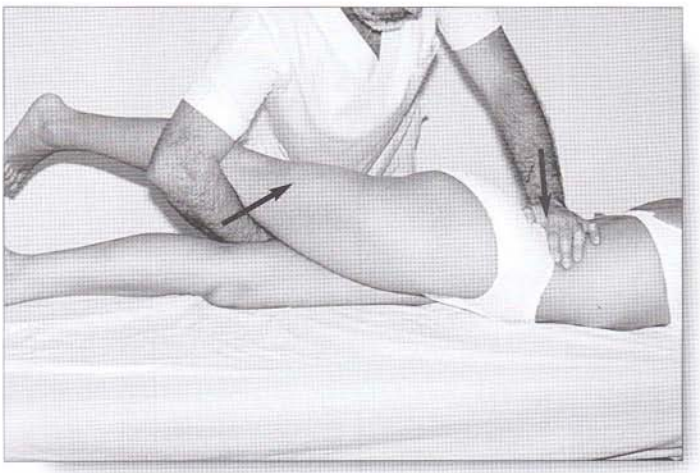

VARIANTE EN DECUBITO LATERAL

Paciente en decúbito lateral con las piernas en flexión de cadera y rodilla a 90°. El terapeuta frente al paciente, con una mano presiona sobre los pies hacia abajo, lateralizando la columna lumbar, con apoyo de la rodilla en su pierna, mientras con la otra va siguiendo el comportamiento vertebral.

Movimiento también sobre el plano de la camilla

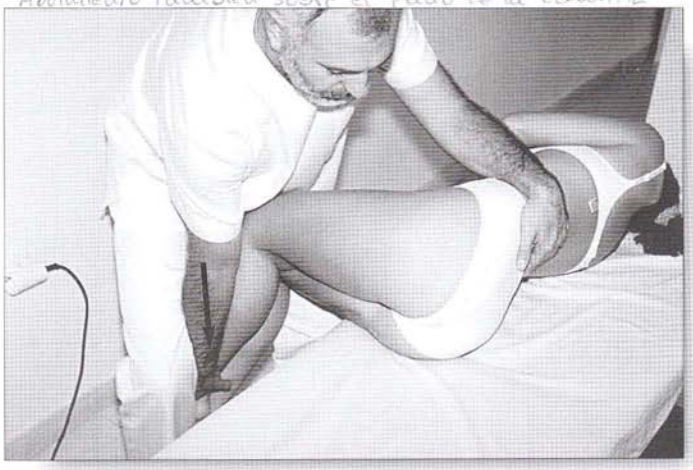

MOVILIZACION EN ROTACION

Paciente en decúbito lateral. El terapeuta frente al paciente coloca el tronco en rotación y la pierna superior en flexión de cadera y rodilla. En esta posición coloca una mano y el antebrazo en el iliaco y columna lumbar y con el otro antebrazo y mano sobre el hombro del mismo lado, presiona contrariadamente sobre los segmentos a movilizar. Según va realizando la rotación va cambiando la posición de las manos para actuar sobre los segmentos superiores o inferiores.

VARIANTE EN SEDESTACION

Paciente sentado a caballo sobre la camilla, el terapeuta detrás, con una mano atrapa un brazo y con la otra colocada sobre la zona escapular de ese mismo lado, realiza el movimiento de rotación. Si se desplaza la pelvis, se fulcrará con la pierna.

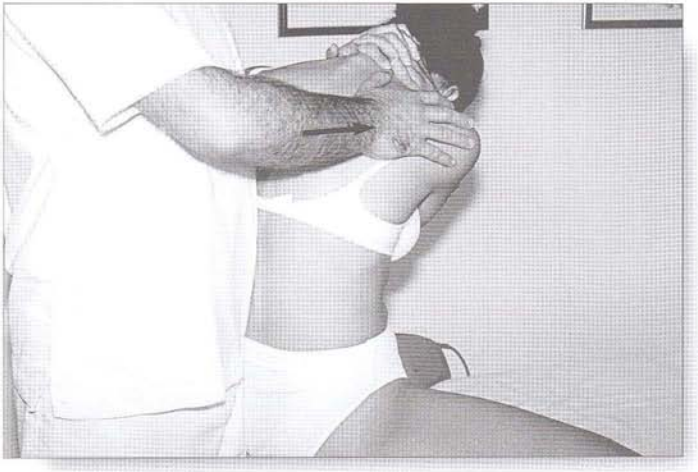

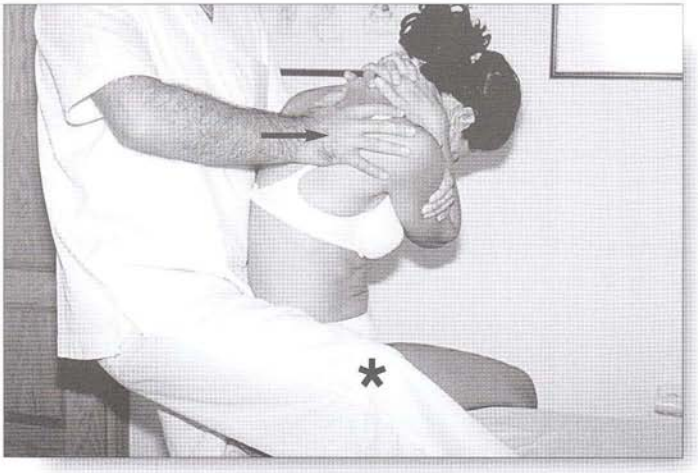

MOVILIZACION EN FLEXION

Anat.

Paciente en supino. El terapeuta al lado, le flexiona las piernas colocando su antebrazo sobre las mismas, mientras con la otra mano coge la pelvis ayudando a la movilización en flexión, aprovechando el peso del cuerpo sobre las rodillas y su pierna como apoyo sobre la camilla.

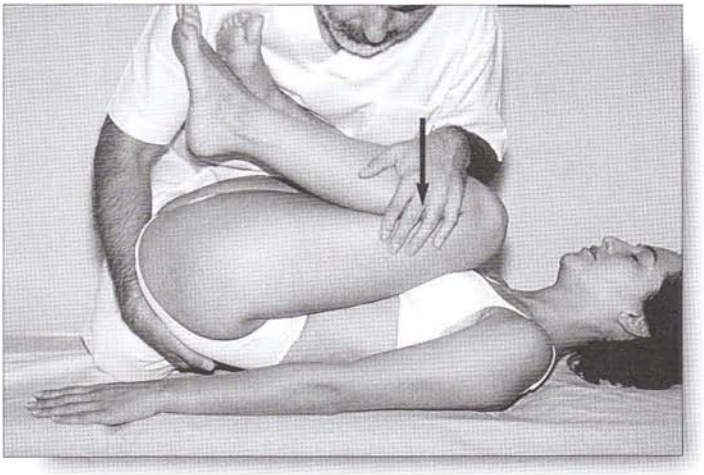

VARIANTE

En esta manipulación el terapeuta sitúa el hombro por debajo de las rodillas del paciente y va flexionando el tronco hasta el límite articular.



MOVIMIENTO MIXTO DE FLEXO-EXTENSION

Paciente sentado con los brazos cruzados y la cabeza apoyada en ellos. El terapeuta de frente, pasa sus brazos por debajo de los del paciente, colocando las manos sobre los hombros produciendo un movimiento ondulante en flexo-extensión, lateralización y rotación, con el fin de movilizar la columna globalmente.

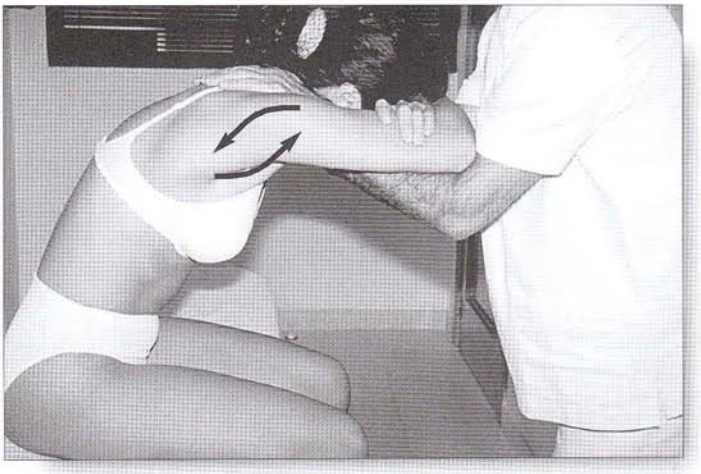

MOVILIZACION EN LATERALIZACION

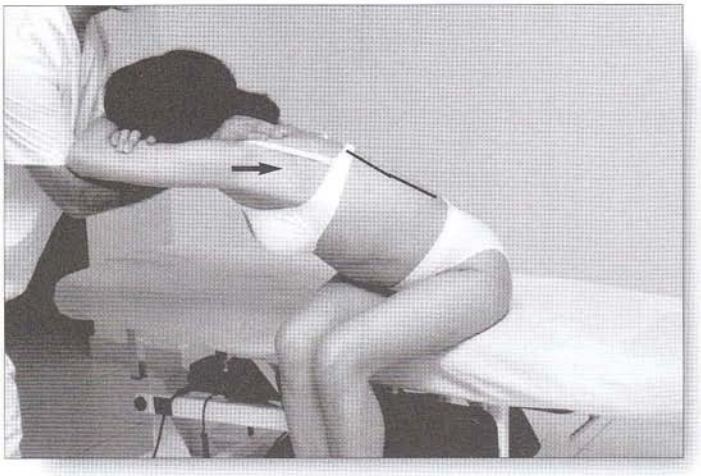

MOVILIZACION EN ROTACION

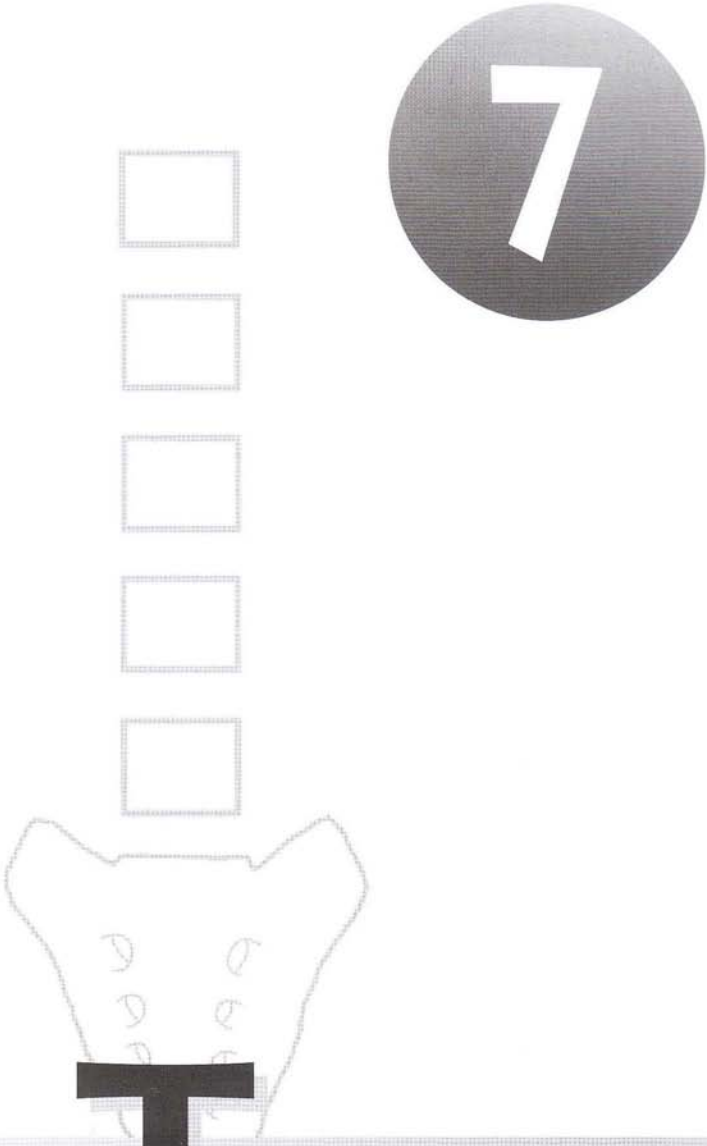

7

TRATAMIENTO DE TEJIDOS BLANDOS

BREVE INTRODUCCION FISIOPATOLOGICA

MUSCULOS:

Los acortamientos de ciertos grupos musculares son muy frecuentes en todos los procesos de columna, ya sean agudos o crónicos, más acusado en estos últimos.

Estos acortamientos se producen a lo largo de intervalos prolongados de tiempo y casi siempre tienen una base postural o refleja. El tipo de vida sedentario conduce a un mantenimiento pobre de la fisiología articular y muscular, lo que provoca una pérdida progresiva de elasticidad en los márgenes articulares y en el uso de algunos grupos musculares pregravitatorios que llegan a situarse en posición de acortamiento.

Los grupos musculares de la cadera suelen ser de los más afectados, sobre todo el psoas, isquiotibiales, aductores y rotadores externos. En la pierna los gemelos y sóleos.

Paralelo a este proceso de acortamiento, suele ocurrir en otros grupos musculares la hipotonía y debilidad. Los músculos a los que más afecta este proceso suelen ser los abdominales, glúteos, espinales, así como el cuádriceps, tibiales y peroneos, es decir músculos con acción antigravitatoria por excelencia.

La debilidad de los músculos abdominales conduce a una disminución de la presión de la faja abdominal y pélvica, alterándose el funcionamiento visceral normal. La hiperpresión originada en estas cavidades al realizar un esfuerzo del tipo de levantamiento de un peso, puede originar lesiones de importancia.

El mecanismo de dolor por contractura muscular, se explicaría debido a que el músculo se alimenta, oxigena y elimina sus desechos de combustión a través del aporte sanguíneo que se produce durante la fase de relajación y es de naturaleza isquémica.

En el caso de una contractura, nos encontramos ante el bloqueo de la fisiología normal del músculo. Las materias de desecho acumuladas, como el ácido sarcoléptico, se acumulan en la fibra muscular comenzando un proceso de fibrotización que conduce a una pérdida de elasticidad en la fibra, ya que la elastina es sustituida por fibrina.

En las patologías crónicas, este proceso fibrótico afecta también a otros tejidos, sobre todo en fases secundarias de procesos traumáticos que se acompañan de un estado inflamatorio importante con edema y acúmulo de líquido intersticial y exudados que favorecen las adherencias entre los diferentes estratos, sobre todo entre las fascias y los músculos, así como las adherencias que se producen en las microroturas ligamentosas y tendinosas. En el primer caso, en la aplicación de la técnica del pinzado rodado se advierte una crepitación, y en las zonas de unión del músculo con el tendón se aprecian una especie de nódulos muy dolorosos a la presión.

Existen algunos grupos musculares, como es el caso de los rotadores externos de cadera, bajo los cuales subsisten importantes elementos vasculonerviosos que dan funcionalidad a la extremidad inferior. Cuando estos músculos se contracturan, atrapan esas estructuras impidiendo una funcionalidad normal de las mismas, dando lugar a síndromes de atrapamiento. Como muestra tenemos las pseudociáticas, debidas a la contractura del músculo Piramidal de la Pelvis. La sintomatología se asemeja a la de una auténtica lumbociática, aunque con características diferenciales propias.

Estos músculos son los responsables de la estática en las personas hiperlaxas, ya que ante la laxitud ligamentosa que impide un correcto soporte estático y dinámico, son los músculos cortos los que intentan suplir esta función.

En estos pacientes es en los que conviene mantener un estatus muscular de buena funcionalidad, ya que este hecho va a suponer su mejor defensa ante las solicitudes a las que someta su columna.

LIGAMENTOS:

En lo que respecta a los ligamentos, hay que recordar que la función primordial del sistema ligamentario es la de soporte, y que son frecuentes las lesiones por presión, tracción, irritación e incluso rotura.

Es fácil comprender que aquellos movimientos, posturas o actividades que colocan en tensión de forma permanente o discontinua, pero repetidamente a los ligamentos, tienen un efecto lesional sobre ellos. La capacidad reactiva al estiramiento, fuera de los límites normales en el ligamento, es escasa y de progresión lenta; de lo que se deduce que el tratamiento más efectivo de las lesiones ligamentosas por distensiones traumáticas con esguince es el reposo de la zona a fin de dar tiempo al ligamento a que recupere su longitud normal, pero procurando que las adherencias

que suelen ocurrir en todo esguince ligamentoso no lleguen a producirse y potenciando en una fase secundaria los músculos que refuerzan la zona.

Si la prueba de arco de movilidad articular hasta la puesta en tensión no reproduce el dolor ligamentoso, el tratamiento más efectivo será la corrección articular de las lesiones mecánicas.

PANICULO ADIPOSO:

Es un tejido no doloroso en condiciones normales, pero sí extremadamente doloroso cuando existe infiltración celular.

Tanto en tejidos celulíticos como en aquellos en los que por vía refleja cutánea aparece este tejido infiltrado y doloroso, se efectuará la maniobra del pinzado rodado. Esta maniobra es exploratoria y terapéutica aunque extremadamente dolorosa, sobre todo en las primeras sesiones.

TRATAMIENTO DE TEJIDOS BLANDOS

ELONGACION TIPO KABAT (Técnicas Miotensivas)

Se realiza previa contracción resistida del músculo acortado, fatigándolo para elongarlo en una segunda fase en el movimiento contrario al que realiza.

El ritmo de las elongaciones ha de ser lento. Las contracciones serán de seis a diez segundos y el estiramiento ha de ser progresivo. El estiramiento realizado después de cada contracción supone una elasticidad que no ha de perderse antes de realizar la próxima; si el estiramiento resulta doloroso, se afloja hasta una posición de menos elongación que no sea dolorosa.

Es necesario estabilizar las articulaciones que puedan enmascarar la progresión real del movimiento.

MOVILIZACIONES

Son técnicas de relajación por palancas largas y se realizan antes de manipular para descongestionar las zonas musculares que nos puedan dificultar la manipulación.

CIRCUNDUCCION DE CADERA

Paciente en supino. El terapeuta al lado, coge con una mano el tobillo y con la otra la rodilla, realizando una circunducción de cadera.

PRIMERA FASE



SEGUNDA FASE



TERCERA FASE



CIRCUNDUCCION BILATERAL DE CADERA

Paciente en supino con las piernas flexionadas. El terapeuta al lado, atrapa ambas piernas con el antebrazo por debajo de las rodillas y con la otra en el abdomen para inmovilizar la pelvis, efectúa la circunducción en ambos sentidos.

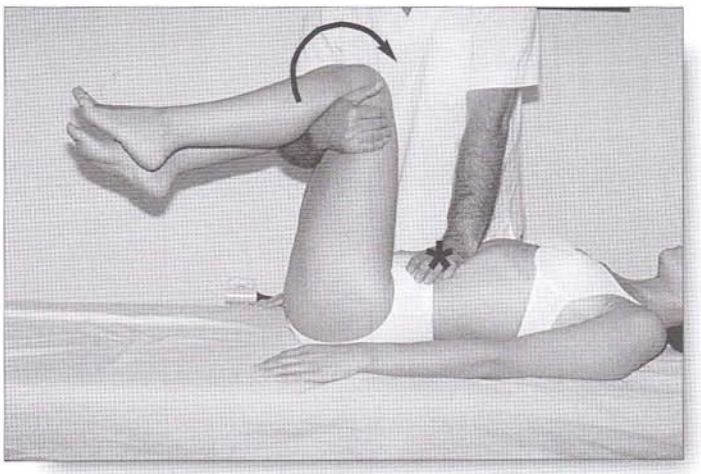

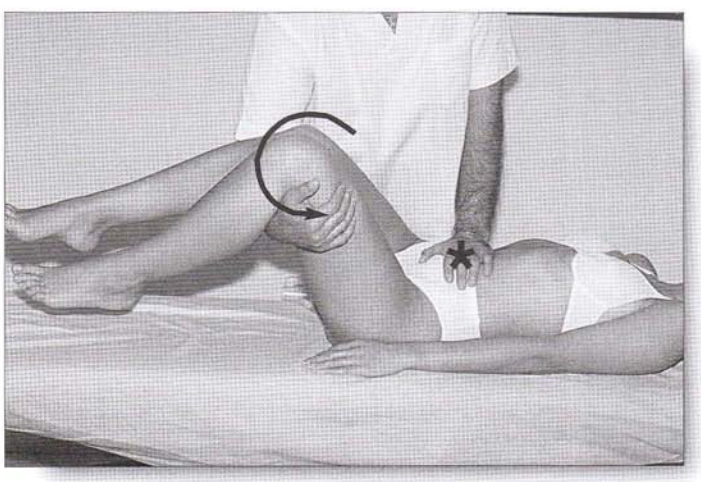

TECNICA DEL VOLANTE

Primera Técnica:

Paciente en decúbito lateral con la pierna superior flexionada. El terapeuta al lado pasa la mano por debajo de la pierna del paciente atrapando la parte anterior del iliaco mientras con la otra coge la parte posterior.

En esta posición realiza movimientos de rotación y lateralización comprobando en el sentido que va peor. El tratamiento consiste en ir en el sentido de la lesión y luego en el de corrección, efectuando una circunducción.



Segunda Técnica:

Paciente en prono. El terapeuta a los pies de la camilla se coloca entre las piernas del paciente, atrapando ambos iliacos. En esta posición realiza un movimiento de circunducción global.

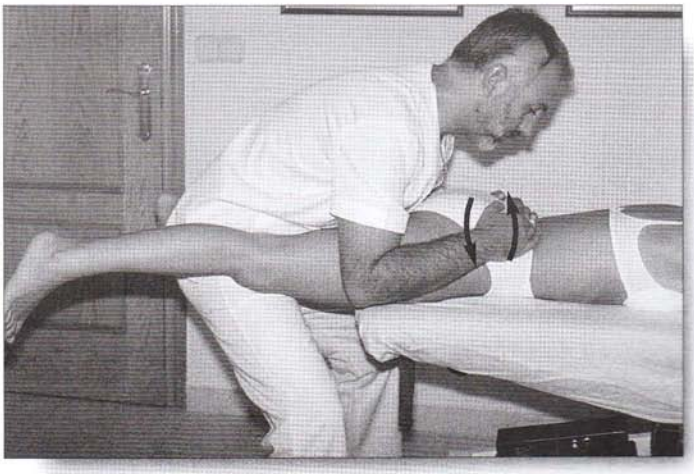

ESTIRAMIENTO DE LA CHARNELA SACROLUMBAR

Paciente en supino con las piernas flexionadas. El terapeuta a los pies de la camilla coge las rodillas de éste con ambas manos, tirando bilateral o unilateralmente hacia sí mismo. El estiramiento mejora la nutrición discal, aumentando el espacio nuclear, rompiendo adherencias a nivel longitudinal mejorando la alineación y circulación vertebral.

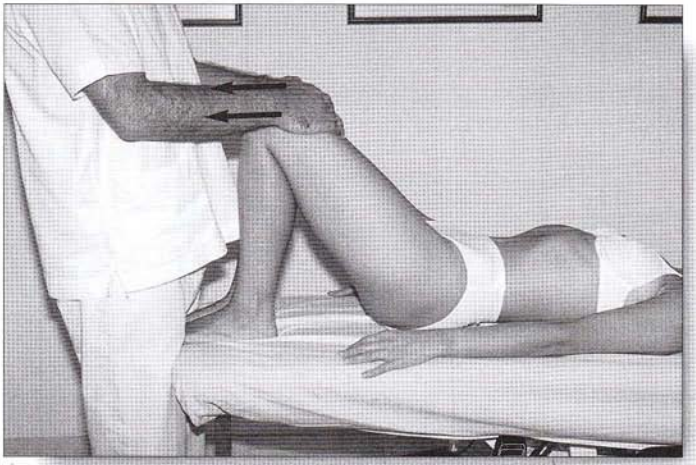

Variantes Supino y Prono con piernas Rectas

RELAJACION DE LOS MS DEL TRONCO Y LA PELVIS

VARIANTE EN FLEXION MAXIMA DE CADERA

Paciente en supino con las piernas flexionadas. El terapeuta, al lado de la camilla, coge ambas rodillas realizando presiones rítmicas hacia abajo, en dirección a las piernas, ayudado con el peso de su cuerpo.

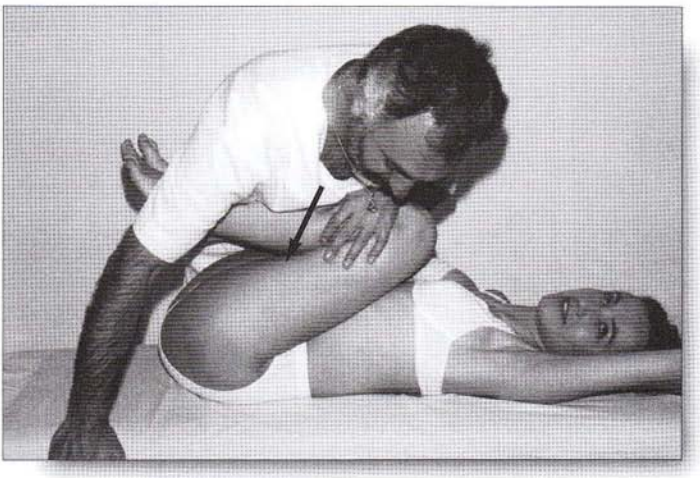

PRESIONES

Consisten en mantener durante varios segundos la presión sobre el vientre muscular, produciendo un efecto de inhibición sobre las fibras.

Esta técnica se realiza con las eminencias tenar e hipotenar de una o de ambas manos, siendo la dirección de las presiones transversal a la de las fibras. Los brazos del terapeuta deben estar totalmente estirados, ha de poder transmitir el peso del cuerpo a los músculos. Se pueden efectuar rotaciones hacia uno y otro lado, consiguiendo una superficie mayor de estiramiento.

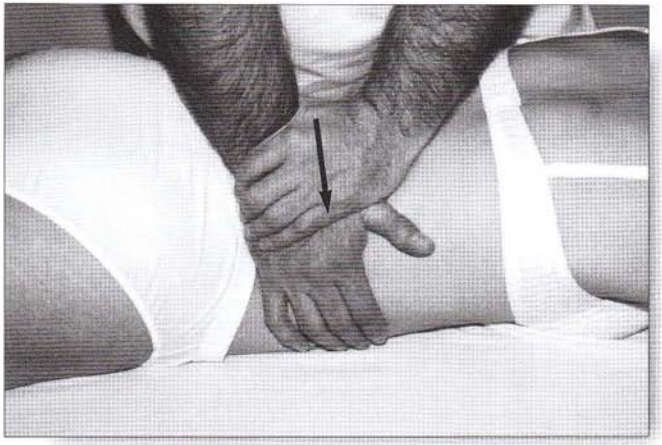

El objetivo que persiguen las técnicas de inhibición es soltar las fibras musculares y elastificar su envoltura fascial.

PRESIONES CONTRARIADAS

Es una variante de la anterior. Consiste en presionar el vientre muscular en una dirección con una mano, mientras la otra lo hace en sentido contrario. (Es una de las técnicas más utilizadas por su rapidez y eficacia).

Las presiones serán lentas y progresivas, evitando producir dolor excesivo.

Se puede aplicar longitudinalm. sobre Ms. Iliolumbares

Esta manipulación tiene un efecto de relajación por inhibición del vientre muscular, al mismo tiempo que ayuda a normalizar el deslizamiento de las fascias y a drenar los catabolitos.

ESTIRAMIENTOS CONTRARIADOS

Se realizan utilizando una palanca de movilidad generalmente larga. Mientras una mano moviliza o fija el segmento que sirve de palanca, la otra ejerce una contrapresión sobre el grupo muscular a tratar.

PALANCA LARGA

PALANCA CORTA

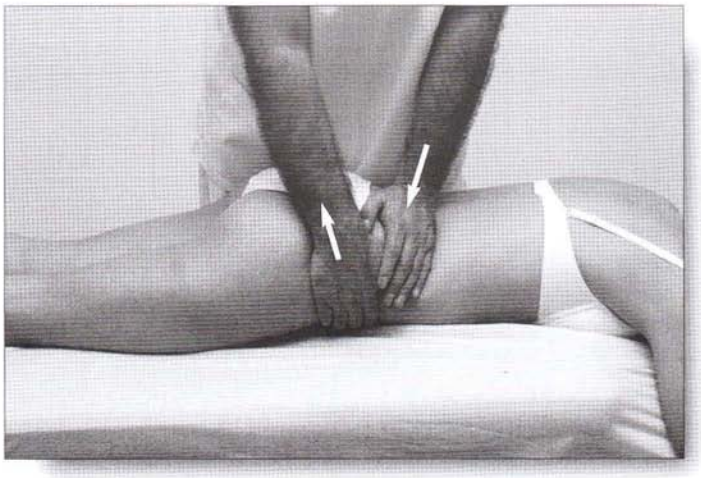

VIBRACIONES

Consisten en trasmitir un estremecimiento o temblor a una zona determinada del cuerpo. Se realiza transmitiendo la vibración del brazo a la mano a través de tensar el músculo bíceps.

Es una de las manipulaciones más intensas para estimular el sistema nervioso, produciendo un efecto de relajación excelente.

FRICCION PULPOPULGAR EN EL CANAL PARAVERTEBRAL

Se realiza presionando con los pulgares a ambos lados de la columna en sentido ascendente. Producen un efecto anestesiante, circulatorio y drenatorio importante.

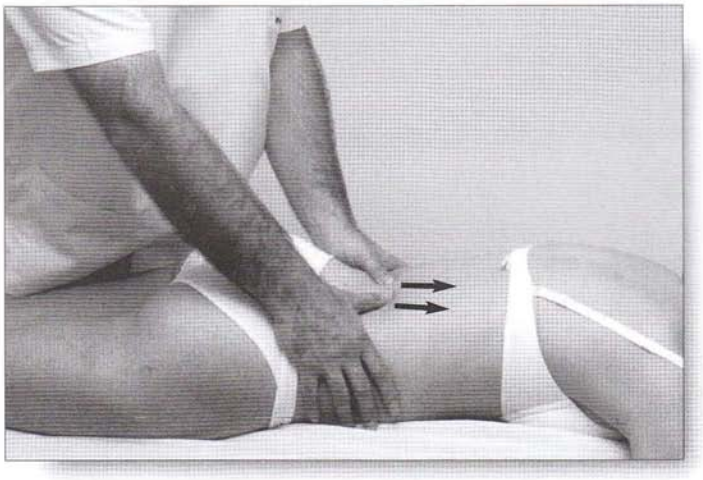

PINZADO RODADO

Se realiza pellizcando la piel y los tejidos adyacentes entre el pulgar y el resto de los dedos, los cuales se desplazan rodando progresivamente y transportando entre ellos un pellizco de tejido, en forma de ola; tiene un efecto drenatorio, vascularizador y desfibrotizador importante.

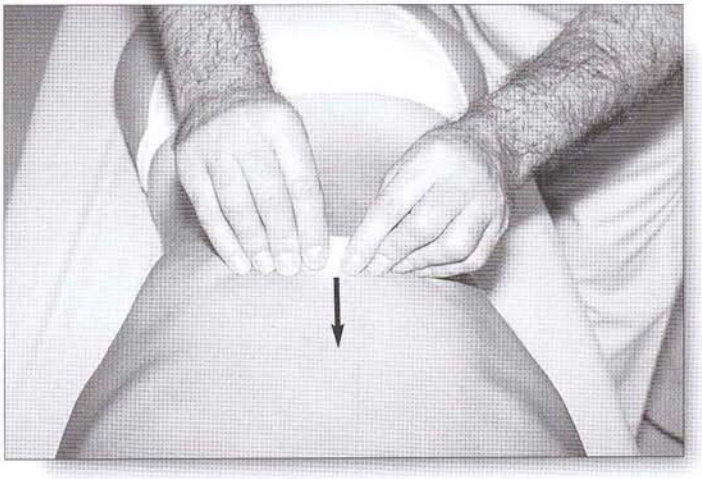

TECNICA DE DESFIBROTIZACION CON TRACCION

PUNTO GATILLO

El punto gatillo es el punto desencadenante de dolor del músculo o ligamento. El tratamiento se efectúa presionando con el pulgar durante varios segundos hasta notar que desaparece el dolor a la presión. Produce un efecto anestesiante e inhibidor.

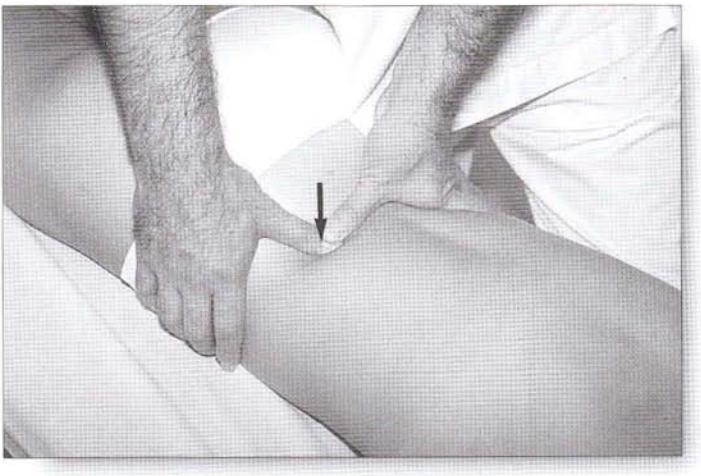

TECNICA DE JONES

Se realiza sobre un punto gatillo colocando el músculo o ligamento en el máximo confort, comprobando en qué posición cede la tensión, manteniendo la presión durante noventa segundos.

Nota: *se le advierte al paciente que permanezca relajado e inmóvil hasta terminar esta fase del tratamiento, de lo contrario tendríamos que volver a empezar.*

BOMBEOS

Con el paciente en prono. El terapeuta atrapa con el índice y el pulgar de ambas manos las espinosas a tratar, sujetándolas en la fase de inspiración y soltando antes de que termine la inspiración máxima.

Esta técnica tiene un efecto descoaptante (facetas articulares), nutricional (a nivel discal), circulatorio y drenatorio importante.

FASE DE SUJECCION



FASE DE RELAJACION

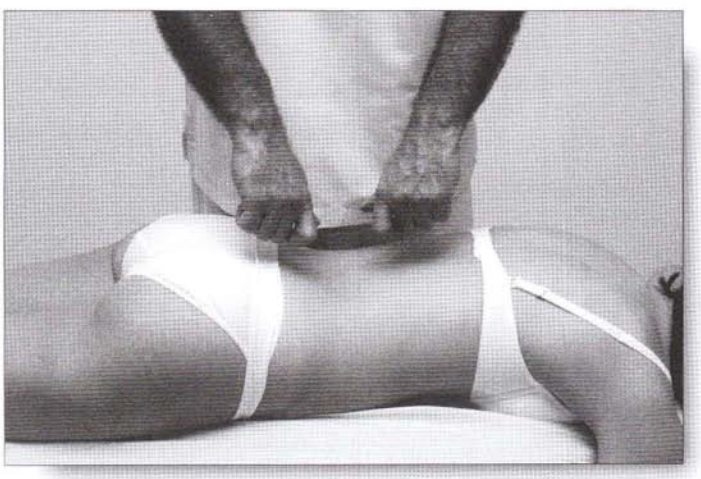

VARIANTE

Se realiza igual que la técnica anterior, con las dos manos y abarcando varios segmentos.

FASE DE SUJECCION

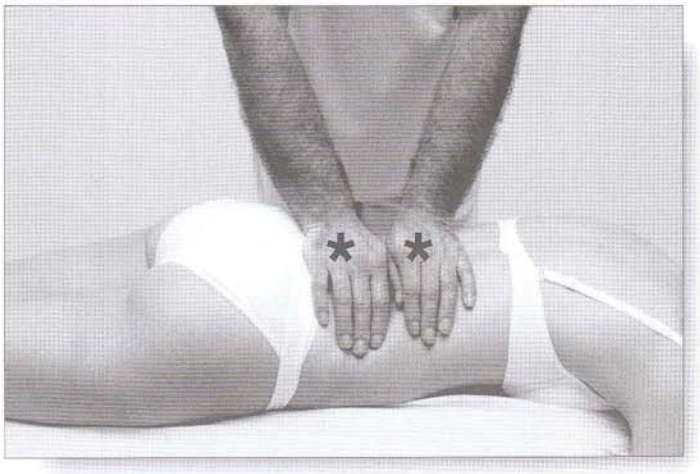

FASE DE RELAJACION

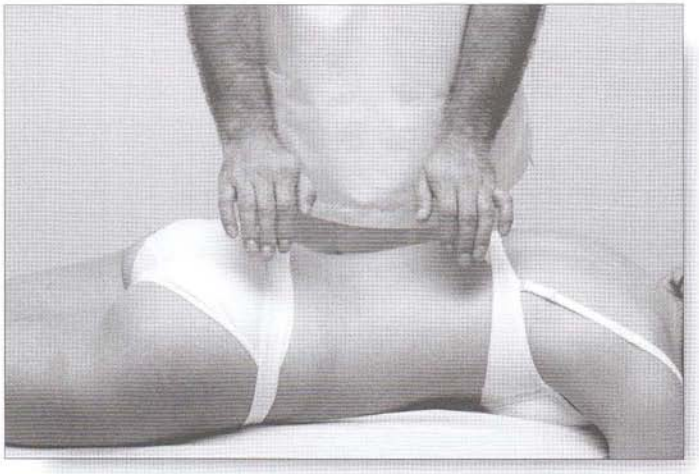

Nota: *se le pide al paciente que respire por la boca para evitar obstrucciones de las vías nasales.*

TRATAMIENTO DE FASCIAS

FASE DE DIAGNOSTICO

Con el paciente en prono, se sitúan las manos a ambos lados del canal paravertebral, siguiendo el comportamiento con la respiración. Cuando comprobamos que una sube o baja más que la otra, exageramos el movimiento con la respiración en ambos sentidos. El lado facilitado es el lado de la lesión.

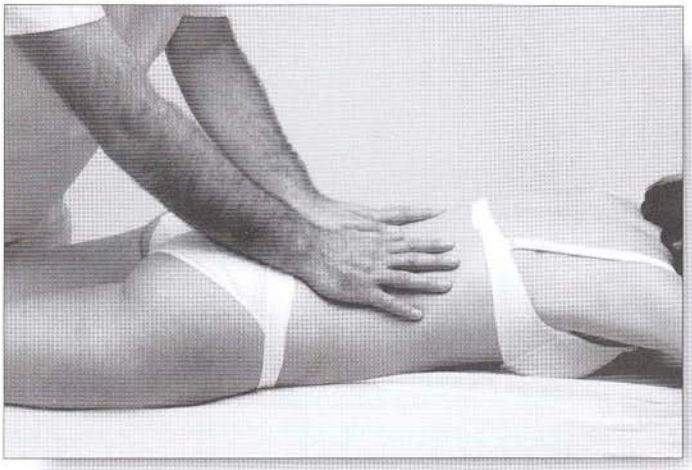

VARIANTE PASIVA

Paciente en prono, con la cabeza recta. El terapeuta al lado del paciente con cada mano situada en una zona lumbar, va valorando la pérdida de elasticidad de la piel y el sentido de restricción, realizando círculos en uno y otro sentido.

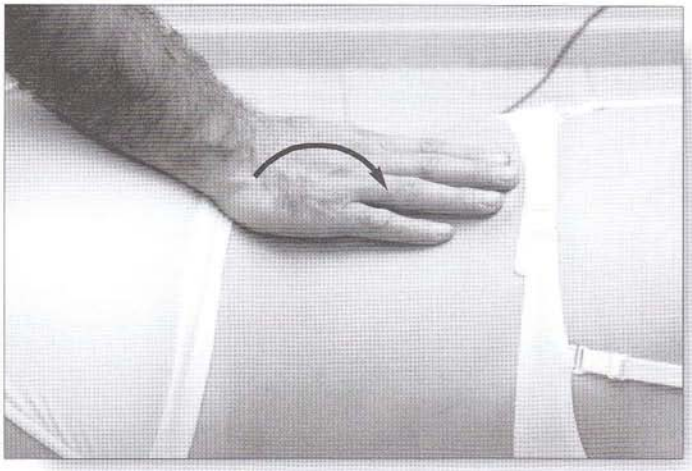



FASE DE TRATAMIENTO

Paciente en prono con la cabeza en rotación del lado de la lesión, el terapeuta del mismo lado. El terapeuta coloca una mano sobre la superficie a tratar, reforzándola con la otra, presionando en el sentido de restricción con una presión superficial de forma lenta y progresiva, cambiando la posición hasta abarcar toda la zona afectada.



BOMBEO DE ESCOLIOSIS ESTRUCTURADAS

Paciente en prono. El terapeuta del lado de la convexidad de la escoliosis, coloca ambas manos sobre las transversas del mis- mo lado, realizando movimientos de presión y empuje para abrir o descoaptar el lado de la concavidad, que es la zona de mayor tensión.

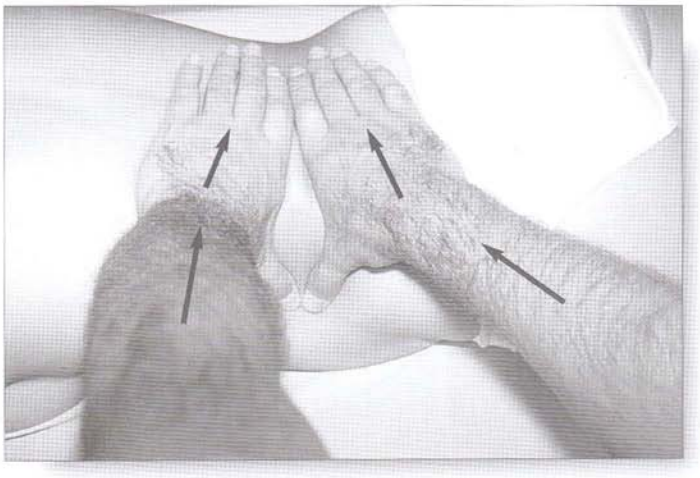

8

LOS BLOQUEOS Y SUS FORMAS MAS COMUNES

LOS BLOQUEOS Y SUS FORMAS MAS COMUNES

El individuo no posee más que su propia vitalidad para enfrentarse a las continuas agresiones a las que es sometido. Estas agresiones pueden proceder del propio **medio interno**, como en el caso de las anomalías viscerales y óseas congénitas, o del **medio externo**, como en el caso de los traumatismos, compensaciones mecánicas, laborales, deportivas, posturales, invasiones microbianas y desórdenes psíquicos.

Cuando se produce un **fenómeno de sumación** en los diferentes agentes agresores, el individuo ha de responder con su propia vitalidad; si ésta es suficiente, el individuo repele la agresión y se mantiene sano. Si el individuo no puede repeler la agresión, enferma y precisa ayuda exterior.

No es la agresión la que importa, sino la forma en que reacciona el organismo.

Las reacciones del individuo son **totales** y se realizan con su sistema **musculoesquelético, visceral y psíquico** casi siempre de forma **mixta**.

Su reacción musculoligamentosa implica el **BLOQUEO VERTEBRAL**.

TIPOS DE BLOQUEO

POR LA ETIOLOGIA:

Las estructuras del segmento móvil responsables son:

- Las articulaciones
- Los ligamentos
- Las fascias

POR EL ORDEN CONSECUTIVO:

Pueden ser:

- Primarias
- Secundarias

LOS BLOQUEOS ARTICULARES

La causa de los bloqueos articulares son las adherencias de base intra-articular. Las superficies articulares parecen adheridas unas a otras en las articulaciones interapofisarias, sumándose la pérdida de elasticidad extraarticular a nivel de los ligamentos, cápsula y tejido conectivo de revestimiento.

SIGNOS:

Hipomovilidad o inmovilidad. Estas situaciones son reversibles e independientes de que las estructuras periarticulares sean flexibles. No se entiende bien.

Existe:

- Perturbación de la presión intra-articular.
- Discontinuidad en el líquido sinovial.
- Aumento de la presión osmótica.

Los bloqueos articulares se derivan de bloqueos ligamentosos y musculares.

BLOQUEOS LIGAMENTOSOS

Parece haberse descubierto en los ligamentos cierta capacidad de contracción y distensión, lo que supone también la existencia de cierto **"tono"**.

El ligamento parece comportarse en cierta manera como un músculo, aunque con un nivel de excitabilidad mucho mayor al tener una función de soporte y contención y no motora. Es esencial en la estática, por lo que una solicitación prolongada afectaría a la relación posicional de la articulación tensando los ligamentos.

BLOQUEOS MUSCULARES

Hay tres tipos de músculos: **Largos, Cortos y Mixtos**.

Los bloqueos musculares se originan en los músculos cortos y en las lengüetas musculares de los mixtos, es decir en los que tienen un papel secundario de sostén.

ORDEN DE LOS BLOQUEOS SEGUN SU CRONOLOGIA

PRIMARIOS

Es el más antiguo y el más importante ya que de forma refleja y por compensación puede provocar otros bloqueos secundarios que a su vez pueden ser origen de nuevos bloqueos.

Cada segmento móvil posee su arco reflejo con su sistema vasculo-nervioso metamérico. Este arco reflejo medular controla el tono muscular local.

En todo bloqueo existe:

- Una perturbación del tono local.
- Trenes de impulsos anormales que llegan a las células de las raíces posteriores.

Estas células del cuerno anterior van a **"bombardear"**, a través de las neuronas de asociación o intercalares, a las células de la raíz anterior.

El descenso del umbral de descarga y la importancia de los influjos centrífugos entrañan una dispersión de éstos en toda la zona metamérica de la unidad vertebral interesada, en lo que concierne a los influjos nerviosos de origen central.

- Estas respuestas pueden situarse a mayor distancia por intervención del Sistema Nervioso Central.
- Una víscera sometida a influjos anormales tendrá su función perturbada.

Si la disfunción persiste, la patología **funcional** se convierte en **estructural**.

SECUNDARIOS

Se trata de fijaciones o bloqueos compensatorios que se agrupan en dos tipos:

- ***Compensaciones de Adaptación:***
  Representan el esfuerzo orgánico por mantener una buena fisiología. Las buenas representan una adaptación a una perturbación mecánica congénita o adquirida. (Ej. Escoliosis indolora).

- ***Otras Fijaciones Compensatorias:***
  Producidas por un desorden que hay que equilibrar. (Ej. lesión subastragalina que origina una fijación del pie, afectando a la rodilla y sacroiliaca).

CLASIFICACION DE LOS BLOQUEOS POR SU LOCALIZACION

- ***UNILATERAL***
  Cuando la articulación del otro lado conserva su movilidad.

- ***BILATERAL***
  Cuando dos estructuras pares y simétricas se encuentran en restricción.

DOLOR Y BLOQUEO

El dolor es subjetivo e indica una defensa vital insuficiente. Suele ser una agresión reciente.

El dolor actual puede ser consecuencia de la última agresión o corresponder a la supresión de una adaptación anterior. No tiene que estar forzosamente ligado a la localización del último fenómeno lesional, ni ser proporcional a la intensidad de éste.

Frente al dolor hay que hacer patentes las diferentes lesiones que existen en estado subliminal (estado de predolor).

El estado de dolor entraña una hiperexcitabilidad creada por un aumento de influjos y por un descenso del umbral de excitabilidad.



9

INDICACIONES Y CONTRAINDICACIONES DE LAS TECNICAS DE NORMALIZACION

INDICACIONES DE LAS TECNICAS DE NORMALIZACION EN COLUMNA LUMBAR

En principio vienen dadas después de un diagnóstico correcto que aconseje este tipo de maniobras y habiendo descartado en cada caso todo tipo de contraindicación, ya sea absoluta o relativa.

En general las técnicas de normalización están indicadas en los dolores vertebrales de origen mecánico, con afección de alguno de los elementos del segmento móvil y en abundantes ocasiones con afectación discal. La mayoría de los casos tienen una historia de esfuerzos mal dosificados, posiciones lesivas, movimientos realizados en posiciones forzadas, microtraumatismos, trastornos de la estática y de la dinámica.

- En las rigideces segmentarias de base artrítica (funcional).
- En los **Lumbagos Agudos** de origen postraumático y en aquellos que se originan en un esfuerzo mal dosificado, las técnicas de normalización acortan ostensiblemente el periodo de tratamiento.
- En las **Lumbalgias Crónicas** en fases recidivantes que generalmente aquejan una insuficiencia muscular, después de haber corregido el defecto mecánico y pasada la fase aguda de dolor, habrá que mandar los ejercicios necesarios de mantenimiento para prevenir que las crisis sean cada vez más frecuentes, al margen de los consejos que se expliquen para prevenir lesiones de la columna vertebral.
- Las **Ciáticas de Intensidad Media** responden muy favorablemente a las técnicas de normalización.
- Las **Neuralgias Crurales** en las que existe un conflicto discoarticular, constituyen una excelente indicación de las técnicas de normalización.
- **Meralgia Parestésica**.
- Los **Síndromes de Hipomovilidad,** ya sea en un individuo en el que la hipomovilidad constituye un signo normal por su constitución o en aquellos casos en que la hipomovilidad es compensatoria, responden favorablemente a las técnicas.

Nota: *antes de efectuar las técnicas de corrección se seguirá un orden de preparación de tejido blando, de lo más resistente a lo menos resistente, flexibilizando y elastificando los músculos y tejido conectivo de la zona.*

CONTRAINDICACIONES DE LAS TECNICAS DE NORMALIZACION

CONTRAINDICACIONES TOTALES:

- Fracturas vertebrales.
- Afecciones tumorales.
- Procesos infecciosos (tuberculosis, procesos reumáticos)
- Osteoporosis graves.
- Enfermedad de Paget.
- Cambios degenerativos importantes.
- Osteomielitis.
- Cifosis senil.
- Lesiones de la cola de caballo.
- Lesiones de la arteria vertebral.
- Bloqueos cardiacos e hipertensión arterial grave.

CONTRAINDICACIONES RELATIVAS:

- Malformaciones (funcional).
- Pelviespondilitis reumática (movilización suave)
- Accesos inflamatorios de la artrosis.
- Artritis reumatoide (movilización suave)
- Afecciones importantes del sistema cardiocirculatorio.
- Rigidez severa del segmento vertebral.
- Espondilitis anquilosante (funcional).
- Individuos nerviosos e hipocondriacos, ya que estas técnicas provocan una verdadera tempestad neurovegetativa y esto nos puede dar un susto, aunque la recuperación suele ser rápida.

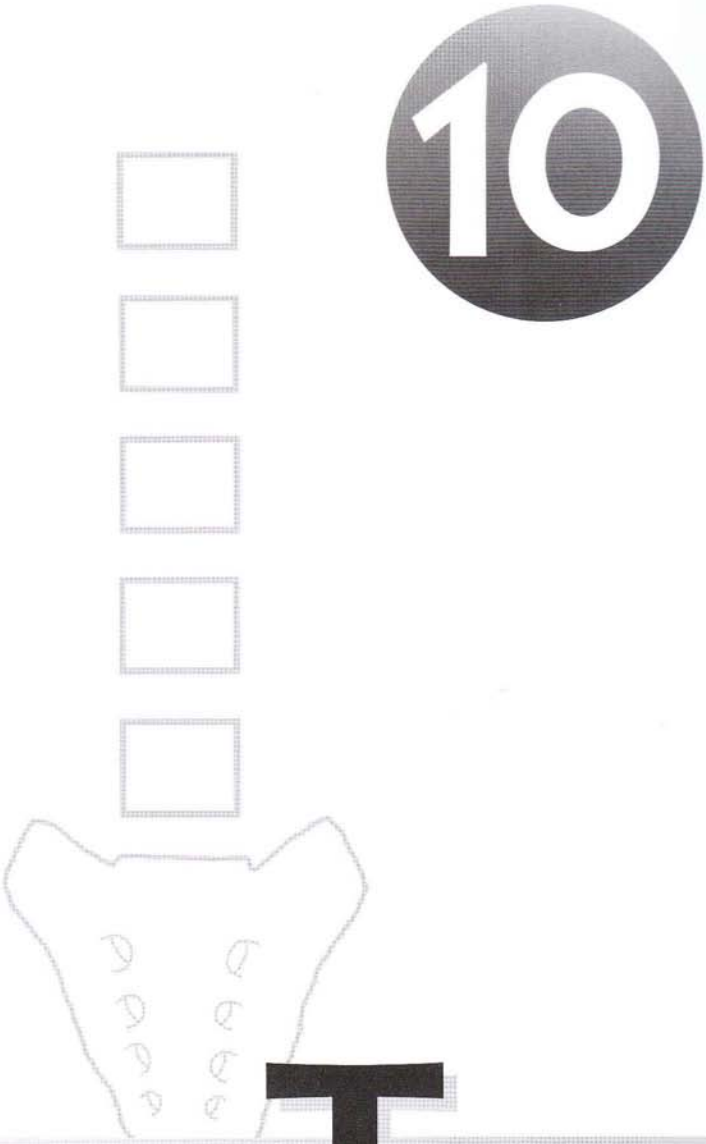

10

TECNICAS DE NORMALIZACION

TECNICAS DE NORMALIZACION

Dividiremos las técnicas de normalización en tres tipos:

- **MANIPULACIONES DIRECTAS**

  Se realizan traccionando directamente sobre las transversas.

- **MANIPULACIONES INDIRECTAS**

  Se realizan a distancia de la zona lesionada, utilizando los brazos de palanca (piernas, brazos, hombros, pelvis, cabeza, etc.)

- **MANIPULACIONES SEMIDIRECTAS**

  Son manipulaciones indirectas en las que el terapeuta coge además un punto de apoyo directo.

Estas técnicas, a su vez, se pueden realizar de dos formas:

- ***ESPECIFICAS O AISLADAS:*** actúan sobre un solo segmento.
- ***INESPECIFICAS O DE GRUPO:*** actúan sobre varios segmentos a la vez.

MANIPULACIONES DIRECTAS

DIRECTA SOBRE TRANSVERSA

Esta manipulación se realiza con el pisiforme sobre la transversa posteriorizada, tratando de llevarla en el sentido contrario de rotación, con el fin de corregir la posible lesión en ELR o FRL. El movimiento debe ser rápido, de corto recorrido, con rebote o suspensión.

Estas técnicas son difíciles de dosificar por lo que las utilizaremos cuando las indirectas o semidirectas no se puedan realizar. Para evitar el mecanismo de defensa muscular utilizaremos un fulcro en el abdomen. La cabeza se situará en el sentido de la lesión y los brazos a lo largo de la camilla o a los lados. La tracción se realiza en sentido oblicuo ascendente para las lesiones en FLR y oblicuo descendente para las lesiones en ERL.

LESION EN FL ≠ R IZDA.

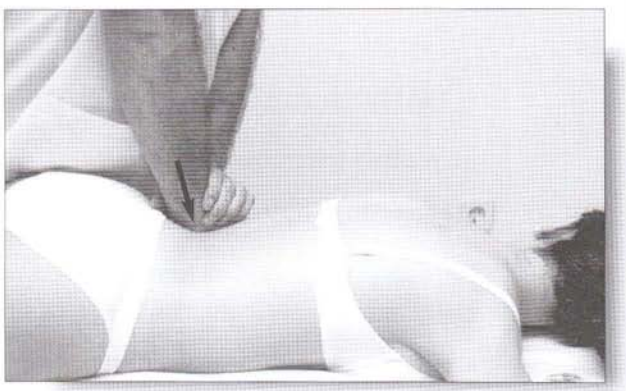

LESION EN FR = IZDA.

TECNICA DIRECTA EN DESCOAPTACION

Se realiza con el paciente tumbado en la camilla en decúbito prono con los codos apoyados y sujetando la cabeza con las manos. El terapeuta al lado atrapa con una mano los talones, y con las eminencias tenar e hipotenar sobre los segmentos en lesión, realiza la tracción en descoaptación al final de la fase de espiración o relajación

NORMALIZACION INESPECIFICA EN DESCOAPTACION

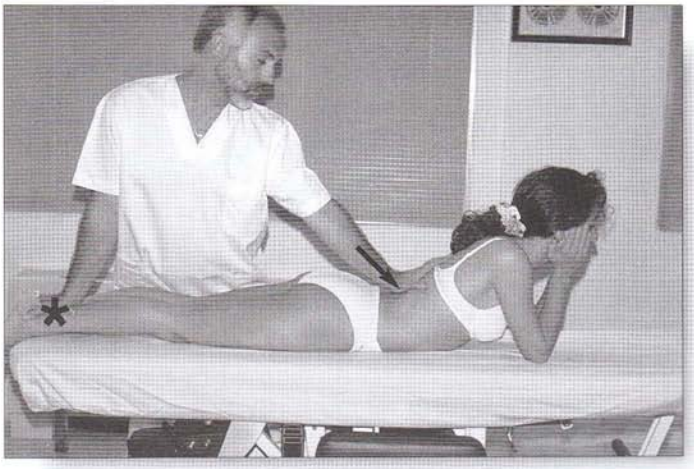

TECNICAS FUNCIONALES

Se realizan utilizando la respiración torácica, movilizando en lateralización (fase de inspiración) y en rotación (fase de espiración), primero en el sentido de la lesión y luego en el de corrección, durante varios ciclos, hasta notar la resistencia de los tejidos a la presión que nos confirma que hemos llegado al tope de amplitud articular.

CORRECCION A TRAVES DE LAS ESPINOSAS

Paciente en prono con la cabeza y hombros en el sentido a movilizar tanto en lateralización como en rotación. El terapeuta al lado, atrapa las espinosas de la unidad motora en lesión con el pulgar y el índice de ambas manos. En esta posición realiza el movimiento de lateralización en inspiración y el de rotación en espiración, en dependencia de la lesión (FL ≠ R o ER = L). Primero en sentido de la lesión y en la segunda fase en sentido de corección.

Ejemplo de una lesión en fase de corrección de una lesión en FL ≠ R DCHA.

INSPIRACION LATERALIZACION IZQUIERDA

ESPIRACION ROTACION DERECHA

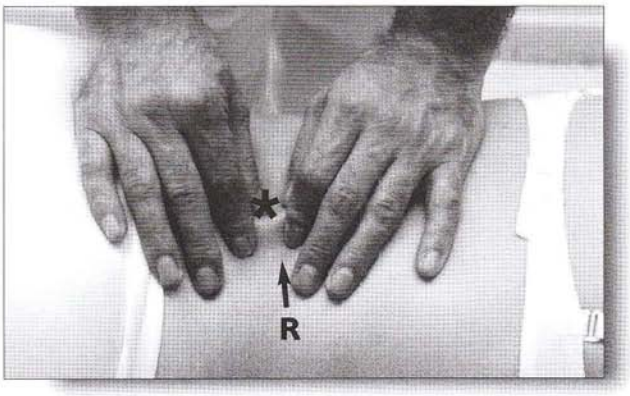

CORRECION A TRAVES DE LAS ESPINOSAS DE L5-S1

En la misma posición que para el diagnóstico, vamos primero en el sentido de la lesión y luego en el de corrección.

Ejemplo de L5 en FL ≠ R izquierda con un sacro izdo-izdo. En la fase de espiración, presión sobre la hemibase derecha y espinosa a la derecha en el sentido de la lesión y en una segunda fase, en inspiración presión sobre el A.I.E izquierdo y espinosa izquierda en el sentido de corrección, sin dejar volver a la posición neutra.

SENTIDO DE LESION

SENTIDO DE CORRECCION

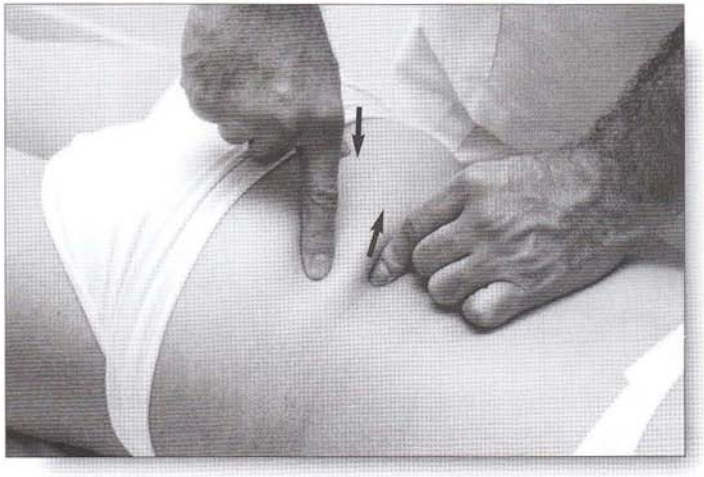

VARIANTE INESPECIFICA POR ESPINOSAS

1ª TECNICA

Con los pulgares a ambos lados de las espinosas de la unidad motora en lesión, se presiona contrariadamente, primero en sentido de la lesión y después en el de corrección. Se tiene en cuenta solo la rotación.

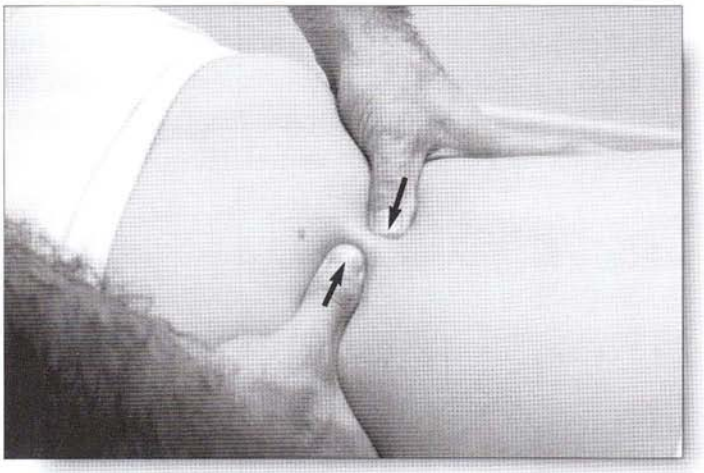

2ª TECNICA

Igual que la anterior, utilizando el pulgar y el índice en forma de gatillo, atrapando la unidad motora en lesión.

Nota: *estas técnicas se utilizan como preparación a las anteriores, conviene que la cabeza y los hombros se sitúen en el sentido a movilizar (cabeza en rotación y hombros en lateralización).*

CORRECCION POR TRANSVERSAS

Ejemplo de lesión en F ≠ L DCHA. R IZDA.

Paciente en prono con los hombros y la cabeza en el esquema de lesión. El terapeuta al lado sitúa el pulgar y el índice de ambas manos en la unidad funcional a corregir sobre las transversas. En esta posición, ayuda a la lateralización derecha en la inspiración y la rotación izquierda en la espiración en el esquema de lesión. La movilización en el sentido de corrección se efectúa en parámetros contrarios a la anterior.

INSPIRACION LATERALIZACION IZDA:

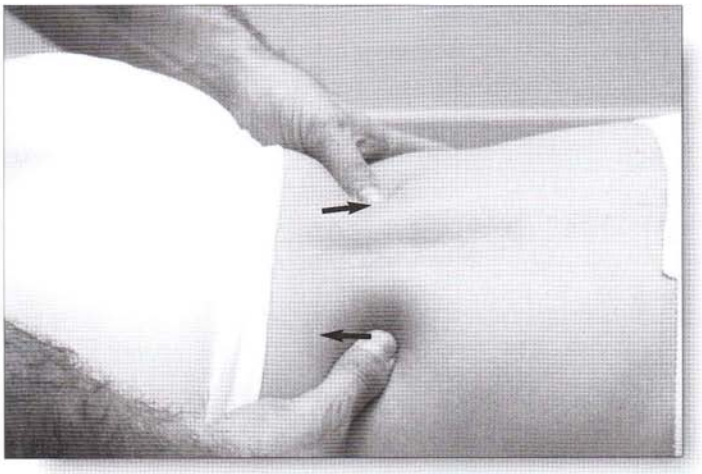

ESPIRACION ROTACION DCHA

FASE DE CORRECCION FL ≠ R DCHA.

Nota: *en las lesiones de EL=R se efectúa la técnica de igual forma, lateralizando en inspiración y rotando en espiración, primero en el sentido de la lesión y luego en el de corrección.*

TECNICAS INDIRECTAS DE NORMALIZACION

Son técnicas de normalización inespecífica que se utilizan como preparación a las selectivas y, en general, cuando la clínica del paciente no permite un apoyo directo.

NORMALIZACION INDIRECTA EN DECUBITO LATERAL FRENTE AL TERAPEUTA

Esta manipulación se realiza con el paciente en decúbito lateral. El terapeuta frente al paciente coloca a éste en rotación de tronco con la pierna flexionada y manos entrelazadas descansando sobre el cuerpo. En esta posición el terapeuta coloca un antebrazo en el hombro del paciente y el otro sobre el iliaco, apoyando ambas manos sobre la zona lumbar que se desee normalizar para sentir el efecto de la normalización. La pierna flexionada del paciente se coloca en aducción hasta la puesta en tensión con la pierna o rodilla del terapeuta, y lo mismo se hace con el hombro.

La normalización se puede realizar con la palanca superior (hombro) fijando la pelvis, o con la palanca inferior (extremidad inferior y pelvis) fijando la palanca superior, todo depende del esquema de lesión que queramos normalizar, ya sea en ELR o FRL.

La normalización se realiza al final de la fase de espiración o relajación, buscando la posición en tensión de los diferentes niveles vertebrales con la rodilla flexionada (cadera en flexión de 90° para L5, 70° para L3 y 50° para L1).

LESION DE L5 EN F - L IZDA. R DCHA.
Utilizando la palanca inferior

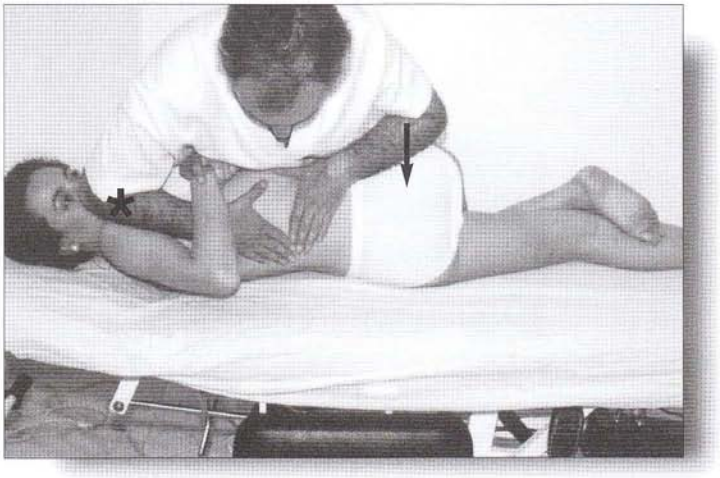

Recordad que estas reglas nemotécnicas nos sirven como referencia y será la sensibilidad del terapeuta, buscando a través del movimiento de flexo-extensión de la pierna flexionada donde se acentúa la máxima tensión sobre la espinosa, posicionando la pierna en los diferentes niveles en dependencia de la amplitud del recorrido articular del paciente.

Para situar la columna en una posición más neutra, podemos utilizar la bancada o fulcro, a fin de acentuar la lateralización o la flexoextensión.

Cuando el paciente tiene una curvatura lumbar muy acentuada o rectificada, conviene colocarle en una posición más neutra para anular la hiperlordosis o cifosis lumbar, para ello modificaremos la bancada o utilizaremos un fulcro para la lateralización; cambiando la posición del tronco podremos suprimir la flexión o extensión lumbar.

Para situar la columna en una posición más neutra, podemos utilizar la bancada o fulcro, a fin de acentuar la lateralización o la flexoextensión.

LESION DE L3 EN F - L. IZDA. - R. DCHA. Utilizando la palanca inferior

LESION DE LOS SEGMENTOS LUMBARES ALTOS EN LESION DE F - L. DCHA. - R. IZDA. Utilizando la palanca superior

Cuando el paciente tiene una curvatura lumbar muy acentuada o rectificada, conviene colocarle en una posición más neutra para anular la hiperlordosis o cifosis lumbar, para ello modificaremos la bancada o utilizaremos un fulcro para la lateralización; cambiando la posición del tronco podremos suprimir la flexión o extensión lumbar.

Anat.

LESION EN HIPERFLEXION - R. IZDA. - L. IZDA.
Utilizando la palanca superior

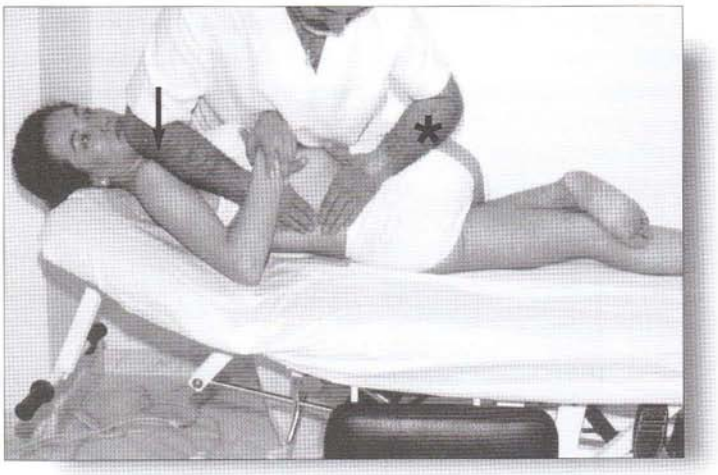

Anat

NORMALIZACION DE UNA LESION EN HIPERFLEXION
R. DCHA. - L. DCHA. Utilizando la palanca inferior



NORMALIZACION DE UNA LESION EN HIPEREXTENSION Avat
L. IZDA. - R. DCHA. Utilizando la palanca inferior

VARIANTE DE NORMALIZACION INDIRECTA EN DECUBITO LATERAL A LA ESPALDA DEL PACIENTE

El terapeuta a la espalda del paciente coloca a éste en rotación con las manos entrelazadas sobre el costado y la pierna colgando delante de la camilla.

NORMALIZACION DE UNA LESION DE L5 EN E - R. IZDA. - L. IZDA

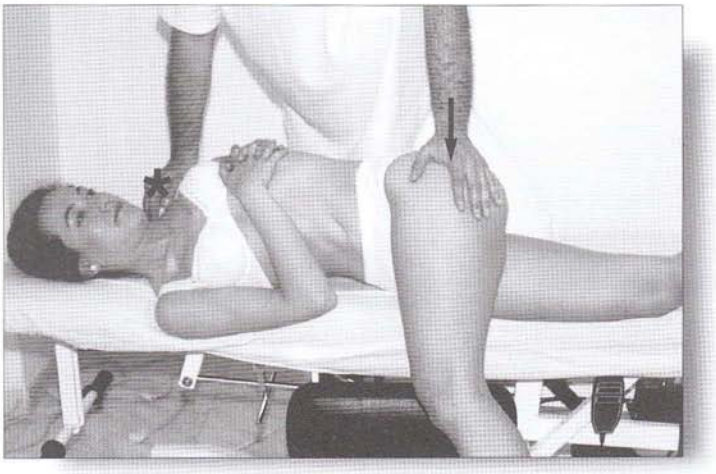

En esta posición el terapeuta coloca una mano en el hombro y la otra en la pelvis sobre la parte superior del iliaco, efectuando la tracción sobre la palanca inferior (pelvis), fijando el hombro.

La normalización de los diferentes niveles, como en la técnica anterior, la da la colocación de la pierna. Con la pierna a 90° estaremos en el nivel L5-S1 y según disminuimos los grados, subimos de nivel vertebral hacia los segmentos más altos.

VARIANTE SOBRE L3

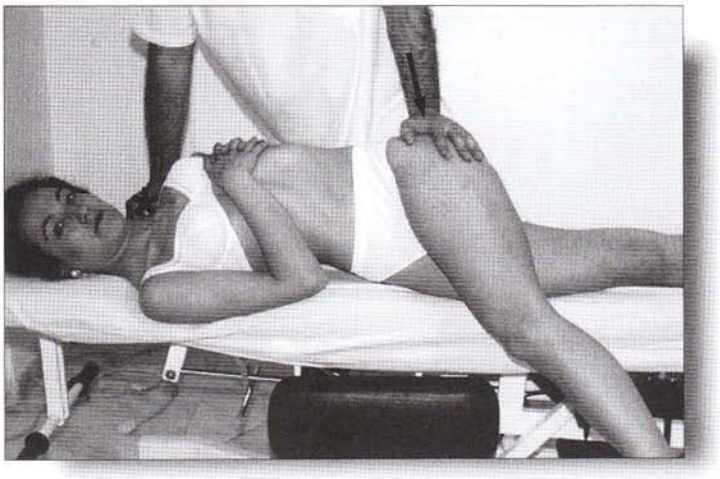

VARIANTE SOBRE L1

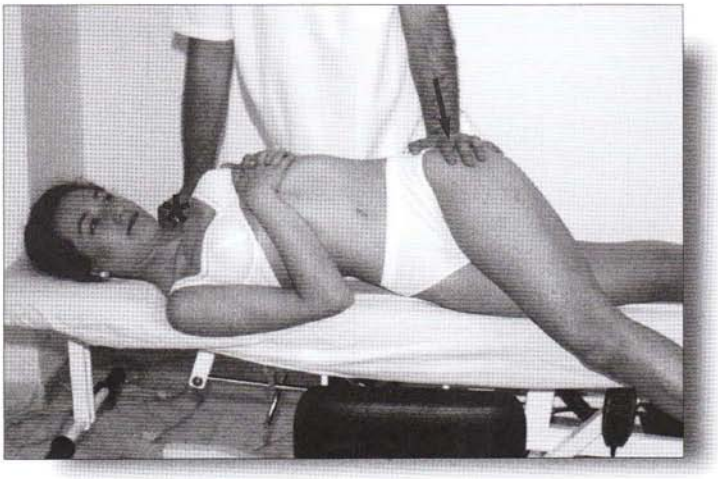

Ejemplo de una modificación de la hiperextensión, anulando la lateralización derecha con la bancada.

VARIANTE DE UNA LESION EN F - L. DCHA. - R. IZDA.

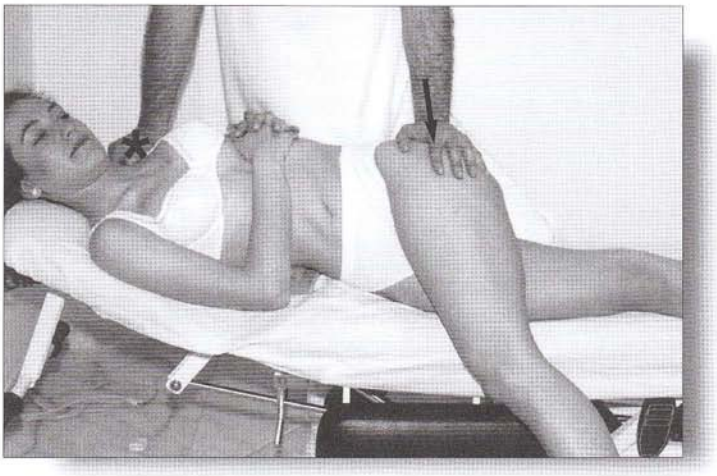

NORMALIZACION INDIRECTA EN DECUBITO SUPINO FRENTE AL PACIENTE UTILIZANDO LA PALANCA SUPERIOR

Esta normalización se realiza colocando al paciente en rotación de tronco con las manos entrelazadas detrás de la nuca, colocando una mano sobre la E.I.A.S. del lado contrario para fijar la pelvis. Con la otra y el antebrazo sobre el tronco y hombro, el terapeuta realiza la tracción en descoaptación, al final de la fase de espiración, con un movimiento de rotación al lado contrario de la lesión.

VARIANTE DE UNA LESION EN E - R. IZDA. - L. IZDA.

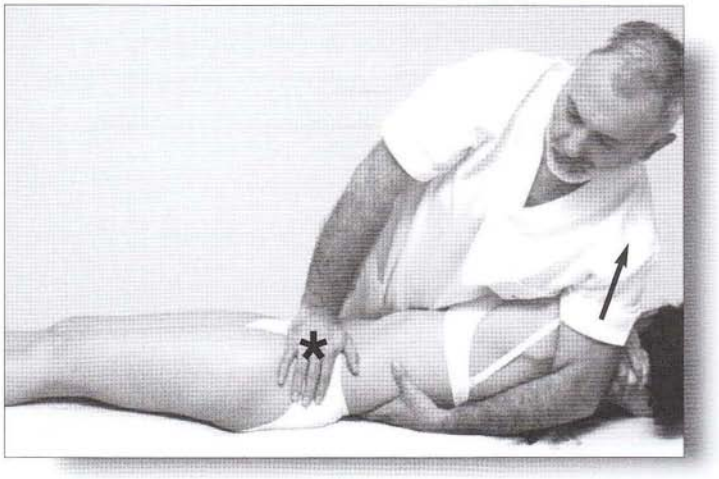

VARIANTE DE LA ANTERIOR

Se realiza igual que en la técnica anterior cambiando el apoyo de la palanca superior, colocando la mano directamente sobre el hombro a manipular, en dirección a la E.I.A.S. contraria.

VARIANTE EN F - L. IZDA -. R. DCHA.

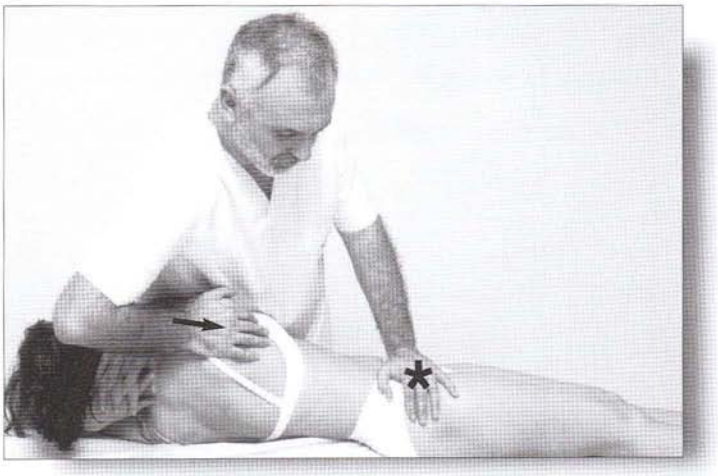

NORMALIZACION INDIRECTA EN DECUBITO PRONO UTILIZANDO LA PALANCA SUPERIOR

Paciente en prono con las manos apoyadas en la camilla a la altura de los hombros y los brazos y tronco extendidos. El terapeuta al lado de la camilla, coge con una mano el hombro contrario del paciente, pidiéndole que pase el brazo por su espalda, quedando el hombro de éste apoyado sobre el del terapeuta. Con la otra mano colocada en la E.I.P.S. del mismo lado, para inmovilizar la pelvis, realiza un movimiento de rotación, tirando del hombro contrario hacia sí mismo, ayudado por el hombro del terapeuta que presiona hacia arriba sobre el del paciente, hasta llegar a la puesta en tensión.

Se realiza la tracción al final de la fase de espiración, utilizando el impulso del cuerpo.

La normalización se realiza en los esquemas de movimientos mixtos contrarios a los de lesión, por lo que podemos colocar el cuerpo del paciente con cierto grado de flexión, extensión y lateralización en dependencia de la lesión, como en las normalizaciones anteriores.

NORMALIZACION DE UNA LESION DE GRUPO EN F - L. IZDA. - R. DCHA.

NORMALIZACION DE LA LESION EN FLEXION RESPIRATORIA DE L5

Lesión producida al efectuar un esfuerzo levantando un peso con el tronco flexionado.

Se realiza con el paciente en decúbito prono. El terapeuta encima de la camilla, coloca ambas eminencias tenares sobre las E.I.P.S. y le pide al paciente que realice una respiración lenta y profunda, efectuando la tracción en la primera fase de inspiración. Si se efectúa de forma funcional, realizar presiones de forma suave en inspiración y mantener en espiración.

NORMALIZACION DE UNA LESION EN FLEXION RESPIRATORIA DE L5

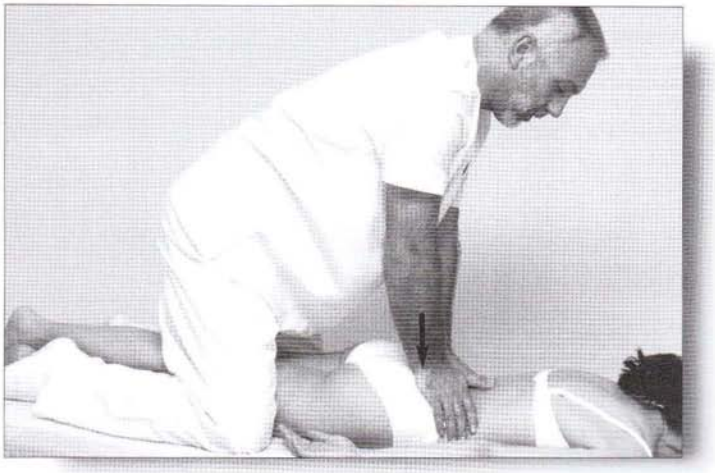

NORMALIZACION VERTEBRAL INESPECIFICA EN TRACCION-ESTIRAMIENTO

Esta normalización se realiza con el paciente de pie con los brazos cruzados y apoyando las manos sobre los hombros. El terapeuta detrás, carga con el paciente, cogiéndole los codos y flexiona el tronco hacia delante cargando el cuerpo como si fuera un saco y, subiéndose en un suplemento, va modificando el tronco hasta la posición vertical. En esta posición deja caer el cuerpo llevando los pies de flexión a extensión, realizando la tracción en sentido vertical al final de la fase de espiración.



TECNICA DE NORMALIZACION FUNCIONAL INDIRECTA DE LA COLUMNA LUMBAR

Se realiza con el paciente sentado a caballo sobre la camilla y los pies apoyados. El terapeuta al lado, coge el brazo de éste con una mano y con la otra colocada sobre el hombro contrario, realiza una rotación de tronco en el mismo esquema de lesión hasta la puesta en tensión. En esta posición el terapeuta le pide al pacien-

te que haga un movimiento de rotación contrario, contra resistencia, en inspiración, y en la fase de espiración suelta el tronco en el mismo sentido. Esta técnica se puede repetir varias veces.

LESION DE LOS SEGMENTOS LUMBARES BAJOS



LESION DE LOS SEGMENTOS LUMBARES ALTOS



EJEMPLOS DE LESION EN F.L ≠ R. IZDA. O DE ER = L. IZDA.

Nota: *con la columna dorsal recta la tensión se centra sobre la zona sacrolumbar, y a mayor flexión, segmentos más altos.*

MANIPULACIONES SEMIDIRECTAS

NORMALIZACION SEMIDIRECTA EN DECUBITO LATERAL FRENTE AL TERAPEUTA

Se realizan igual que las indirectas, pero en éstas se utilizan los dedos de las manos (primer y tercer dedos) para presionar sobre las espinosas o inmovilizar los segmentos que queremos corregir. Si utilizamos una palanca inferior fijamos la vértebra superior a la lesión con el pulgar y traccionamos de la vértebra en lesión con el dedo medio y viceversa.

LESION DE L3 en E - R. izda. - L. izda. con palanca superior

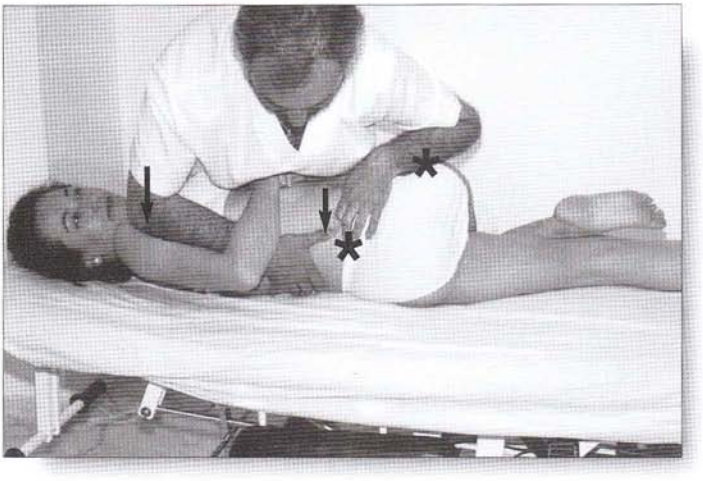

Ejemplo de lesión de L5 en HIPEREXTENSION Aual
L. izda. - R. dcha. con palanca inferior y utilizando la bancada para crear una lateralización derecha.

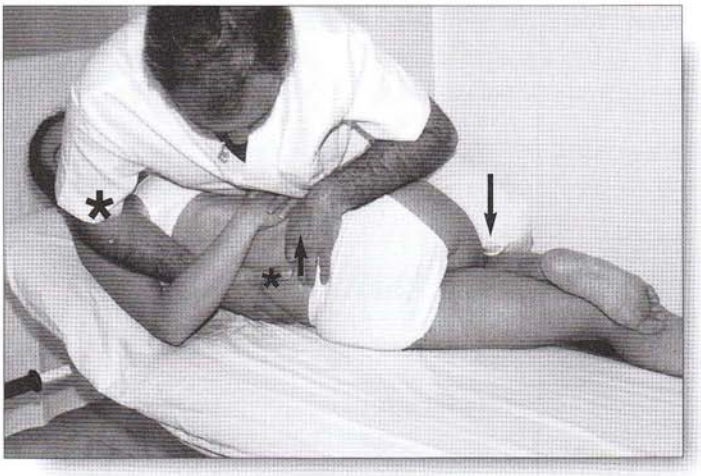

LESION DE L5 EN E - R. dcha. - L. dcha. con palanca inferior

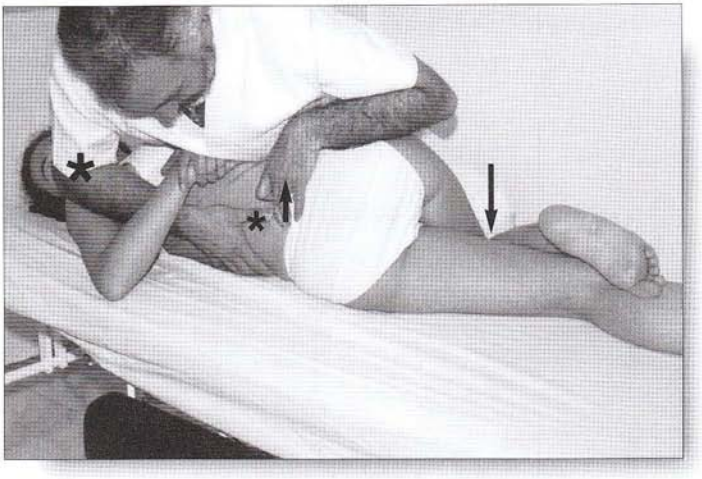

Nota: *en las técnicas en decúbito lateral sin gravedad no es necesario colocar al paciente en los movimientos contrarios de flexión, extensión o lateralización, sólo en hiperflexión o hiperextensión.*

TECNICAS DE NORMALIZACION SEMIDIRECTA A CABALLO SOBRE LA CAMILLA

Paciente en sedestación con las manos en la nuca. El terapeuta detrás del paciente coge el brazo contrario a la rotación que pretenda hacer por debajo de la axila y la otra mano sobre la transversa a normalizar, utilizando como apoyo el pisiforme.

Buscando el punto de equilibrio donde vamos a realizar la presión sobre la transversa, realizando la flexión o extensión + lateralización y rotación sin perder el centro de gravedad.

En esta posición el terapeuta realiza una ELR o FRL en dependencia del esquema en lesión, realizando la tracción, previa puesta en tensión, al final de la fase de espiración, con un movimiento de rotación.

NORMALIZACION DE UNA LESION EN F.L ≠ R izda.



NORMALIZACION DE UNA LESION EN ER = L IZDA.

Nota: *en la puesta en tensión, la extensión no se efectúa en su máxima amplitud ya que bloquearíamos el movimiento de rotación.*

TECNICA DE NORMALIZACION SEMIDIRECTA EN PRONO UTILIZANDO LA PALANCA SUPERIOR

Se realiza igual que la técnica indirecta en prono, con la variante que en ésta se inmoviliza el segmento inferior de la vértebra en lesión efectuando la tracción en sentido de corrección (contraria a la lesión).

NORMALIZACION DE UNA LESION DE L3 EN EL ≠ R DCHA.

Nota: *esta técnica se puede realizar por arrastre, inmovilizando la vértebra en lesión, efectuando la tracción en el mismo sentido de rotación de la lesión.*

NORMALIZACION FUNCIONAL SEMIDIRECTA (técnica del Yugo)

Paciente en sedestación. El terapeuta detrás atrapa los hombros con el antebrazo y la mano. Con la otra mano atrapa la espinosa con el índice y el pulgar en forma de pinza.

En esta posición el terapeuta coloca el tronco en ER=L o FL≠R, pidiendo al paciente que lateralice en inspiración y rote en espiración, guiándole con el antebrazo situado en los hombros, sin perder el eje de gravedad de la vértebra en lesión.

Al final de cada insiración-espiración, pedimos al paciente que se relaje volviendo a recuperar el punto de equilibrio.

LESION EN ER = L dcha.

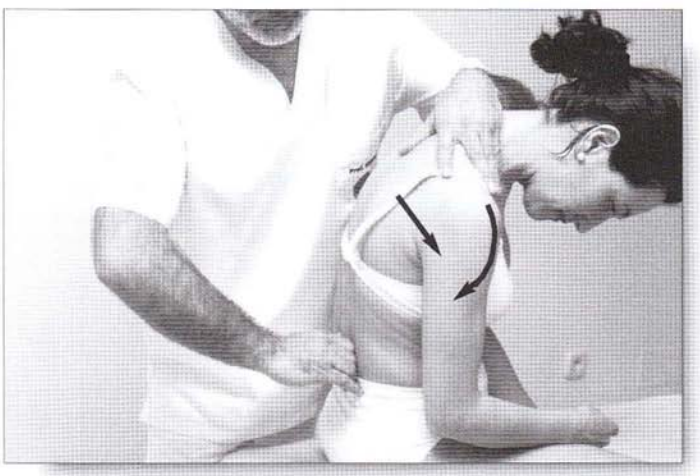

CORRECCION EN ER = L izda.

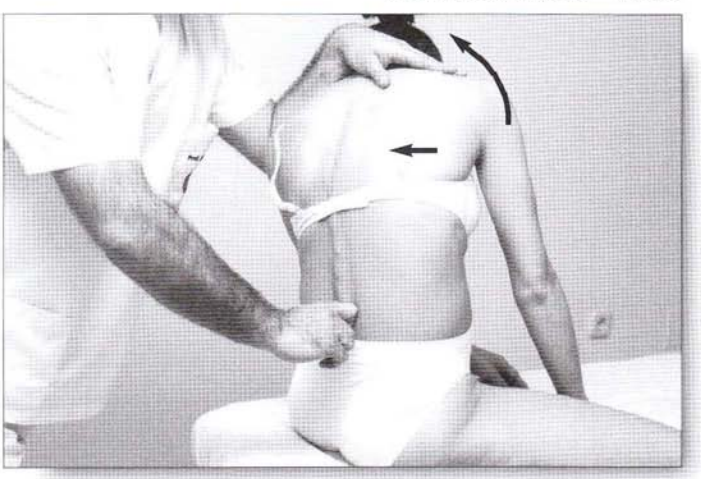

CORRECCION EN EL ≠ R izda.

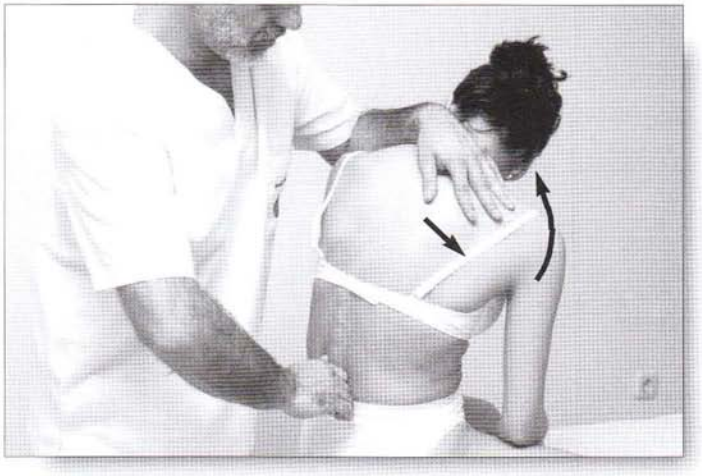

Nota: *en las técnicas funcionales no se llega a la tensión en flexión o extensión sólo en lateralización y rotación en dependencia de la lesión, primero en el esquema de lesión y luego en el de corrección.*

TRATADO DE OSTEOPATIA INTEGRAL

COLUMNA DORSAL Y COSTILLAS

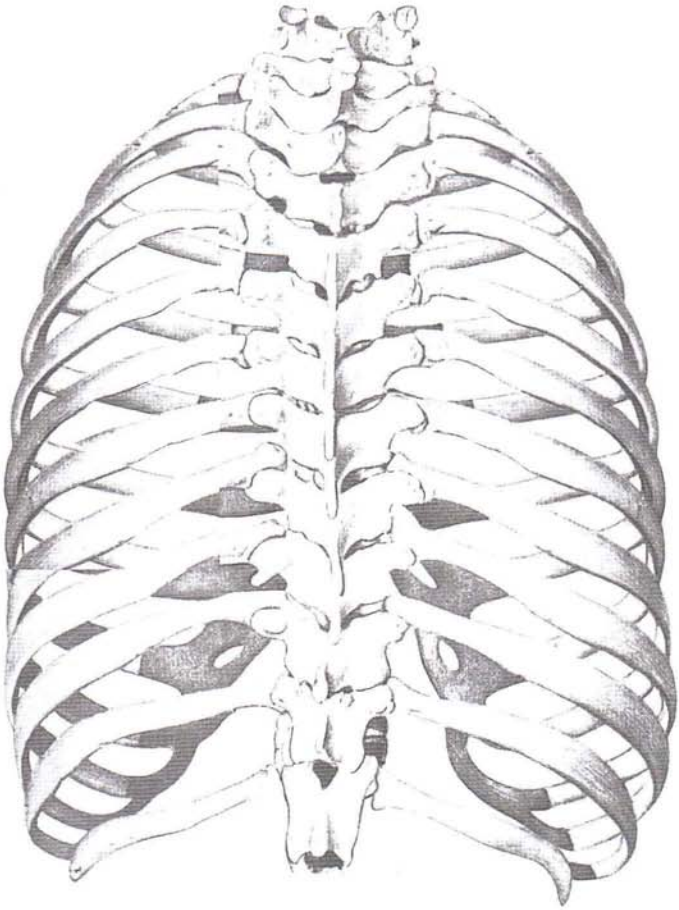

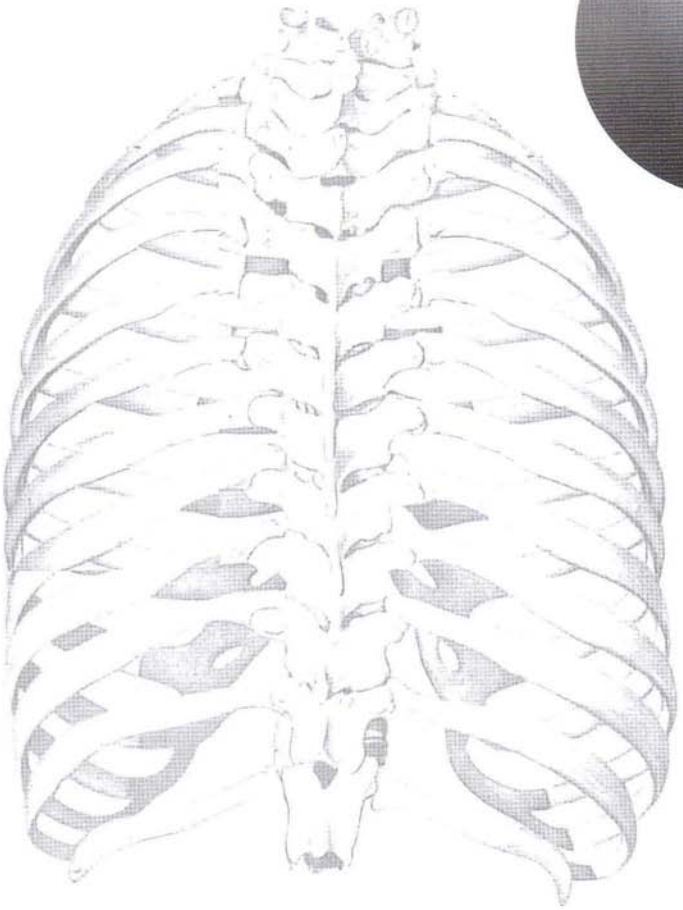

1

ANATOMOFISIOLOGIA

RECUERDO ANATOMOFISIOLOGICO DE LA COLUMNA DORSAL

El raquis dorsal, compuesto de doce vértebras, presenta en el plano sagital una cifosis de convexidad posterior con la particularidad de articularse con las costillas con las que se interrelaciona.

VERTEBRA DORSAL TIPO

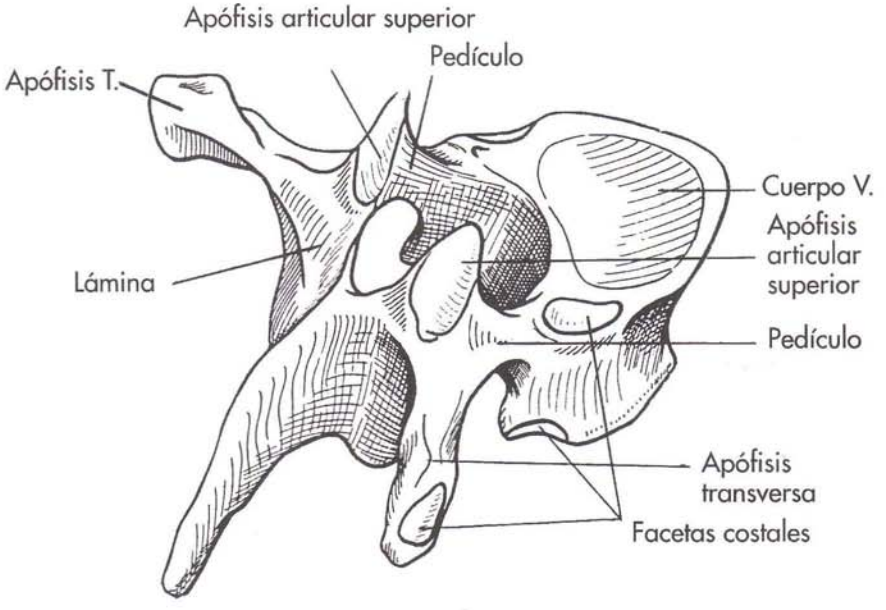

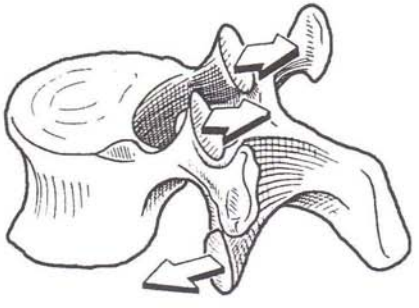

ORIENTACION DE LAS FACETAS ARTICULARES

MUSCULOS QUE INTERESAN DIRECTAMENTE A LA COLUMNA DORSAL

UT-167

PLANO PROFUNDO

TRANSVERSO ESPINOSO

Formado por laminillas a modo de tejas. Sus fibras parten de la lámina de una vértebra en dirección oblicua hacia abajo y hacia afuera, terminan en las apófisis transversas de las cuatro vértebras subyacentes. Es el responsable de las escoliosis.

DORSAL LARGO

Larga cinta muscular que asciende por la cara posterior del tórax para fijarse en las costillas hasta la altura de la segunda y en las transversas de las vértebras dorsales y lumbares.

ESPINOSO DORSAL

Fusiforme y prolongado a cada lado por los interespinosos, se inserta por abajo en las espinosas de las diez primeras dorsales.

INTERTRANSVERSOS

A nivel dorsal atrofiados.

PLANO MEDIO

SERRATO MENOR POSTEROINFERIOR

Se inserta en las espinosas de las tres primeras vértebras lumbares y de las dos últimas dorsales. Forma haces oblicuos hacia arriba y hacia afuera terminando en el borde inferior y cara externa de las tres o cuatro últimas costillas.

ROMBOIDES

Mayor:

Se inserta en las apófisis espinosas de la segunda a la quinta vértebra dorsal y termina en el margen vertebral de la escápula.

Menor:

Se inserta en las apófisis espinosas de la séptima vértebra cervical, primera dorsal y porción inferior del ligamento cervical, terminando en el borde vertebral de la escápula.

PLANO SUPERFICIAL

GRAN DORSAL

Se inserta en las apófisis espinosas de las seis últimas vértebras dorsales, aponeurosis lumbosacra y cresta iliaca, terminando en el fondo de la corredera bicipital.

TRAPECIO

Las fibras medias e inferiores son unas de las grandes fijadoras de las lesiones de los segmentos dorsales altos a través de la compensación de las cadenas cruzadas.

ORIGEN de las fibras superiores

Protuberancia occipital externa, tercio interno de la línea nucal superior, ligamento nucal y apófisis espinosa de la séptima vértebra cervical.

ORIGEN de las fibras medias

Apófisis espinosas de la 7ª cervical a la 7ª dorsal.

ORIGEN de las fibras inferiores

Apófisis espinosas de la séptima a la duodécima vértebras dorsales.

INSERCION de las fibras superiores

Tercio externo de la clavícula y acromion.

INSERCION de las fibras medias

Labio superior de la espina de la escápula.

INSERCION de las fibras inferiores

Punta de la espina de la escápula.

PROYECCION DE LAS APOFISIS ESPINOSAS DE LAS VERTEBRAS TORACICAS

NIVEL D1, D2 Y D3

Las apófisis espinosas se proyectan al mismo nivel que sus apófisis transversas.

NIVEL D4, D5 Y D6

Las apófisis espinosas se proyectan entre las apófisis transversas de la misma vértebra y las apófisis transversas de la vértebra adyacente inferior.

ApTr → Por encima de la espinosa (entre Ap. Es sup. y propia)

NIVEL D7, D8, D9 Y D10

Las apófisis espinosas se proyectan a nivel de las apófisis transversas de la vértebra adyacente inferior.

APTr → Aulvel a la Ap Es de la vert. Superior

NIVEL D11

La espinosa se proyecta entre las apófisis transversas de la misma vértebra y la adyacente inferior. Id D4-5-6

NIVEL D12

Se proyecta al mismo nivel de sus apófisis transversas. Id D1-23

RELACIONES POSICIONALES DE LAS VERTEBRAS DORSALES RESPECTO A LA ESCAPULA

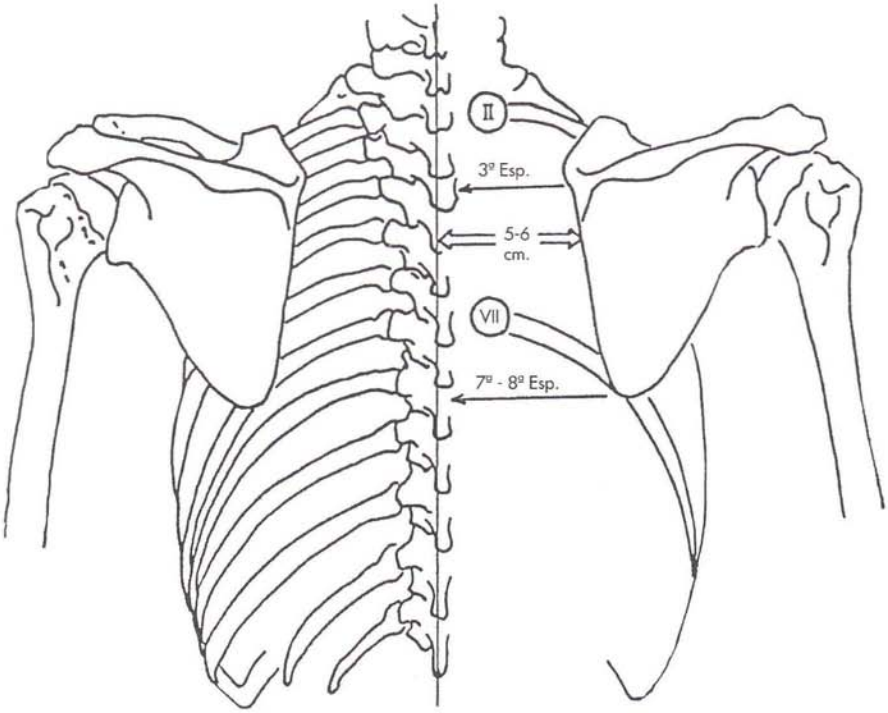

- *Angulo superior D1 (2ª costilla).*
- *Espina de la escápula (borde interno) D3.*
- *Angulo inferior D7-D8 (7ª costilla).*

CLINICA DORSAL

D11 Y D12

Con frecuencia es una lesión en EL = R o FL ≠ R con un dolor en el lado de la lateralización y a menudo una irradiación costal y dificultad para la inspiración forzada, a consecuencia de la inserción del diafragma.

D10 A D5

Es el mismo cuadro con dolor del lado de la lateralización con o sin irradiación costal. Si existe una irradiación costal habrá molestias respiratorias.

D4

Es la vértebra de la vasomotricidad y produce un dolor anterior característico, parecido a la angina de pecho (pseudo angor).

D3 A D1

Molestia o dolor en el lado de la lateralización. Se debe casi siempre a un dolor costal por lo que es conveniente revisar las costillas.

Las lesiones bilaterales presentan un dolor central exista o no irradiación; si no existe irradiación el dolor se centra en la espinosa.

Hay que desconfiar de los dolores en el omóplato porque a menudo son dolores viscerales irradiados. Omóplato derecho: vesícula biliar, hígado, etc.; omóplato izquierdo: bazo, páncreas, etc.

2

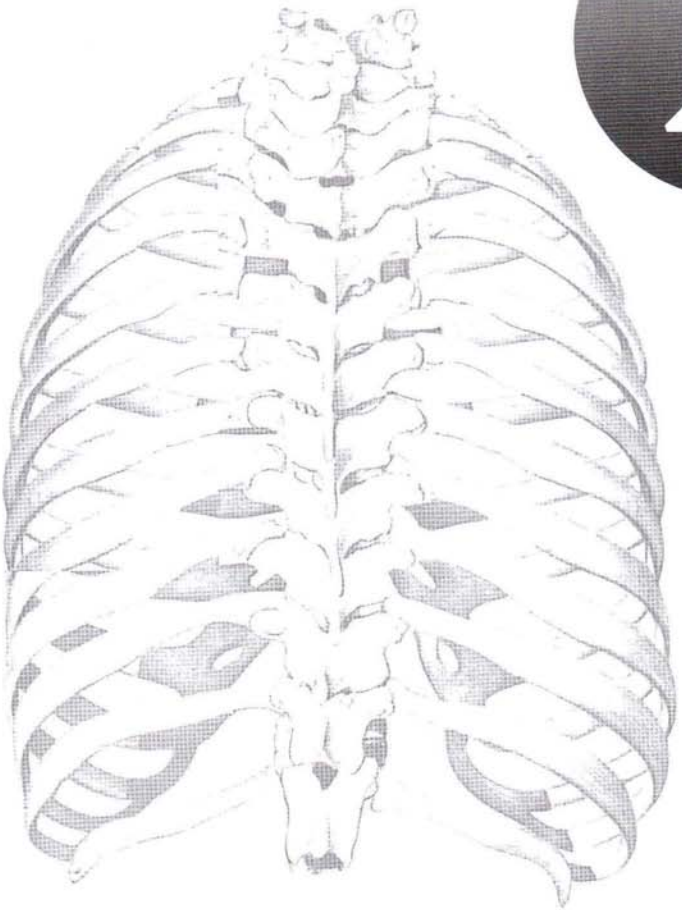

DIAGNOSTICO NEUROLOGICO DE LA COLUMNA DORSAL

DIAGNOSTICO NEUROLOGICO DE LA COLUMNA DORSAL

DERMATOMAS - MIOTOMAS

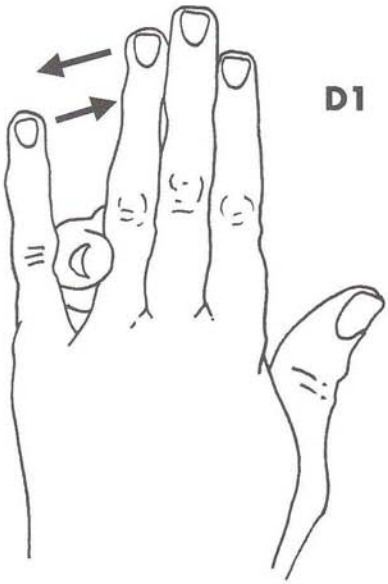

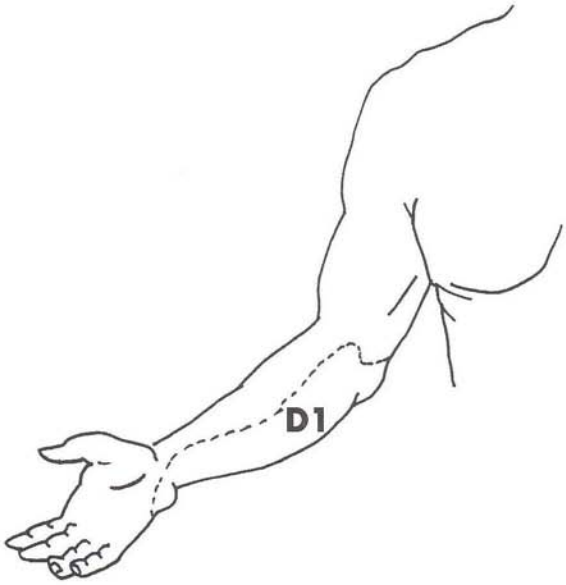

MANIFESTACIONES REFLEJAS DE LA COLUMNA DORSAL

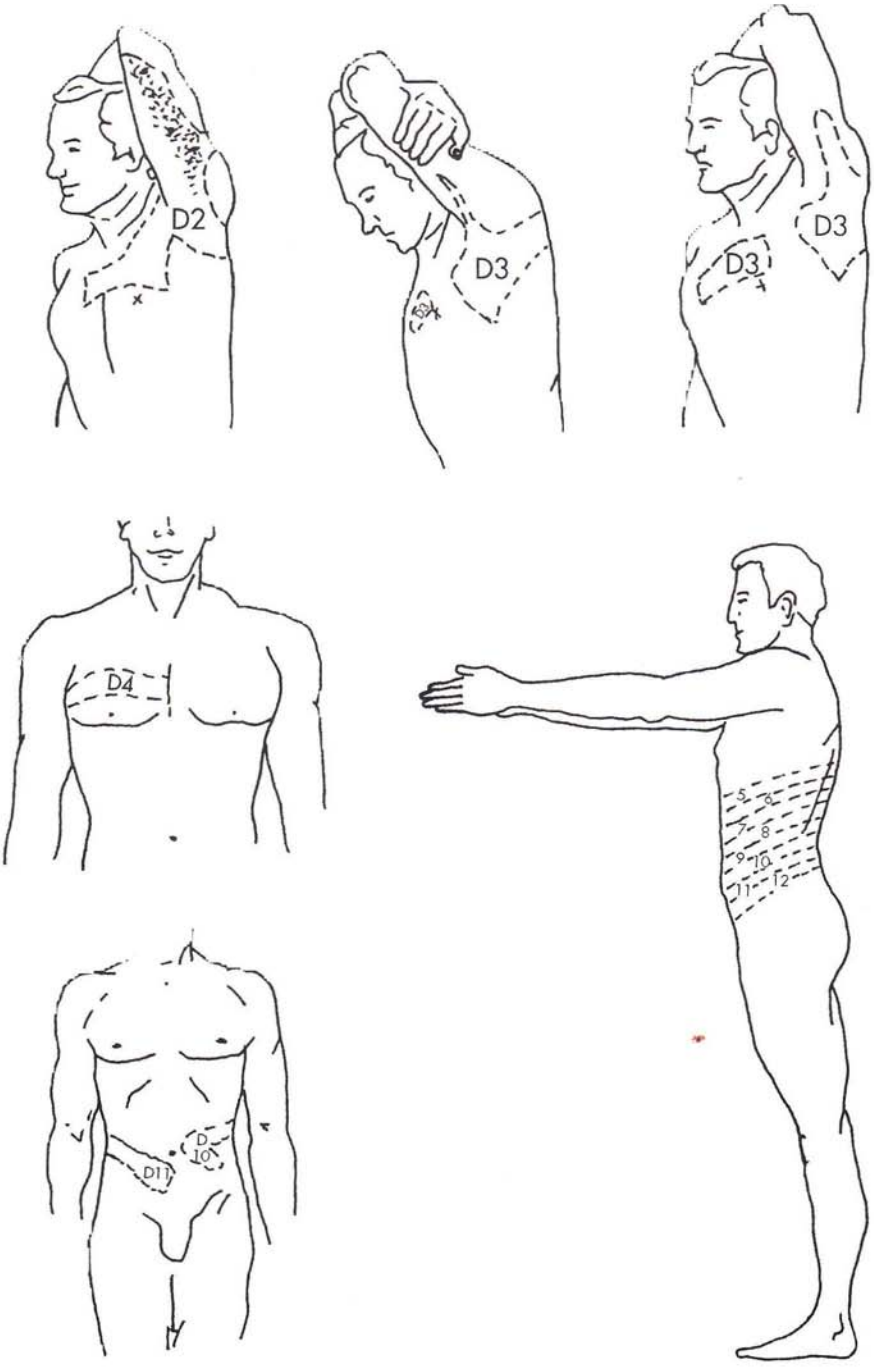

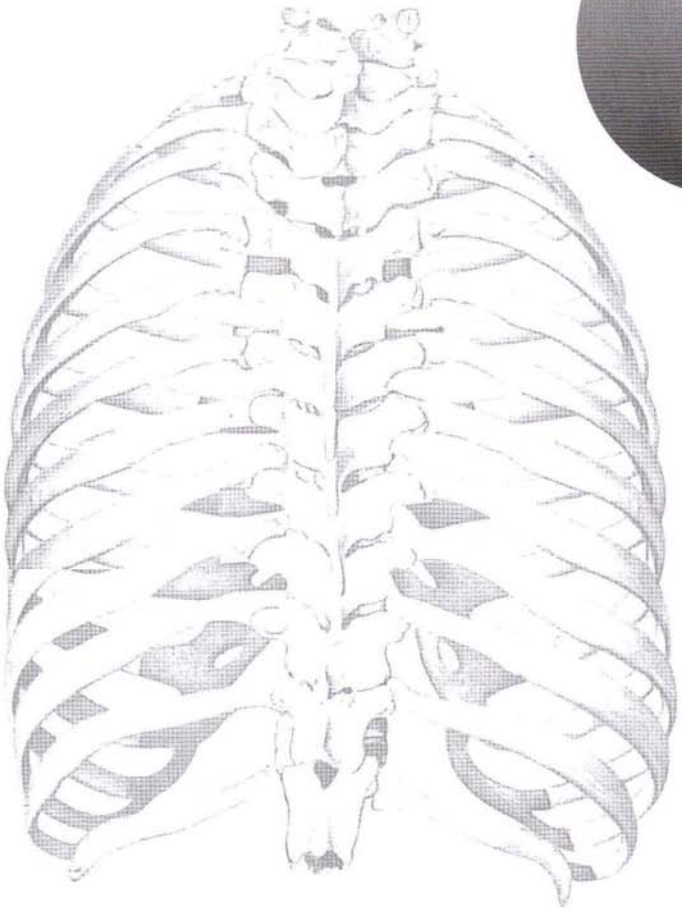

3

REFLEJOTERAPIA VERTEBRAL DORSAL

REFLEJOTERAPIA VERTEBRAL DORSAL

Las articulaciones costovertebrales son los elementos de elección para las manifestaciones en la columna dorsal de las disfunciones orgánicas y viscerales.

Las dorsalgias pueden estar provocadas por crisis cardiacas vesiculares, aerofagias, congestión hepática, colitis, tumores metastásicos en vías de instalación, etc.

MECANISMOS DE FIJACION

Las fibras aferentes de las estructuras viscerales tienen asociación refleja con las neuronas aferentes del músculo somático, (músculo liso relacionado con el músculo estriado).

Impulsos sensitivos desde estructuras somáticas (piel, músculos, articulaciones, ligamentos, cápsulas, ...) tienen una influencia en la función de las vísceras.

Los impulsos aferentes desde las estructuras viscerales, tienen una influencia sobre la transmisión eferente de impulsos nerviosos hacia estructuras somáticas.

EJEMPLO:

La compresión de los cuatro primeros nervios raquídeos por una alteración mecánica en los segmentos correspondientes puede producir alteraciones respiratorias.

La irritación de la mucosa de la cavidad nasal y los senos paranasales produce una estimulación sobre los receptores del trigémino, pudiendo producir un bloqueo C1, C2 y C3.

Por lo expuesto podemos comprobar que el sistema nervioso es una unidad interdependiente funcionalmente entre sus partes, en las que todo el organismo está en conexión y no se puede tratar una de sus partes sin haber visto el conjunto.

La fisiología del nervio recurrente de Von Luska ayuda a comprender este proceso reflejo cuando el ramo posterior del nervio raquídeo se asocia al recurrente

para inervar al ligamento común posterior, al ligamento amarillo o a las fibras posteriores del anillo, las meninges y el sistema vascular propio de la médula. Su relación estrecha con la cadena ganglionar simpática anastomosada con los ganglios celiacos y mesentérico, supone la justificación de los focos dolorosos reflejos derivados de la disfunción visceral y glandular.

REPRESENTACION GRAFICA DE LAS VIAS SEGMENTARIAS REFLEJAS, SOMATICAS Y VISCERALES

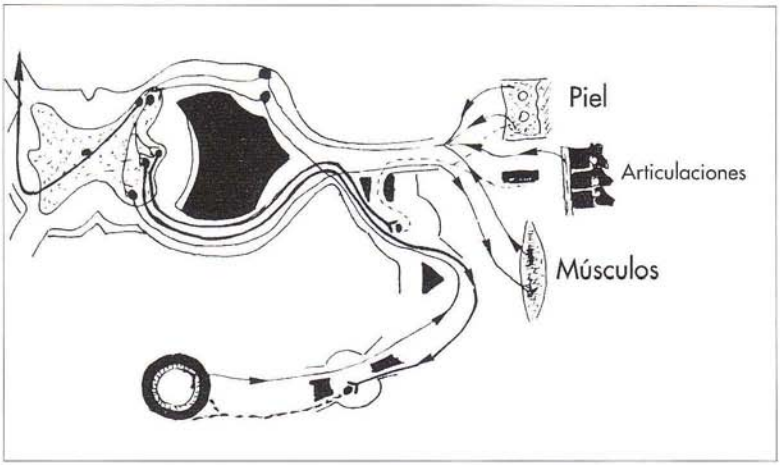

RELACIONES SIMPATICAS ENTRE LAS ARTICULACIONES VERTEBRALES Y LAS VISCERAS

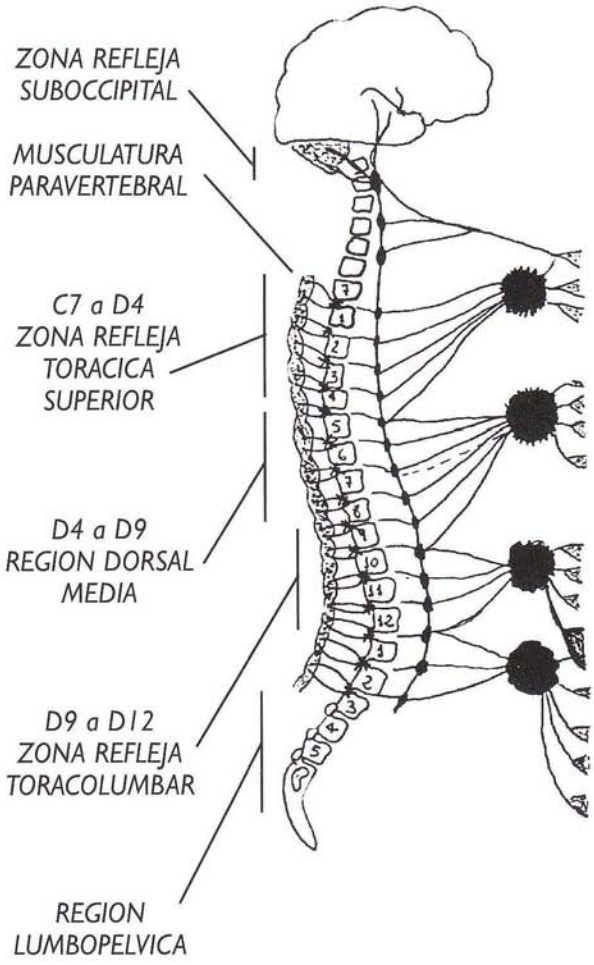

HIPOTALAMO:

Control del equilibrio hídrico, de la temperatura del cuerpo, del sueño, emociones, hambre, metabolismo de las grasas.

HIPOFISIS:

Hormona corticotropa ACTH

GANGLIO SIMPATICO CERVICAL SUPERIOR

C7 a D4:

- *Aceleración cardiaca*
- *Inhibición bronquial*
- *Vasomotricidad de la tiroides*

D4 a D9:

- *Inhibición gástrica*
- *Contracción del esfinter gástrico*
- *Vasoconstricción de las vísceras abdominales*
- *Glándulas suprarrenales y liberación de adrenalina*

D9 a L2:

- *Inhibición del intestino grueso e intestino delgado*
- *Contracción del esfinter ileocecal*
- *Vasoconstricción de la corteza suprarrenal y liberación de cortisona*
- *Vasoconstricción y vasodilatación de los riñones*
- *Vasoconstricción de útero y vagina*
- *Contracción del esfinter vesical*
- *Contracción del esfinter anal*
- *Contracción de los responsables de la erección y de la eyaculación*

DIAGRAMA ESQUEMATICO DE LA CADENA GANGLIONAR SIMPATICA

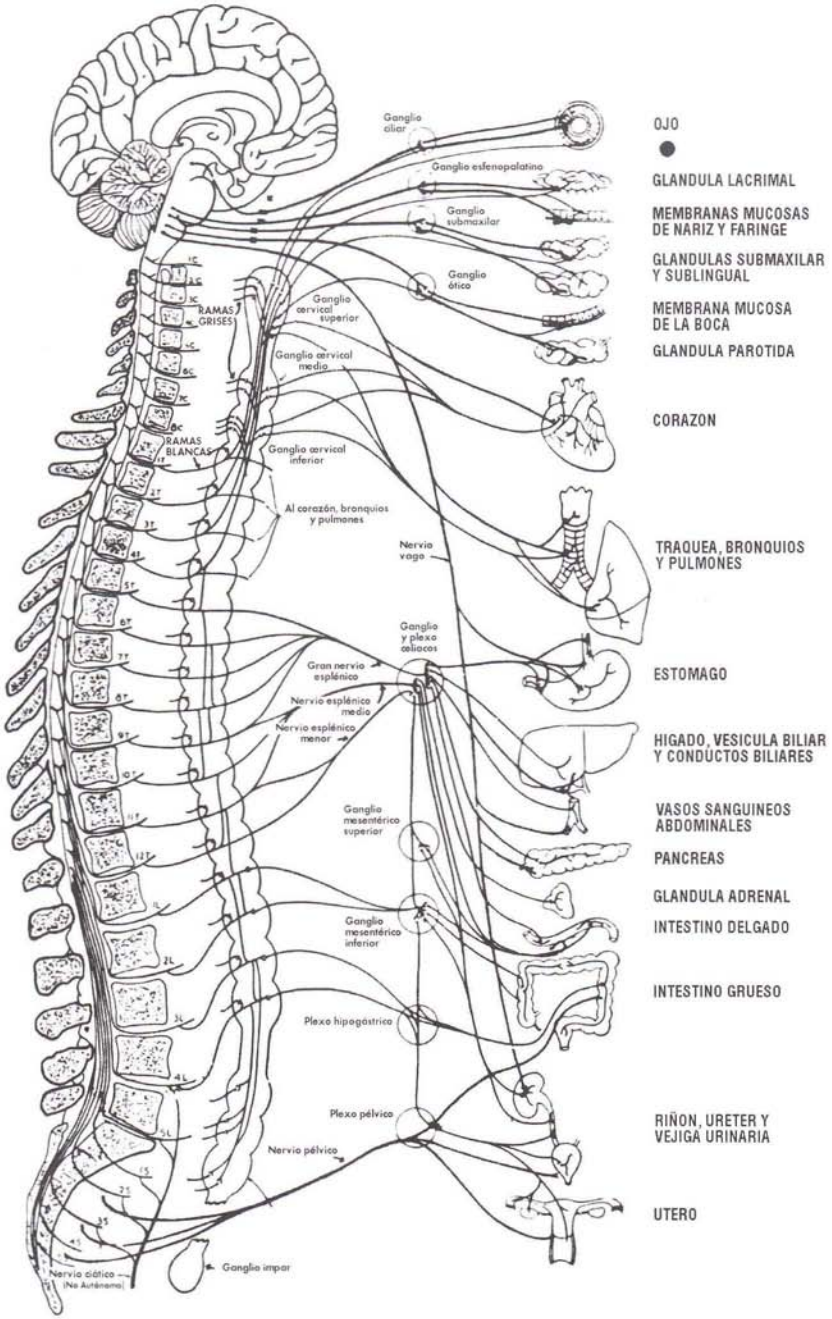

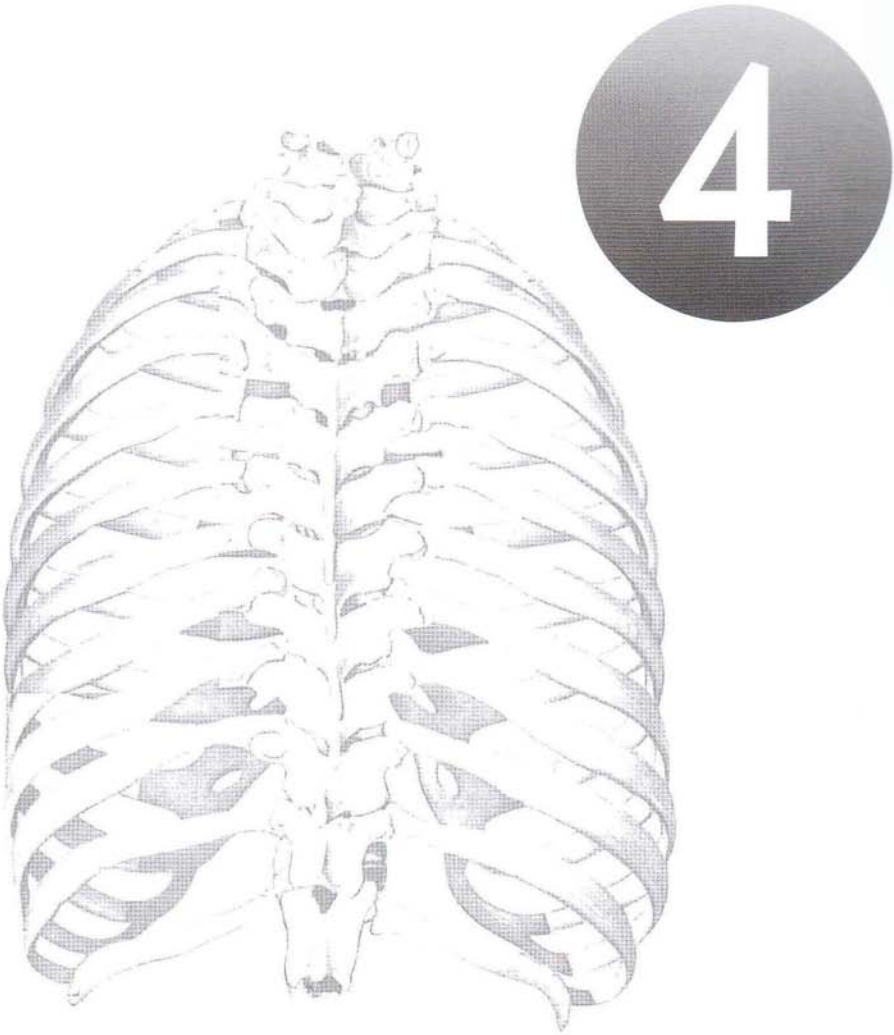

LINEAS DE GRAVEDAD DEL CUERPO

LAS LINEAS DE GRAVEDAD DEL CUERPO

Debido a la importancia que tiene en osteopatía el conocimiento de las consecuencias mecánicas en el cuerpo, el estudio de las líneas de gravedad es de fundamental importancia, como lo demuestran prestigiosos autores como Fryette, Littel John (E.E.U.U.), Wernham y Brooks (Gran Bretaña), que hacen un lugar destacado de este estudio.

En su obra "MECHANICS OF DE SPINE", Wernham y Hall describen seis hipotéticas líneas de gravedad del cuerpo a las que denominan **"líneas matemáticas del cuerpo humano"**. El estudio de las líneas de gravedad concierne al cuerpo entero, porque de ellas dependen los otros sistemas: simpático, parasimpático, endocrino, así como las funciones asociadas a los diferentes segmentos vertebrales relacionados con sus órganos.

A continuación se exponen algunos ejemplos de posibles alteraciones funcionales sensitivas de los puntos pivote de alteraciones de la estática y dinámica que pueden influir en el eje vertebral, produciendo focos irritativos vertebrales.

LINEA CENTRAL DE GRAVEDAD DEL CUERPO

Todos los movimientos del cuerpo se efectúan alrededor de esta línea, en bipedestación.

Cuando está perturbada, las repercusiones actúan sobre el conjunto de la mecánica articular y sobre la suspensión visceral hasta el nivel útero-ovario.

Las lesiones de la articulación esfenobasilar modifican la posición del agujero occipital y por consiguiente las tensiones aponeuróticas perturban la línea central de gravedad.

Es doble del tercio posterior del cráneo y pasa por el centro de las apófisis transversas de C3, C4, C5 y C6, por delante de D4 y cerca de la tercera costilla. Pasa por delante de las articulaciones de las costillas de D2 a D10, delante de la cavidad torácica para converger en el centro del cuerpo de L1, L2, L3 y L4, divergiendo para

terminar en los arcos centrales de los pies sobre el par cuboides-escafoides que condiciona la llegada de esta línea.

Cada vez que la L.C.G. se modifica, se debe, en primer lugar, restablecer en su integridad la línea anteroposterior descendente así como la línea posteroanterior, siendo estas dos líneas la garantía de la central; en segundo lugar, se deberá pasar por todos los puntos de ésta y corregir las desviaciones laterales, rotaciones y deslizamientos que sirven de punto de paso a esta línea, terminando por el examen del pie, ya que al ser bípedos la información parte de los pies y las cadenas musculares tienen una raíz podal.

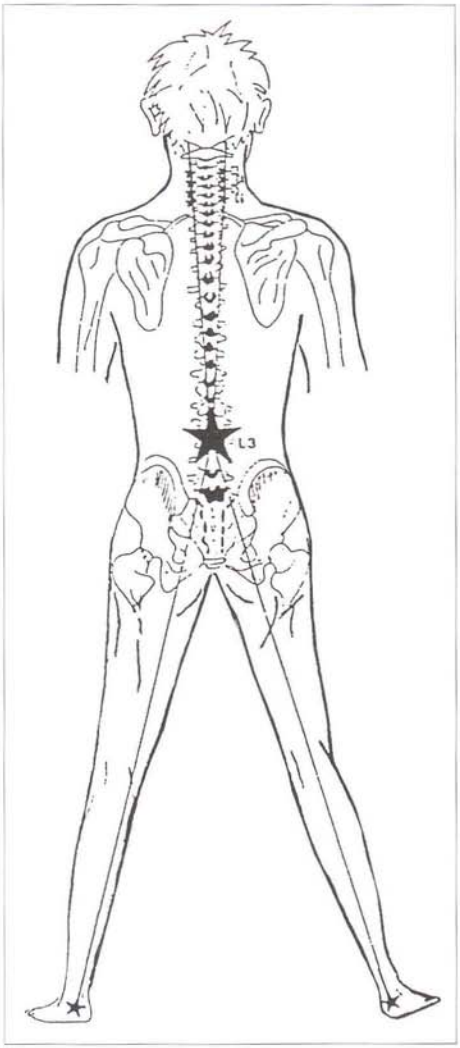

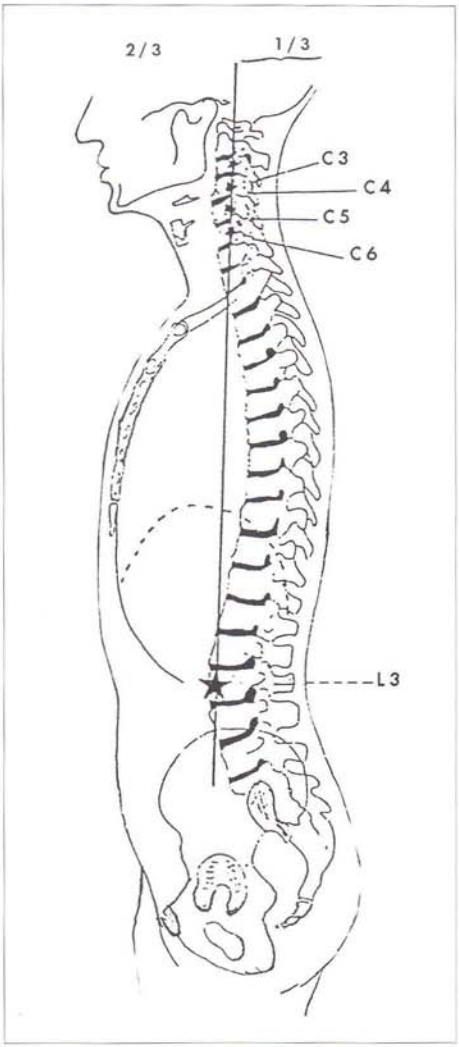

REPERCUSIONES FISIOLOGICAS DE LA L.C.G.

1ª) DESDE EL TERCIO POSTERIOR DEL CRANEO

- Implica la función esfenobasilar.
- Condiciona la sutura occipitomastoidea.
- Asegura la integridad de los nervios craneanos 9°, 10° y 11°.
- Asegura la integridad de la fascia occipitotemporal con destino a D3 y D4, del tendón central del cuerpo con un relevo a D9, del esternón y de la clavícula.
- Asegura la buena función de la glándula pineal, así como el drenaje correcto del 3° y 4° ventrículos.
- Asegura el control del agua en el cuerpo.
- La presión del líquido cefalorraquídeo.
- Asegura la función correcta del tracto hipofisiario supraóptico.
- Está en relación con la cisura calcarina (lesiones de los ojos).
- Actúa por intermedio del neumogástrico por vía refleja al corazón.

2ª) DESDE LAS APOFISIS TRANSVERSAS DE C3, C4, C5 Y C6

- Una desviación lateral de la línea obliga a las cervicales a efectuar una FLR del lado del apoyo.
- Arrastrará una irritación permanente de los tres ganglios cervicales: superior, medio e inferior.
- Implica una modificación de la estructura entre las ramificaciones grises comunicantes de C1, C2, C3 y C4, y las ramas del 9° y 10° ganglios craneales y las ramas laríngeas y faríngeas de la carótida. Asimismo, de las ramas del plexo carotídeo, del plexo craneal (7° nervio), del plexo cardiaco superior y del 10° nervio.
- Arrastrará una lesión del nervio frénico en C3, C4 y C5.
- Modificará la acción simpática sobre el corazón en C5 y C6.
- Modificará el control del ritmo cardiaco (C3).
- Modificará el control del sistema linfático (C5, C6 y C7).
- Modificará el control de la vasomotricidad, es decir de la acción específica sobre el hígado (C1, C2 y C3).

3ª) DESDE D4

- El pivote de la movilidad torácica se sitúa en las articulaciones que unen D3 y D4, así como las costillas lindantes.
- D4 es el centro de torsión superior de la columna vertebral.
- La circulación defectuosa en las cavidades abdominales y torácicas se refleja en D4 y la cabeza de la 3ª costilla.
- La lesión de D4 determina unas reacciones en la troficidad general de la mitad superior del cuerpo y en el tono general.
- D4 es el centro de la vasomotricidad como L3 es el centro de la viscero-motricidad.
- La sustancia gris de D4 distribuye la vasoconstricción a todas las arterias grandes y medianas del tronco.
- D4 y L3 son dos centros de gravedad.
- D4 representa el vértice de los triángulos superior e inferior.
- Todos los desequilibrios de la cabeza acaban en D4.
- Todas las lesiones pelvianas acaban en D4.
- La articulación D4-D5 controla la circulación superficial.
- C7 es la responsable de la taquicardia.
- D4 es la responsable de la bradicardia.
- D3 controla el pulso.
- D4 se relaciona con la 4ª y 5ª costillas siendo un punto fisiológico importante.
- D4 es la encrucijada vasculonerviosa del plexo cardiaco y pulmonar.
- D4 corresponde a la aorta torácica.
- Acción sobre el corazón.
- D3, D4 y D5 realizan el equilibrio del movimiento cardiaco por el nervio neumogástrico.
- El tratamiento de D4-D5 actúa directamente sobre el sistema vasomotor del endocardio. Hay que evitar producir una estimulación profunda.
- Actuar sobre D2 a D7 para obtener una actuación sobre la vasomotricidad de los pulmones.
- D4 es la llegada de la fascia óptico-temporal.
- D4 y D5 actúan sobre el estómago y los orificios cardiacos.
- D6 y D7 sobre el píloro.
- D3 y D4 sobre la pared rectal, asociados a S2, S3 y S4.
- D4 y D5 inhiben los vómitos, D6 y D7 los estimulan.
- El occipucio, D2-D5 provocan congestión de la cabeza y D4-D10 del hígado.

4º) DESDE D2 A D10

- D6 representa el soporte articular de la curvatura torácica fisiológica.
- D9 es un punto débil importante, centro hemorrágico (metrorragia). Punto de balance de la fascia occipitotemporal llamada "tendón central del cuerpo". Inhibidora de la contracción uterina.
- D2-L2 acción sobre el sistema circulatorio.
- D6-D12 acción sobre los nervios esplénicos mayor y menor. Verificar esta zona en todos los problemas del psoas, del diafragma y del peristaltismo.
- D2-D10 es la sede de la fascia esternal.

5º) L3

- Si L3 está lesionada el equilibrio de la columna estará perturbado.
- L3 es a la vez un punto débil vertical y zona fisiológica importante.
- L3 es la llave de las líneas posteroanterior y anteroposterior.
- L3 es el centro de gravedad de la columna lumbar como D4 es el de la columna dorsal.
- L3 es el centro de la visceromotricidad como D4 el de la vasomotricidad.
- L3 corresponde a la aorta abdominal como D4 a la torácica.
- L3 da una rama al nervio crural.
- L3 punto electivo de esfuerzo y de tensión.
- L3 controla la pelvis y los miembros inferiores.
- Las lesiones de L4-L5 afectan siempre a L3.
- La pelvis está controlada por D6 y L3.
- Toda lesión osteopática que afecte de C3 a C6 repercutirá en L3 y viceversa.
- L3-L4 control de la contracción uterina.
- L3 centro del plexo aórtico e hipogástrico.

6º) ARCOS CENTRALES DE LOS PIES

Esta línea central está condicionada por las buenas relaciones articulares entre el escafoides y el cuboides.

- Por todas las lesiones del pie.
- Hallus valgus.

LINEA ANTEROPOSTERIOR

Sale del tercio anterior del agujero magno del occipital, por los tubérculos anteriores del atlas, delante del cuerpo de D4 al cual se ata el ligamento suspensor del corazón. Pasa por el cuerpo de D11-D12, por el cuerpo de L3, L4 y L5 y por la bisagra sacrolumbar, terminando en el coxis.

- D11-D12 representa el sostén anteroposterior del cuerpo y forma el punto de resistencia máxima de la torsión torácica abdominal. Es de importancia vital en las escoliosis y condiciona la llegada de la sangre en el abdomen.

- La desviación del eje de esta línea repercute en el nervio esplácnico inferior, ganglio aórtico-renal y una parte del plexo renal, produciendo trastornos menstruales, prostáticos y, en general, congestión de la pelvis menor, relacionados de forma refleja con estos plexos.

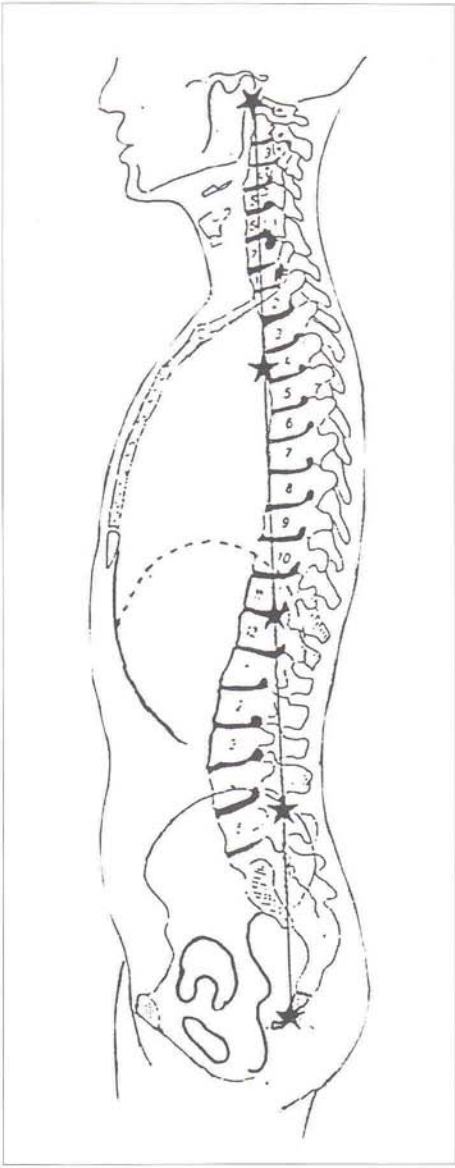

LINEAS POSTEROANTERIORES

Son dos y complementarias de la línea anteroposterior.

Van desde el borde posterior del agujero occipital hasta el borde anterior de L2 y L3 y desdoblándose terminan a cada lado de la articulación coxofemoral.

En su recorrido pasan delante de D1, D4 y la segunda costilla. Su papel es el de mantener el buen equilibrio de la pelvis a partir de los dos acetábulos, de forma que de L2 y L3 las fuerzas de gravedad estén siempre dirigidas hacia la cabeza del fémur en posición de pie, y hacia las tuberosidades isquiáticas en sedestación. La función y el equilibrio en la cabeza, tronco, piernas y armonizar las presiones abdominales y torácicas. Junto con la línea anteroposterior forman dos triángulos invertidos cuyo vértice es D4.

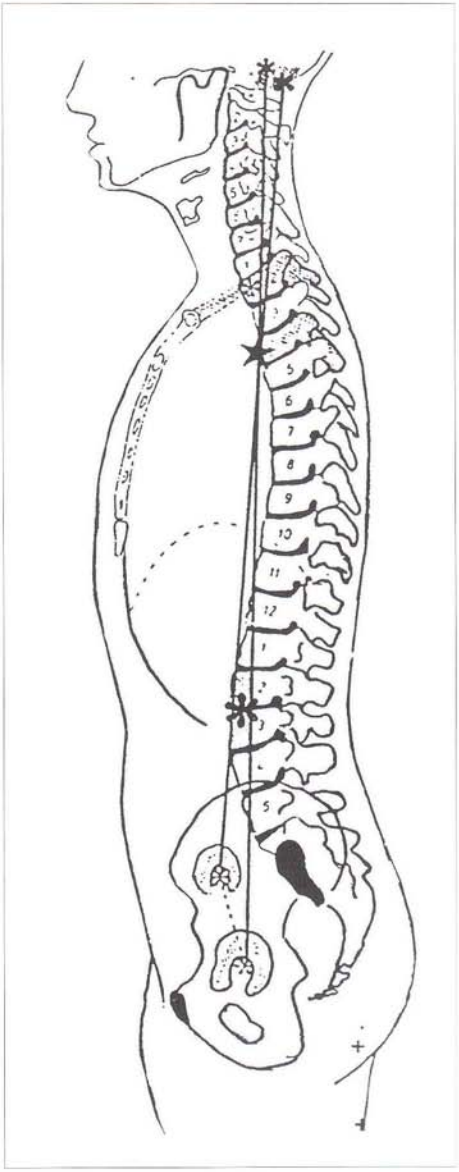

LINEA ANTERIOR DEL CUERPO

Une la sínfisis mentoniana a la sínfisis púbica. Es paralela a la línea central de gravedad y perpendicular a la línea transversa pubiana.

Depende de la L.C.G.; estas dos líneas deben funcionar en armonía a fin de mantener el esquema corporal normal.

Esta línea controla las fuerzas de las presiones torácicas y abdominales.

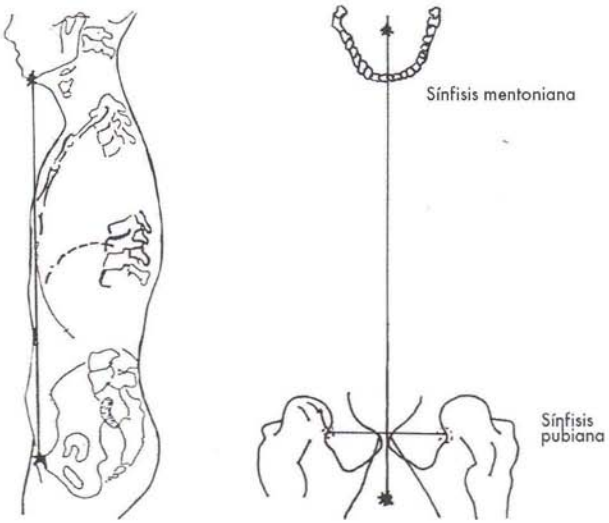

CONSECUENCIAS DEL ADELANTO DE LA LINEA ANTERIOR CON RESPECTO A LA TRANSVERSA PUBIANA

- La sínfisis mentoniana asciende.
- Aumenta la flexión cervical (cabeceo posterior)
- Hipomovilidad de la charnela cervicodorsal.
- Espasmo del diafragma torácico.
- Tensión del cuadriceps.
- Aumento de la presión en la pared abdominal.
- Tensión en D11-D12 y zona lumbosacra.
- Hiperextensión de rodillas.
- Modificación de las presiones en los triángulos de apoyo plantar.

CONSECUENCIAS DEL RETRASO DE LA LINEA ANTERIOR CON RESPECTO A LA TRANSVERSA PUBIANA

- Actitud de mentón metido.
- Flexión cervical (cabeceo anterior).
- Tensión cervicodorsal.
- Tórax deprimido y hundido.
- Escápulas caídas.
- Aumento de la lordosis lumbar.
- Ptosis abdominal.
- Modificación de las presiones abdominales y torácicas.
- Perturbación de las presiones aórtica e iliaca.

DESPLAZAMIENTO ANTERIOR DE LA L.G.

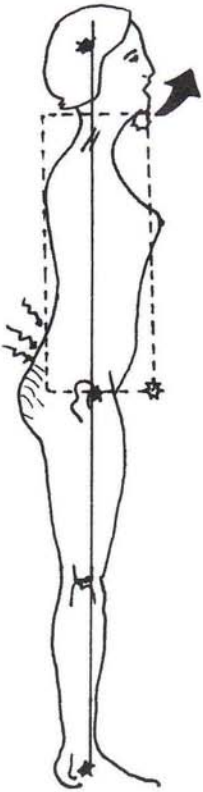

DESPLAZAMIENTO POSTERIOR DE LA L.G.

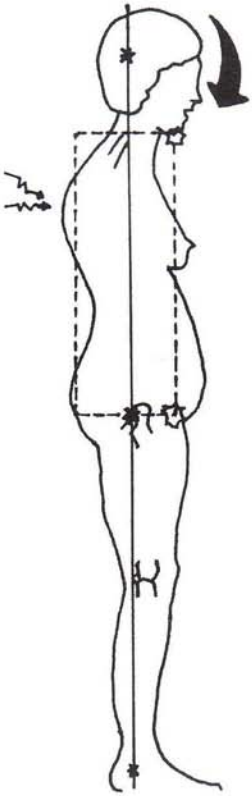

LINEA TRANSVERSA PUBIANA

Esta línea es horizontal y pasa por las dos ramas pubianas a nivel de los tubérculos. Es perpendicular a la L.C.G.

Juega un papel importante en la compresión de los órganos internos abdominales, así como en el reparto de las presiones del peso del cuerpo sobre las cabezas femorales.

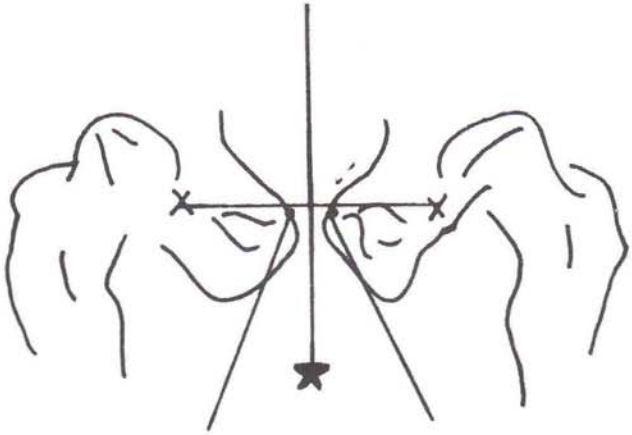

LOS TRIANGULOS SOBRE D4

La línea anteroposterior equilibra las dos líneas posteroanteriores y se cruzan juntas con la L.C.G. a nivel de D4. La resultante de las líneas anteroposterior y posteroanterior atraviesa el cuerpo de L3, pues D4 y L3 representan los puntos de la integridad vertical.

Estas líneas forman los triángulos opuestos por su vértice en D4. El triángulo inferior tiene una base sólida (femoral e iliaca) mientras que la del superior es frágil (agujero occipital).

Todas las lesiones pelvianas y cervico-occipitales repercuten en D4 modificando el equilibrio entre el cráneo y la pelvis. Esto explica que en una lesión de pelvis,

con frecuencia, sea necesario corregir D4, la tercera costilla y el occipucio sobre el atlas para que las correcciones sean duraderas.

Cuando el origen de la perturbación de la línea anteroposterior se sitúa a nivel del occipital tendrá consecuencias mecánicas descendentes sobre el nivel L4, L5 y el sacro. Igualmente una perturbación de las líneas posteroanteriores que se sitúe a nivel del occipital tendrá consecuencias en L3 y miembros inferiores, e inversamente una lesión de L4-L5 repercutirá sobre el occipucio así como la lesión de L3 o de los miembros inferiores.

- D4 es el punto de equilibrio entre las líneas anteroposterior y posteroanteriores y el centro de torsión superior de la columna.

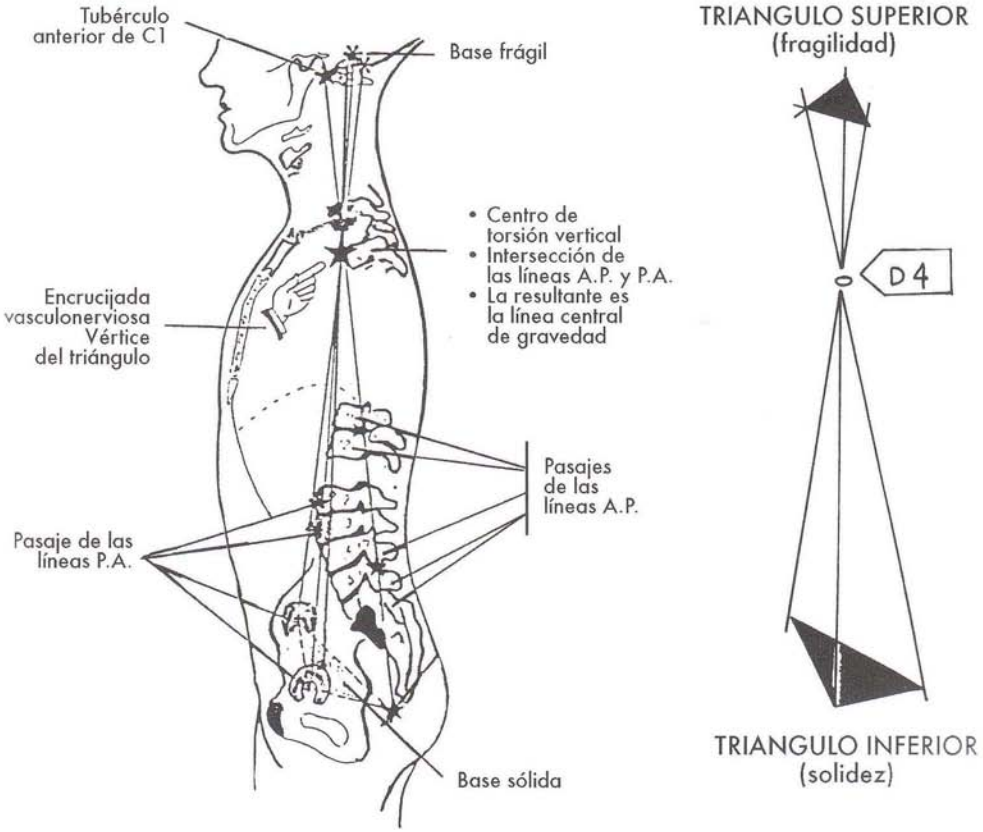

REPASO GENERAL DE D4 Y L3

D4

- Aorta torácica
- Centro de torsión superior vertical
- Vértice de los triángulos superior e inferior
- Repercusión de todas las lesiones pelvianas y cervicales
- Centro de la vasomotricidad
- Encrucijada vasculonerviosa
- Zona de corazón
- Zona de pulmón
- Zona del estómago
- Zona de circulación superficial
- Fascia occipitotemporal
- Nervio neumogástrico
- Almohadilla de la cabeza

L3

- Aorta abdominal
- Centro de la visceromotricidad

D4 y L3

- Representan los puntos de la integridad vertical

CENTROS PIVOTE DE LA COLUMNA VERTEBRAL

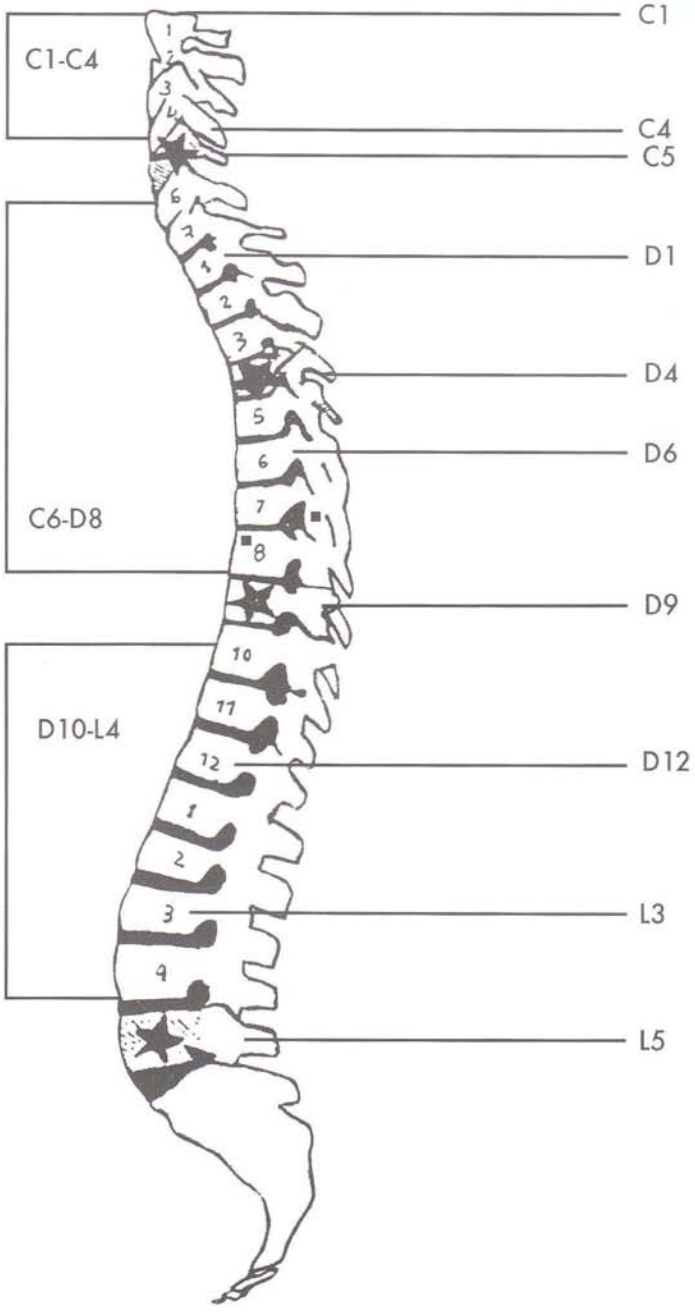

5

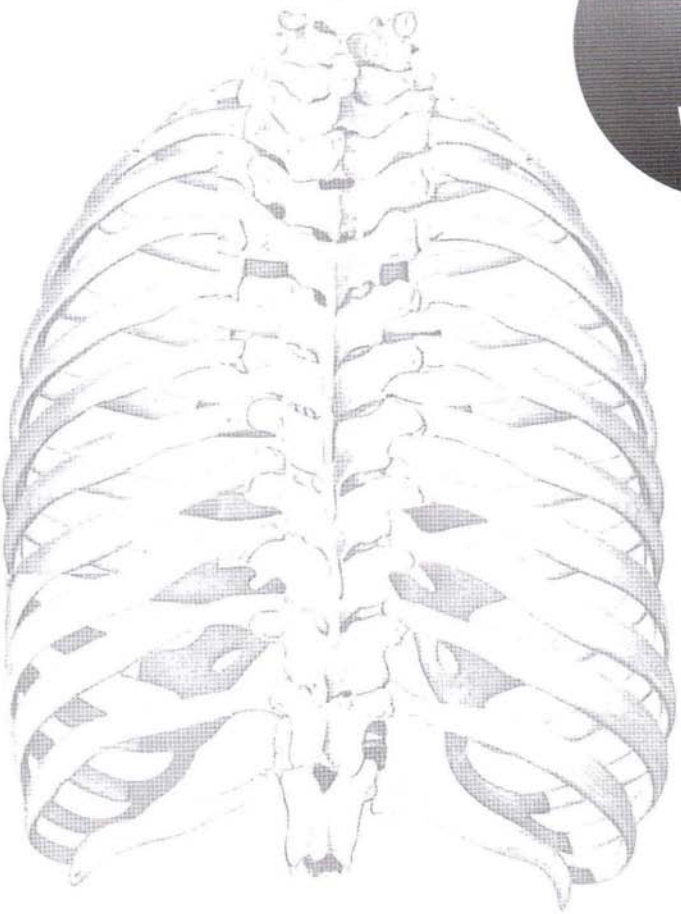

LESIONES MECANICAS DE LA COLUMNA DORSAL

LESIONES MECANICAS

Se producen en movimientos mixtos de flexión y extensión, pudiéndose encontrar en movimientos simples de flexión y extensión, influenciadas por el armazón costal y la rigidez que le imprimen a la columna dorsal las articulaciones costotransversas y costovertebrales.

DEFINICION DE FLEXION Y EXTENSION EN EL RAQUIS DORSAL

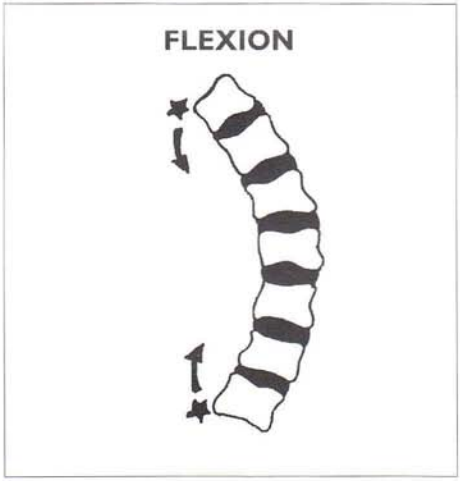

MOVIMIENTOS MIXTOS EN LA COLUMNA DORSAL

F.L.R.

- En la inclinación lateral, la rotación se origina en la convexidad.
- La lateralización y la rotación son opuestas.
- La lateralización es de mayor amplitud que la rotación.

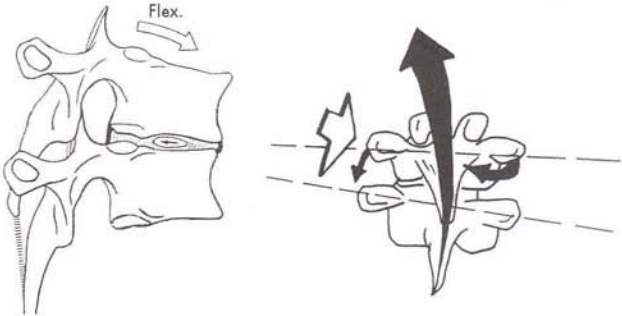

E.L.R.

- En la inclinación lateral, la rotación se origina en la concavidad.
- La lateralización y la rotación se producen del mismo lado.
- La lateralización es de mayor amplitud.

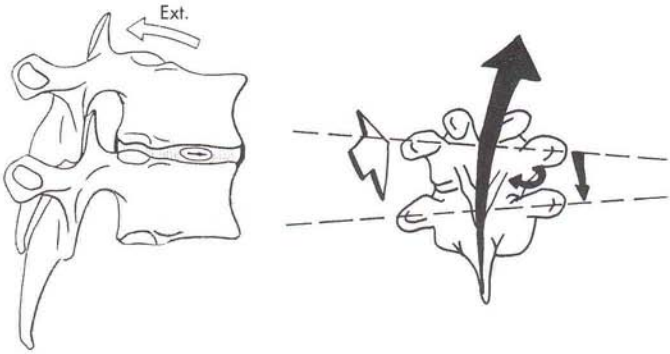

LESIONES MIXTAS DE TIPO F.L.R.

EJEMPLO: diagnóstico de D6 en F.L.R. por transversas, en sedestación.

- ***EN FLEXION Y LATERALIZACION IZQUIERDA***
  - Apófisis transversa derecha de D5 se posterioriza bien.
  - Apófisis transversa derecha de D6 se posterioriza poco o nada.
  - Apófisis transversa derecha de D7 se posterioriza bien.

- ***EN FLEXION Y LATERALIZACION DERECHA***
  - Apófisis transversa izquierda de D5 se posterioriza bien.
  - Apófisis transversa izquierda de D6 se posterioriza bien.
  - Apófisis transversa izquierda de D7 se posterioriza bien.

LESION: D6 en F. L.dcha. - R.izda.

CORRECCION: D6 en E. L.izda. - R.dcha.

LESIONES MIXTAS DE TIPO E.L.R.

EJEMPLO: diagnóstico de D6 en E.L.R. por transversas, en sedestación.

- ***EN EXTENSION Y LATERALIZACION IZQUIERDA***
  - Apófisis transversa izquierda de D5 se posterioriza bien.
  - Apófisis transversa izquierda de D6 se posterioriza poco o nada.
  - Apófisis transversa izquierda de D7 se posterioriza bien.

- ***EN EXTENSION Y LATERALIZACION DERECHA***
  - Apófisis transversa derecha de D5 se posterioriza bien.
  - Apófisis transversa derecha de D6 se posterioriza bien.
  - Apófisis transversa derecha de D7 se posterioriza bien.

LESION: D6 en E. L.dcha. - R.dcha.

CORRECCION: D6 en F. L.izda. - R.izda.

LESIONES TORACICAS SIMPLES EN FLEXION O EXTENSION

LESION TORACICA EN FLEXION (lesión simple)

- Apófisis espinosa se acerca a la suprayacente.
- Apófisis espinosa se aleja de la subyacente.
- Espacio interespinoso suprayacente reducido.
- Espacio interespinoso subyacente aumentado.
- Apófisis espinosa saliente.
- Ligamento supraespinoso sensible a la presión.
- Ligamento interespinoso del espacio subyacente doloroso.
- La vértebra adopta una posición anterior.
- Disco intervertebral comprimido hacia adelante.
- Los ángulos costales aparecen levantados.

LESION TORACICA EN EXTENSION (lesión simple)

- Apófisis espinosa cerca de la subyacente.
- Apófisis espinosa alejada de la suprayacente.
- Espacio interespinoso suprayacente aumentado.
- Espacio interespinoso subyacente reducido.
- Apófisis espinosa poco aparente.
- Ligamento supraespinoso sensible a la presión.
- Ligamento interespinoso del espacio suprayacente doloroso.
- La vértebra adopta una posición posterior.
- El disco se comprime hacia atrás.
- Los ángulos costales aparecen más bajos.

COMPORTAMIENTO DE LA COLUMNA DORSAL A TRAVES DE LA RESPIRACION

INSPIRACION → EXTENSION → FACETAS APROXIMADAS

ESPIRACION → FLEXION → FACETAS SEPARADAS

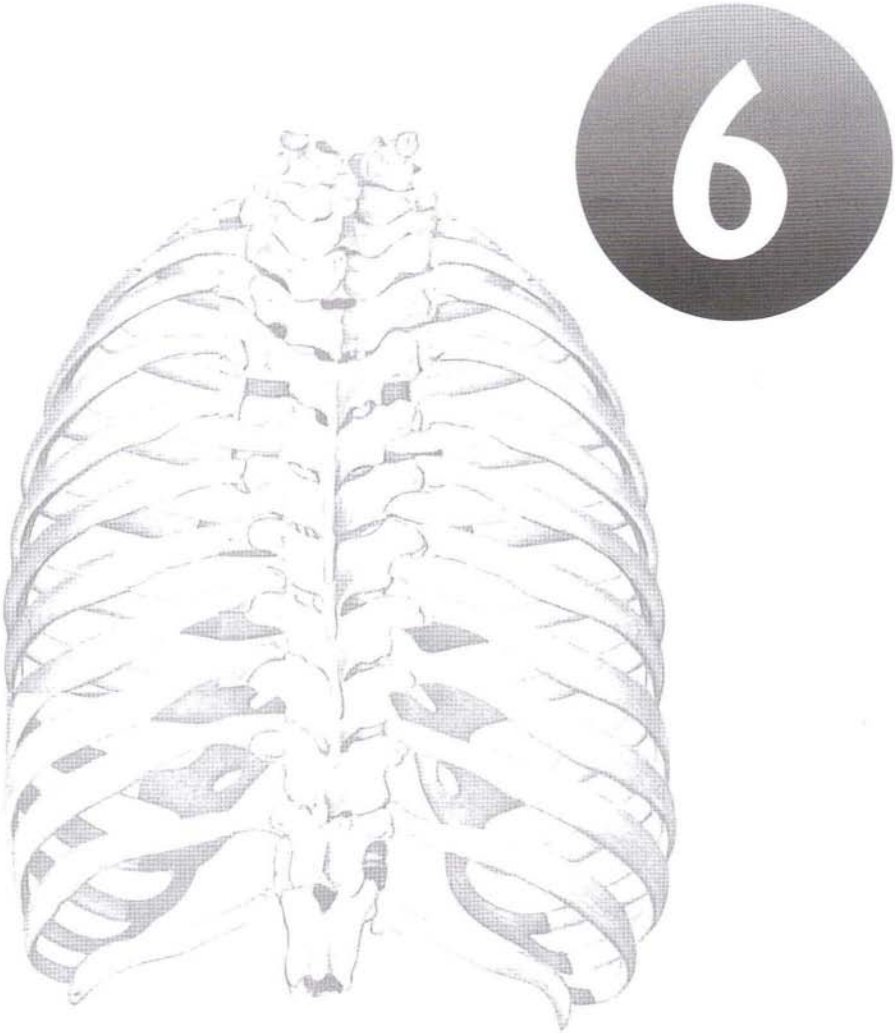

6

DIAGNOSTICO DORSAL

TESTS DIAGNOSTICOS DE LOCALIZACION DE LA LESION

Se realizan en primer lugar para valorar el nivel articular afectado, donde se manifiesta el dolor.

PINZADO RODADO

Se realiza formando un pellizco con el pulgar y los otros cuatro dedos de cada mano, deslizándolo en sentido ascendente sobre la columna. y/o descendente

Este test nos informa de las zonas de infiltración en el nivel dorsal, así como del sufrimiento articular.

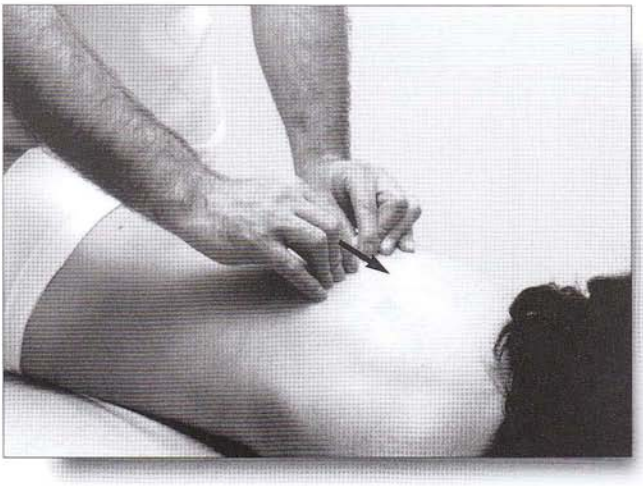

FRICCION PULPOPULGAR EN EL CANAL PARAVERTEBRAL

Paciente en prono. El terapeuta al lado de la camilla coloca ambos pulgares en el canal paravertebral, presionando contra las espinosas y recorriendo sus bordes de D12 a D1. Cuando existe un bloqueo en rotación, el dedo se desplaza hacia afuera de la línea central. Este test nos informa de la localización de la lesión, en la zona que se manifiesta dolorosa y del estado de la musculatura paravertebral.

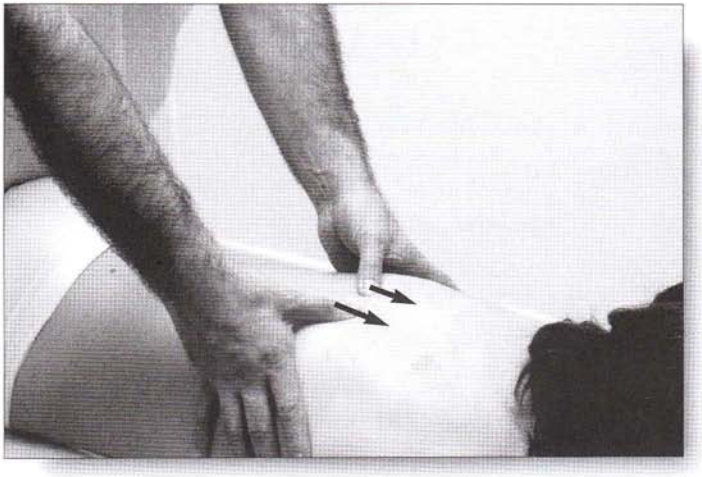

VARIANTE

Se realiza igual que la anterior pero sólo en un canal paravertebral, presionando lateralmente en sentido ascendente de D12 a D1 con los pulgares superpuestos.

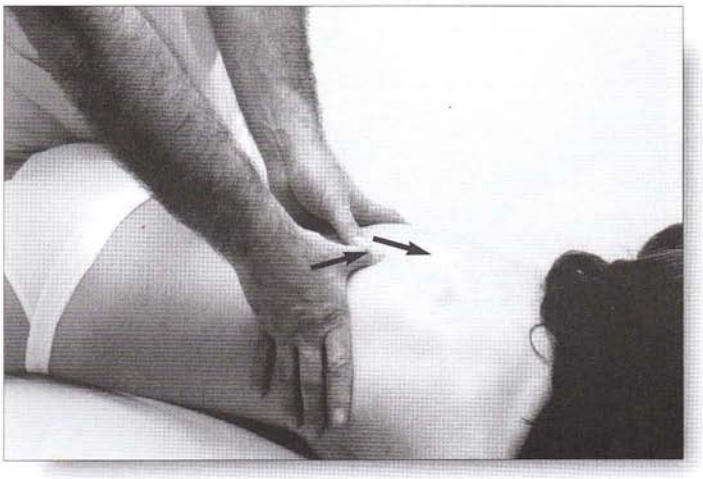

PALPACION VERTEBRAL ESPECIFICA A TRAVES DE LAS ESPINOSAS

Estos tests se utilizarán como complemento a los de movilidad articular.

PRESION DIRECTA SOBRE ESPINOSAS

Paciente en prono. El terapeuta al lado de la camilla, presiona sobre la apófisis espinosa con ambos pulgares superpuestos, comprobando si existe sufrimiento articular en la unidad funcional a valorar.

La rigidez indica Flex vert

PRESION LATERAL

Paciente en prono. El terapeuta al lado de la camilla, presiona lateralmente sobre la espinosa con los pulgares superpuestos, comprobando en qué lado se manifiesta el dolor. Si el dolor aparece a la presión lateral derecha, se supone una lesión en rotación izquierda y viceversa.

uno d los pulgares puede fijar la espin. inf. y comparar la mov.

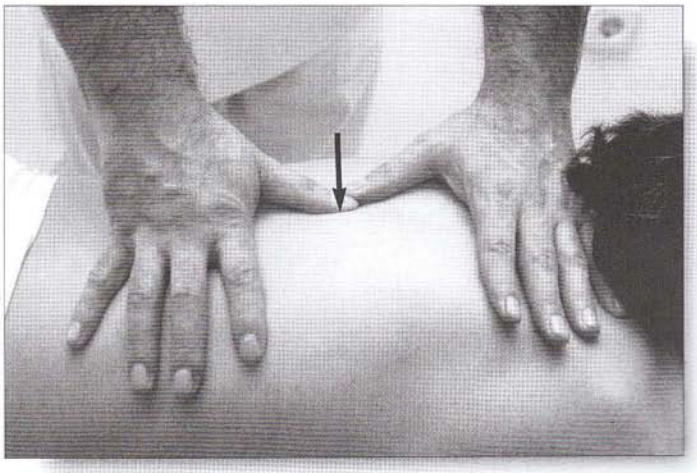

PRESION DE LA ESPINOSA EN SENTIDO ASCENDENTE Y DESCENDENTE

Se realiza con ambos pulgares superpuestos sobre la espinosa en sentido ascendente y descendente. Si aparece dolor a la presión descendente: lesión en flexión y al contrario en extensión.

Valorar movilidad

SENTIDO ASCENDENTE

SENTIDO DESCENDENTE

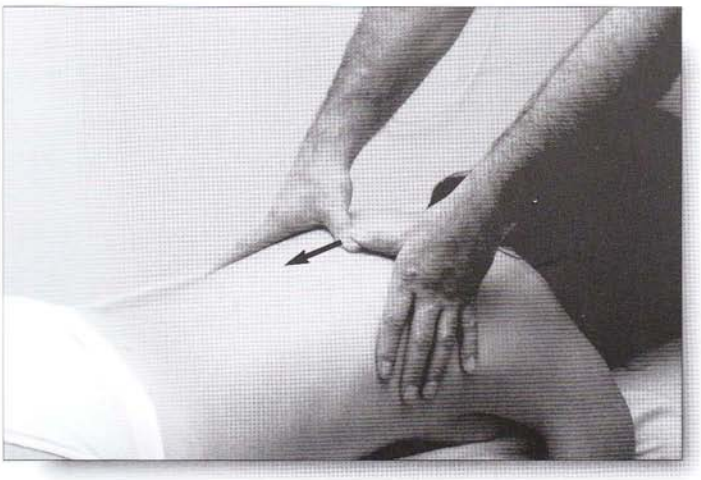

PALPACION DEL LIGAMENTO INTERESPINOSO

Se realiza presionando con el pulpejo del dedo corazón sobre el ligamento, comprobando la tensión y el dolor del mismo. L Interespinoso

TESTS DIAGNOSTICOS DE LA COLUMNA DORSAL A TRAVES DE LAS TRANSVERSAS

Se realizan después de la localización del sufrimiento articular por los tests anteriores, para averiguar el esquema de lesión.

PALPACION ESTATICA DE LA COLUMNA DORSAL ALTA DE D1 A D4

FLEXION

Paciente sentado a caballo sobre la camilla. El terapeuta detrás de él, le pide que mantenga la flexión cervical y va palpando las apófisis transversas, comprobando si alguna de ellas se encuentra posterior. La posteriorización de alguna de ellas nos informa de una lesión en FL ≠ R.



EXTENSION

Se realiza igual que la anterior pero el paciente en extensión cervical. La posteriorización de alguna de las transversas nos informa de una lesión en EL = R.

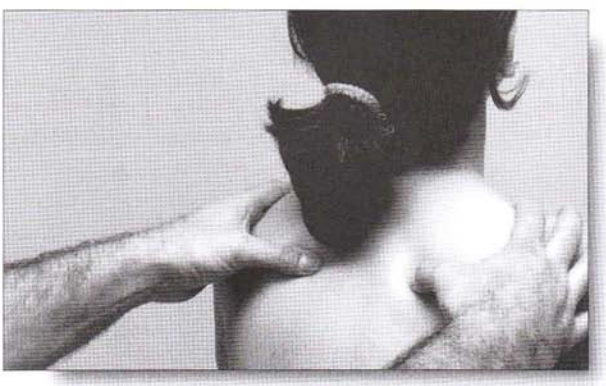

TEST DE MOVILIDAD DORSAL POR APOFISIS TRANSVERSAS DE D1 A D4

FLEXION

Paciente en sedestación. El terapeuta detrás de él, coloca ambos pulgares sobre las transversas y le pide al paciente que realice una flexión cervical y lateralice el cuello hacia los lados mientras seguimos el comportamiento de las transversas. Si comprobamos que en uno de los lados se posterioriza más nos confirma la lesión en FL ≠ R (contrario a la lateralización).

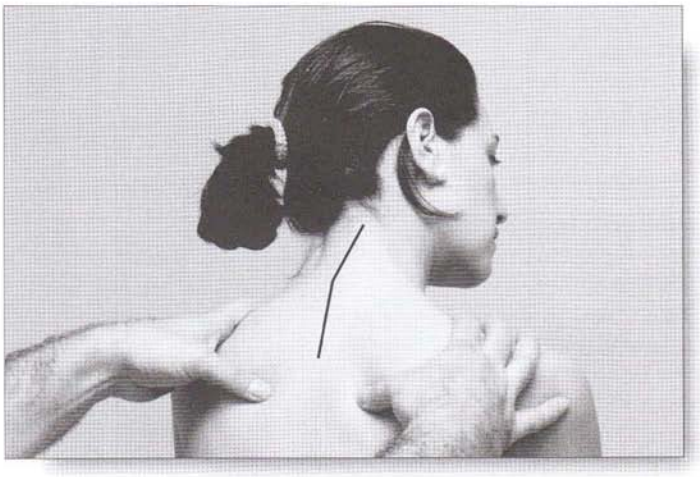

EXTENSION

Se realiza igual que la anterior pero con el cuello en extensión.

VARIANTE POR ESPINOSAS

MOVIMIENTOS MIXTOS EN FL ≠ R

Paciente en sedestación, el terapeuta detrás, atrapa la espinosa con ambos pulgares. En esta posición le pide al paciente que realice una flexión cervical y lateralización contraria a la rotación, comprobando el desplazamiento de la espinosa. Si notamos que hay restricción en uno de los sentidos, nos confirma la lesión en FL ≠ R.

MOVIMIENTOS MIXTOS EN EL = R

Se realiza igual que la anterior, con la cabeza en extensión y la rotación del mismo lado que la lateralización.

VARIANTE FUNCIONAL A TRAVES DE LA RESPIRACION

Paciente en sedestación. El terapeuta detrás, coloca ambos pulgares sobre las transversas de D1 a D4 y le pide al paciente que respire lenta y profundamente, mientras va siguiendo el comportamiento vertebral con la respiración. Si notamos que en un sentido va peor, se exageran los movimientos en ambos sentidos para confirmar la lesión (inspiración-lateralización y espiración-rotación).

SENTIDO DE LATERALIZACION



SENTIDO DE ROTACION

PALPACION ESTATICA DE LA COLUMNA DORSAL DE D4 A D12

POSICION NEUTRA

Paciente en prono. El terapeuta al lado de la camilla, presiona a ambos lados de las transversas con los pulgares, comprobando si alguna de ellas está más posterior y lateral del mismo lado o del lado contrario, lo que nos daría una lesión de FL ≠ R o EL = R.

FLEXION

Paciente en flexión. El terapeuta al lado de la camilla, presiona con ambos pulgares sobre las transversas, comprobando si alguna de ellas se encuentra más posterior y más alta, lo que nos daría una lesión en FL ≠ R.

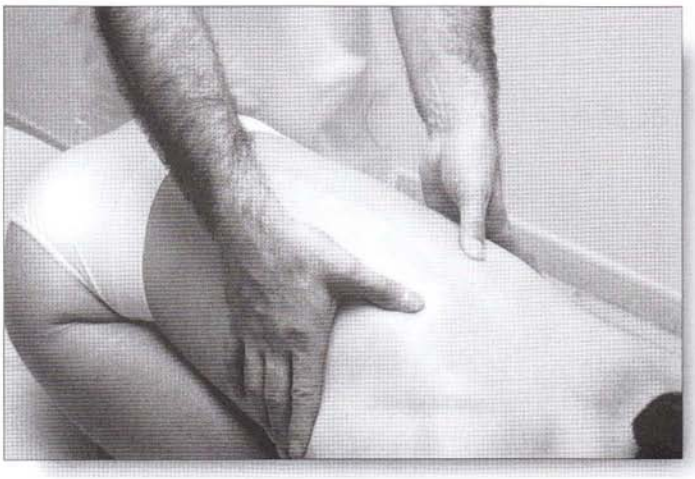

EXTENSION

Paciente en prono con los codos apoyados sobre la camilla y la cabeza descansando sobre las manos. El terapeuta al lado de la camilla comprueba la posición de las transversas como en los tests anteriores. Si encontramos alguna transversa posteriorizada y más baja nos daría una lesión de EL = R.

Tambien en Bipedestación

TEST DE MOVILIDAD DORSAL POR APOFISIS TRANSVERSAS DE D4 A D12

TEST EN F.L.R.

Paciente sentado con la columna en flexión. El terapeuta detrás de él con los pulgares en las transversas, le pide que lateralice el tronco hacia uno y otro lado, siguiendo el comportamiento. Si comprobamos que del lado de la convexidad no se posterioriza de una de las partes, nos confirma la lesión en FL ≠ R.

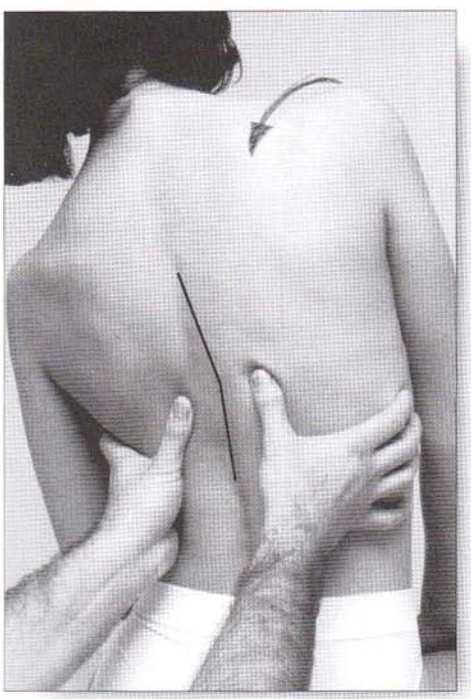

TEST EN E.L.R.

Paciente sentado con la columna en extensión. El terapeuta detrás de él con los pulgares en las transversas, le pide que lateralice el tronco hacia uno y otro lado, siguiendo el comportamiento. Si comprobamos que del lado de la concavidad la transversa se posterioriza menos o no se posterioriza nos confirma la lesión en EL = R.

TEST DE MOVILIDAD RESPIRATORIA A TRAVES DE LAS TRANSVERSAS

EN PRONO

El terapeuta al lado, coloca ambos pulgares sobre las transversas y sigue el comportamiento a través de la respiración forzada del paciente. Si se comprueba que en un sentido hay restricción se exagera el movimiento (inspiración ⟶ lateralización, espiración ⟶ rotación) para confirmar la lesión.

SENTIDO DE LATERALIZACION

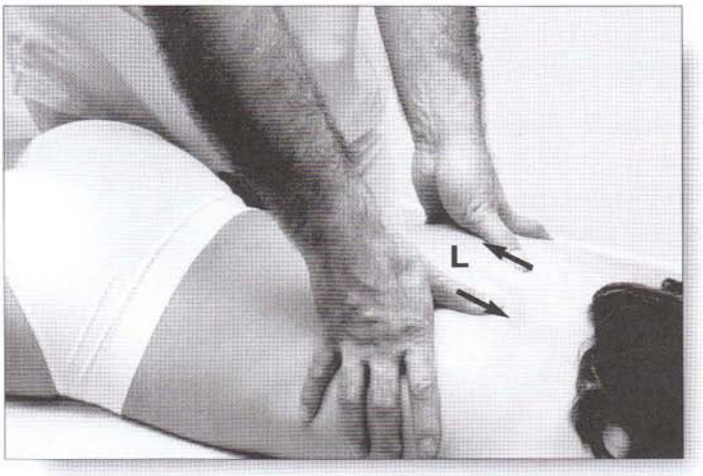

SENTIDO DE ROTACION

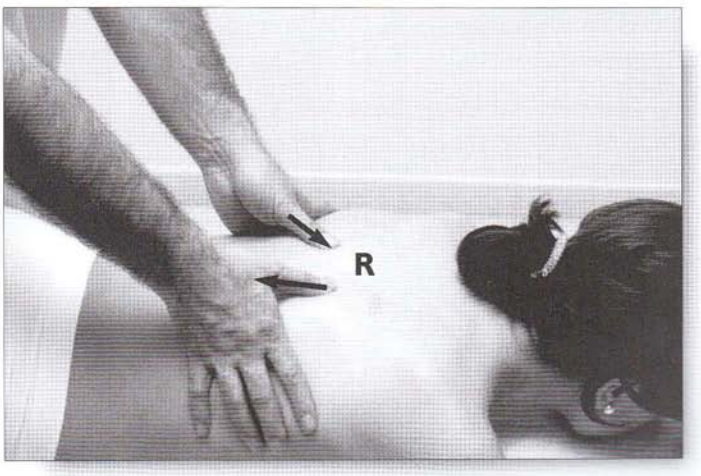

VARIANTE EN SEDESTACION

Paciente sentado en la camilla. El terapeuta detrás, coloca ambos pulgares en las transversas y le pide al paciente que suba y baje los hombros siguiendo el comportamiento vertebral, si comprobamos que hay diferencia de altura en los pulgares al subir o bajar, exageraremos el movimiento en lateralización, pidiéndole al paciente que suba un hombro y baje el otro. Teniendo el esquema de lateralización, se le pide que realice la rotación en ambos sentidos, comprobando en qué sentido va mejor, si en FL ≠ R o EL = R.

Es conveniente pedir opinión al paciente de dónde nota el movimiento más facilitado o restringido, para corroborar lo que está sintiendo el terapeuta.

Acompañado de respiración

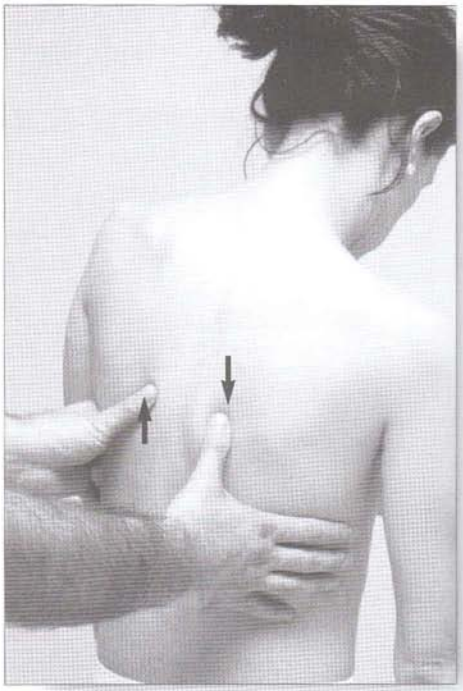

FASE DE FLEXION

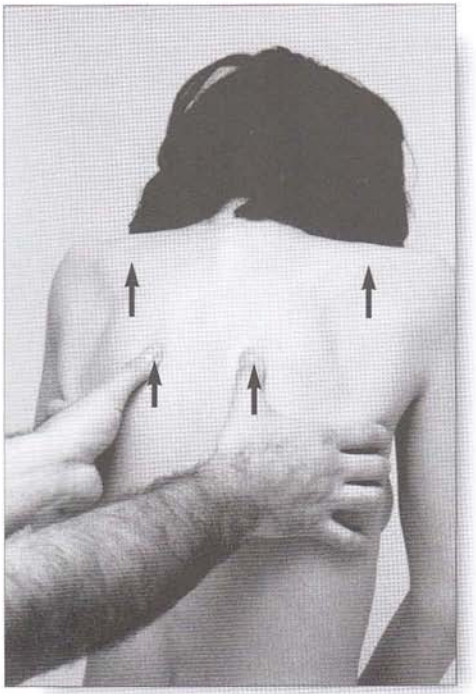

Nota: *en las lesiones simples en flexión y extensión las técnicas de diagnóstico son las mismas que para las mixtas, descartando el componente de rotación y lateralización, siendo el dolor a la palpación bilateral.*

FASE DE EXTENSION

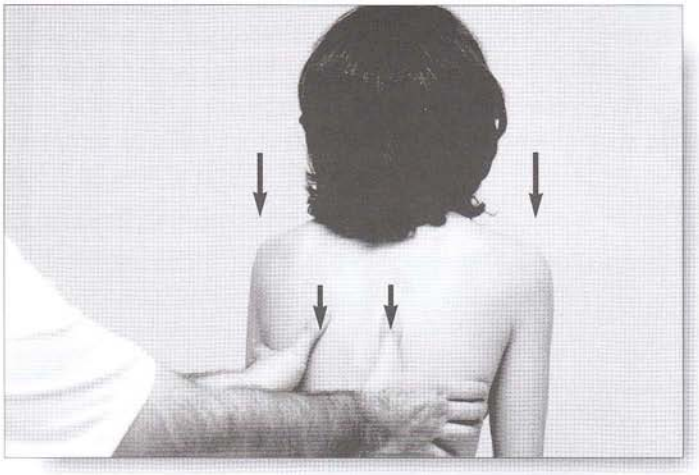

MOVIMIENTO DE F.L. ≠ R. DCHA.

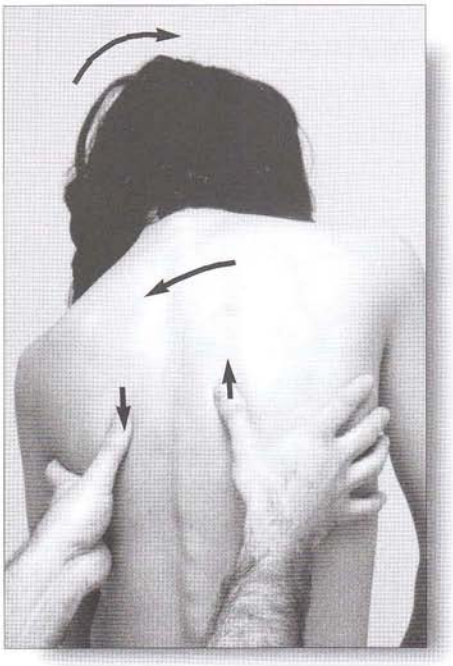

MOVIMIENTO DE E.L. = R. IZDA.

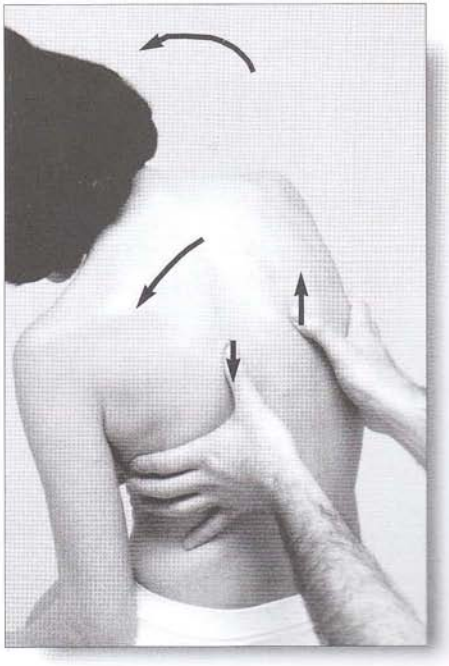

TEST DE BALLESTEO DE LA COLUMNA DORSAL

Se realiza situando los pulgares a ambos lados de las transversas, efectuando movimientos de presión anterior, ascendente y descendente, de forma contrariada, localizando zonas de restricción. Sirve como diagnóstico diferencial y como alternativa a pacientes a los que no se les puede realizar los tests de sufrimiento articular.

EJEMOLO DE LATERALIZACION IZQUIERDA

EJEMPLO DE LATERALIZACION DERECHA

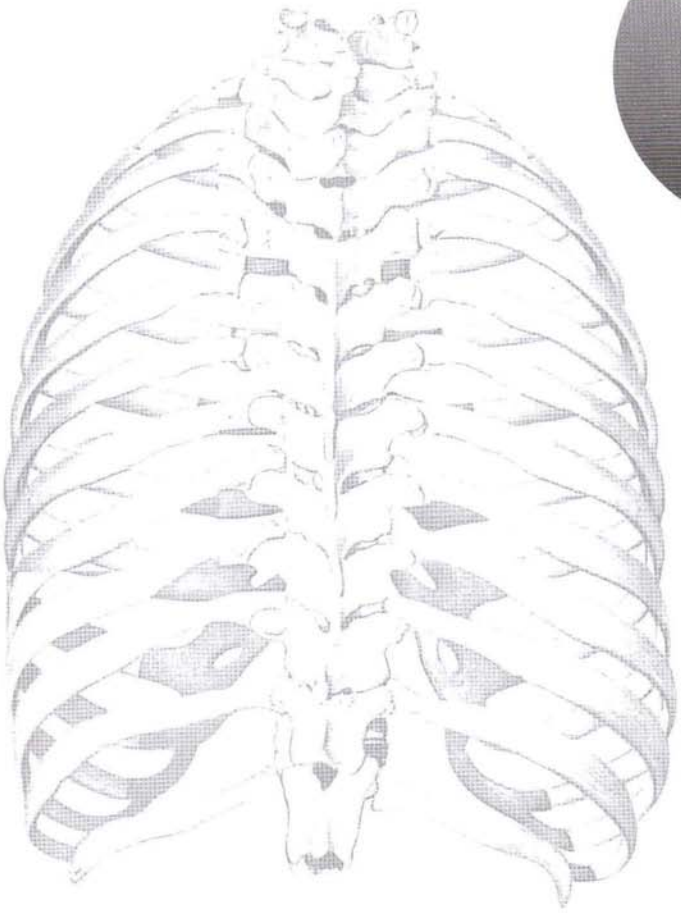

6.1

DIAGNOSTICO GLOBAL INESPECIFICO DE LA COLUMNA DORSAL

DIAGNOSTICO GLOBAL INESPECIFICO DE LA COLUMNA DORSAL

En pacientes en los que no se puede hacer un diagnóstico específico de la lesión osteopática, se realizan pruebas de movilidad global:

Se efectúan realizando todos los movimientos del tronco (flexión, extensión, rotación y lateralización) de forma activa, viendo el movimiento restringido y marcándolo en el esquema que a continuación se reproduce.

Ejemplo de una restricción en lateralización derecha y restricción severa en rotación izquierda (esquema de lesión contrario).

EJEMPLO GRAFICO DE EVALUACION DE LA AMPLITUD ARTICULAR

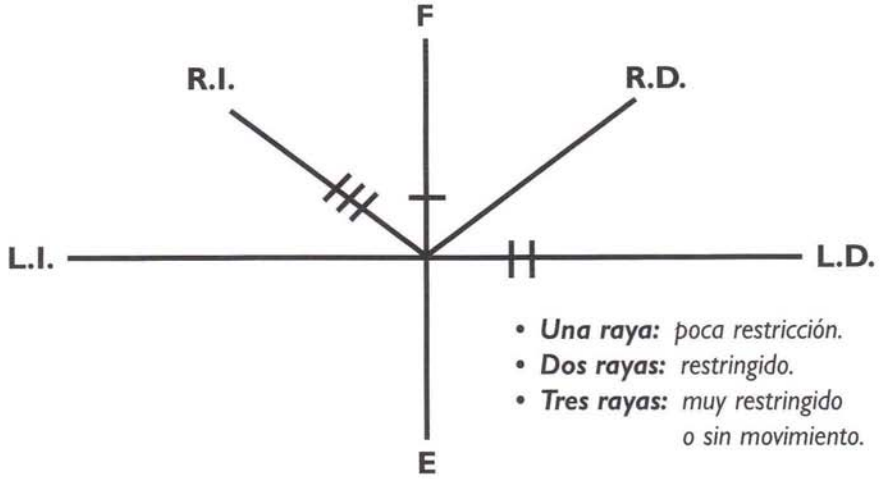

- ***Una raya:*** *poca restricción.*
- ***Dos rayas:*** *restringido.*
- ***Tres rayas:*** *muy restringido o sin movimiento.*

Nota: *se marca siempre el esquema de restricción.*

Una vez efectuado el movimiento activo se realiza el pasivo y el resistido para diferenciar en el esquema de lesión, si los topes articulares son los mismos y si existe dolor en el recorrido articular.

Nota: *el diagnóstico inespecífico de la columna dorsal es el mismo que el del apartado de la columna lumbar.*

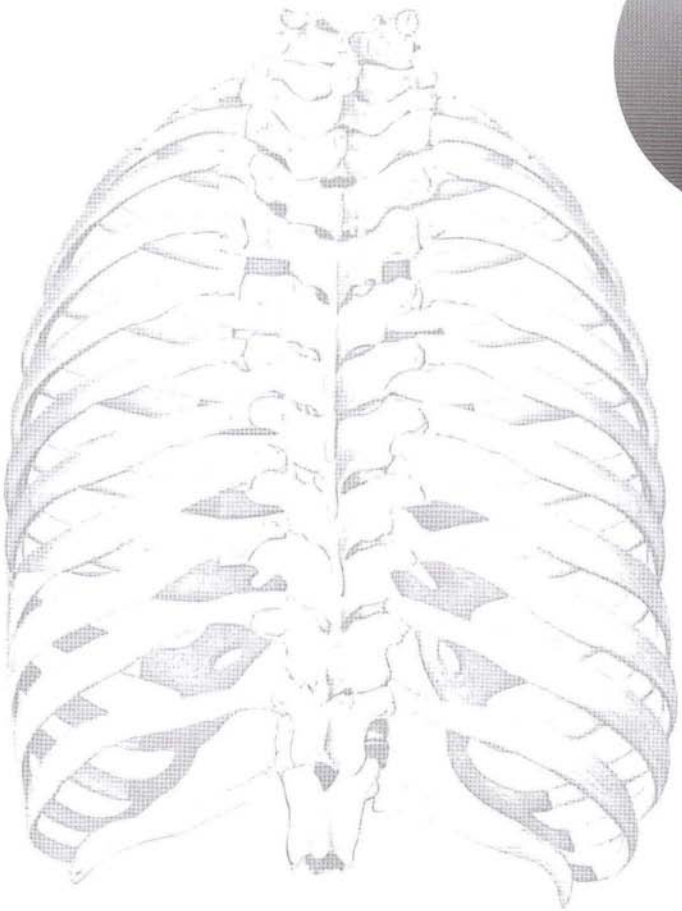

7

DIAGNOSTICO Y TRATAMIENTO DE LA CINTURA ESCAPULAR

DIAGNOSTICO Y TRATAMIENTO DE LA ~~COLUMNA LUMBAR~~ CINTURA ESCAPULAR

La cintura escapular es la zona de compensación de la columna cervical, dorsal y hombros al igual que su homóloga inferior (cintura pélvica) lo es de la columna lumbar, articulaciones sacroiliacas y extremidades inferiores, por lo que previamente se efectuará el diagnóstico y corrección de este sistema de compensación.

DIAGNOSTICO POR AMPLITUD DE MOVIMIENTOS

Nos ayudan a valorar la pérdida de grados de movilidad de la articulación del hombro y poder seleccionar los músculos afectados y su relación con las zonas en lesión (columna dorsal, cervical y hombro).

TEST DE ACORTAMIENTO DE LOS ROTADORES INTERNOS Y ADUCTORES

Se pide al paciente que trate de tocar la base del cuello con ambas manos; si comprobamos que con uno de los dos brazos no puede realizarlo nos confirma la lesión por acortamiento de los músculos contrarios a la función.

R. INTERNOS

- Pectoral mayor
- Deltoides (parte clavicular)
- Subescapular
- Dorsal ancho
- Redondo mayor

ADUCTORES

- Subescapular
- Pectoral mayor
- Coracobraquial
- Redondo mayor
- Dorsal ancho
- Serrato mayor
- Trapecio
- Triceps

TEST DE ACORTAMIENTO DE LOS ROTADORES EXTERNOS Y ABDUCTORES

Se pide al paciente que trate de tocar con la punta de los dedos de una mano el vértice de la escápula contraria, si no puede realizarlo nos confirma el esquema de lesión.

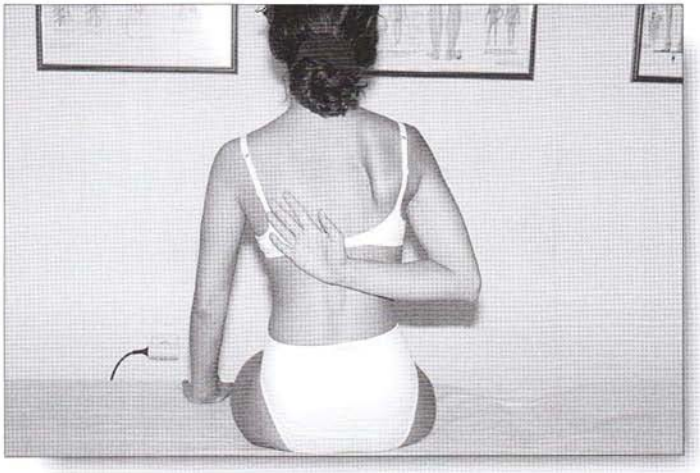

R. EXTERNOS

- Redondo mayor
- Infraespinoso
- Deltoides (parte acromial)

ADUCTORES

- Deltoides
- Supraespinoso
- Trapecio
- Serrato mayor

TEST DE ACORTAMIENTO DE LOS ADUCTORES

Se pide al paciente que suba los brazos lateralmente hasta los 120° y después que efectúe una rotación externa para liberar el acromion de la escápula y siga subiendo hasta la vertical. Si con alguno de los brazos no puede realizarlo, nos confirma la lesión.

ACORTAMIENTO HASTA LOS 120°

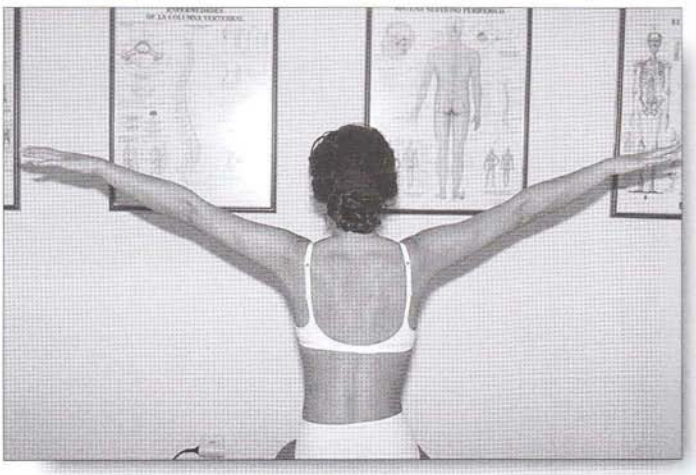

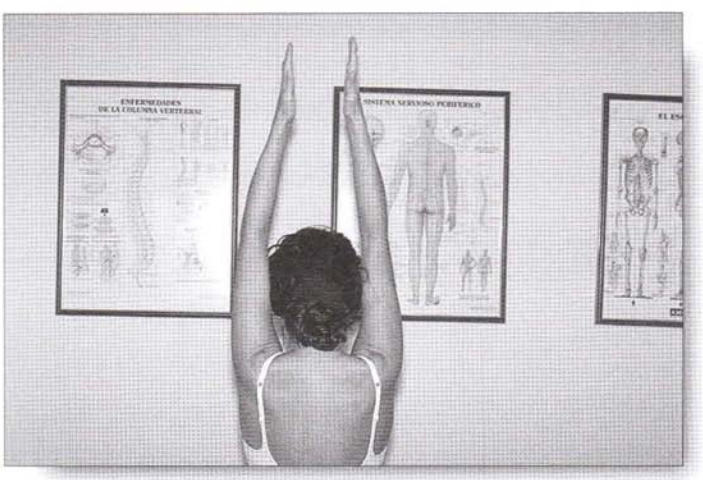

ACORTAMIENTO HASTA LA VERTICAL

ADUCTORES

- Pectoral mayor
- Subescapular
- Redondo mayor
- Coracobraquial
- Triceps (porción larga)
- Dorsal ancho

TEST DE ACORTAMIENTO DE LOS ABDUCTORES

Se pide al paciente que realice un movimiento de aproximación del brazo sobre el eje del cuerpo (el brazo se debe mantener pegado al cuerpo); si el paciente no tiene acortados los músculos abductores podrá realizarlo hasta los 45°.

ABDUCTORES

- Deltoides
- Supraespinoso
- Trapecio
- Serrato Mayor

TEST DE ACORTAMIENTO DE LOS EXTENSORES

Se pide al paciente que realice una flexión de brazo; si el paciente no puede realizar el movimiento hasta los 140° nos confirma el acortamiento.

EXTENSORES

- Deltoides
- Infraespino
- Redondo menor
- Redondo mayor
- Dorsal ancho
- Trapecio
- Romboides

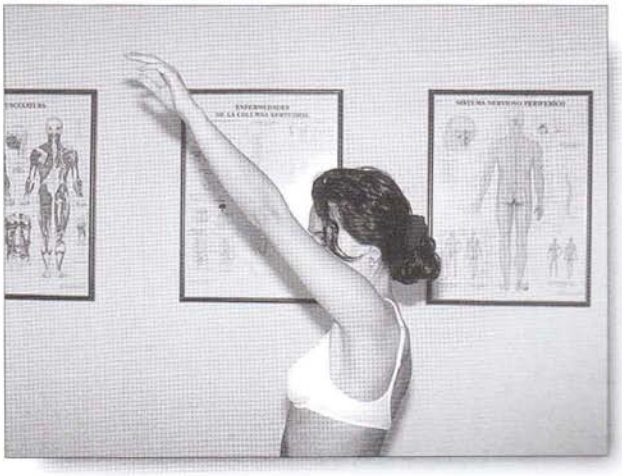

TEST DE ACORTAMIENTO DE LOS FLEXORES

Se pide al paciente que efectúe una extensión de brazo; si el paciente no puede realizarlo hasta los 45° nos confirma el esquema de lesión.

FLEXORES

- Deltoides
- Pectoral mayor
- Coracobraquial
- Biceps braquial
- Serrato mayor
- Trapecio

TEST DE ACORTAMIENTO DE LOS ROTADORES INTERNOS A 90°

Paciente en decúbito supino. El terapeuta al lado, sitúa el brazo de éste a 90° inmovilizando el codo con una mano, mientras con la otra atrapa la muñeca, realizando una rotación externa; si no llega a los 90° nos confirma el acortamiento.

ROT. INTERNOS

- Pectoral mayor
- Deltoides (parte clavicular)
- Subescapular
- Dorsal ancho
- Redondo mayor

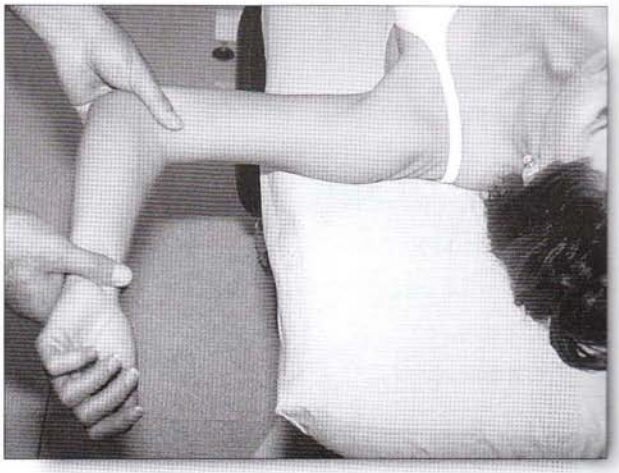

TEST DE ACORTAMIENTO DE LOS ROTADORES EXTERNOS A 90°

Se realiza igual que el anterior pero en movimientos contrarios.

ROT. EXTERNOS

- Redondo menor
- Infraespinoso
- Deltoides (parte acromial)

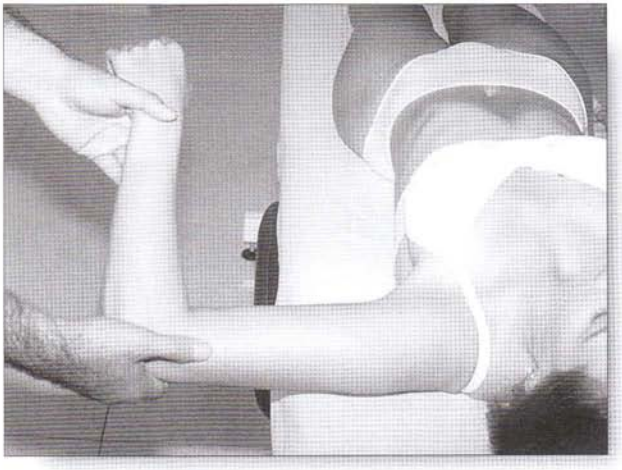

Nota: *todos los tests se realizan bilateralmente.*

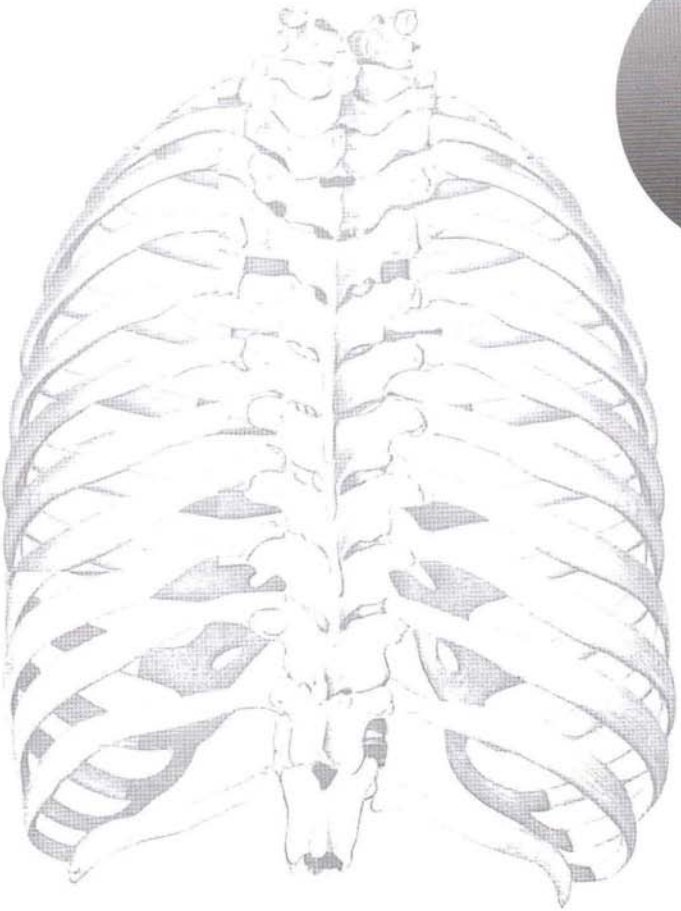

8

PRUEBAS FUNCIONALES DE LOS MUSCULOS DEL CINTURON ESCAPULAR

PRUEBAS FUNCIONALES DE LOS MUSCULOS DEL CINTURON ESCAPULAR

Se efectúan después de la valoración de acortamientos para confirmar el esquema de lesión de los músculos afectados y diferenciar el problema local o reflejo.

DELTOIDES

FIBRAS ANTERIORES

Paciente sentado o de pie con el brazo en flexión a 90°. El terapeuta al lado, con una mano inmoviliza el hombro y con la otra, atrapando la muñeca, le pide a éste que realice una flexión resistida; si el músculo está doloroso o notamos pérdida de fuerza en un lado nos confirma la lesión.

FIBRAS MEDIAS Y ANTERIORES

Se realiza igual que el anterior pero con el brazo en abducción a 90°.

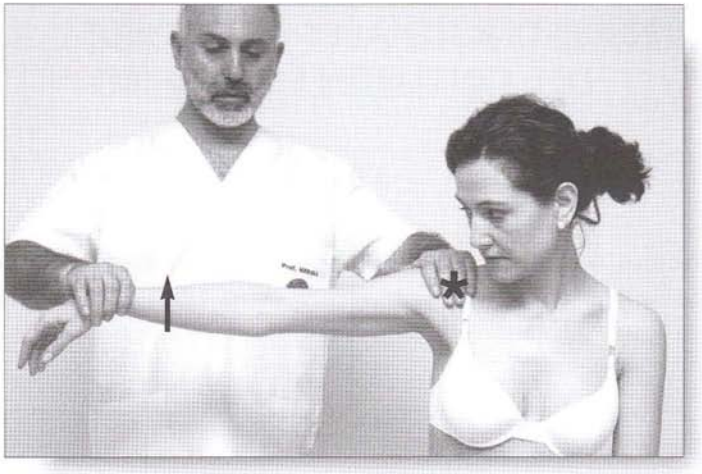

FIBRAS POSTERIORES

Paciente en decúbito prono con el brazo en abducción y rotación externa. El terapeuta al lado, con una mano sujeta el hombro y con la otra, atrapando la parte distal del húmero le pide al paciente que realice un movimiento de elevación contra resistencia.

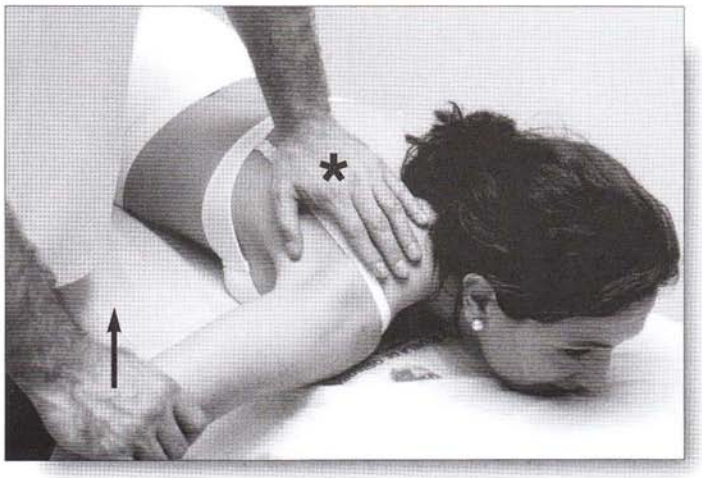

PECTORAL MAYOR

FIBRAS ESTERNALES

Paciente sentado con el brazo en flexión a 90°. El terapeuta al lado, con una mano sujeta el hombro y con la otra en la muñeca le pide que realice un movimiento oblicuo en dirección a la E.I.A.S. contraria, contra resistencia.

FIBRAS CLAVICULARES

Igual que el anterior pero en dirección a la oreja contraria.



PECTORAL MENOR

Paciente en supino. El terapeuta del mismo lado o al lado contrario, inmoviliza el hombro con una mano y le pide al paciente que presione hacia delante contra resistencia.

SUPRAESPINOSO

Paciente de pie o sentado con el brazo en ligera flexión. El terapeuta al lado, con una mano inmoviliza el hombro y con la otra atrapa el antebrazo resistiendo el movimiento de abducción.

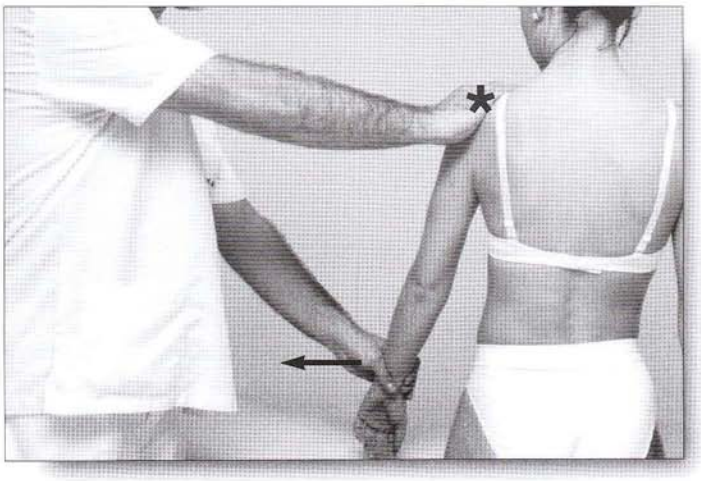

INFRAESPINOSO

Paciente en sedestación o bipedestación con el brazo en abducción y flexión de codo a 90° y rotación externa. El terapeuta al lado, sujeta el codo con una mano y con la otra coge la muñeca, resistiendo el movimiento de rotación externa.

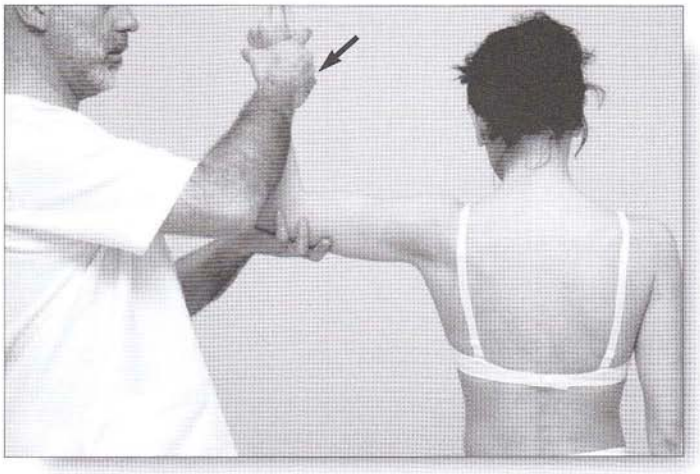

REDONDO MENOR

Paciente con el brazo en abducción de 70°, codo flexionado y rotación externa. El terapeuta al lado, con una mano sujeta el codo y con la otra atrapando la muñeca, le pide que efectúe una rotación externa contra resistencia.

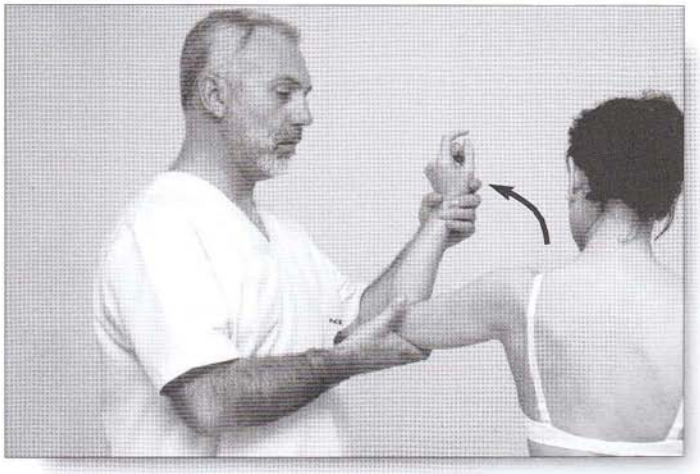

REDONDO MAYOR

Paciente en bipedestación con el dorso de la mano apoyado en la zona lumbar. El terapeuta al lado, inmoviliza el hombro con una mano y con la otra en el codo le pide que lo posteriorice contra resistencia.

SUBESCAPULAR

Paciente con el brazo en rotación interna, flexión de codo y hombro a 90°. El terapeuta al lado, con una mano inmoviliza el codo y con el dedo medio y pulgar de la otra atrapando la muñeca, le pide que efectúe una rotación interna contra resistencia.

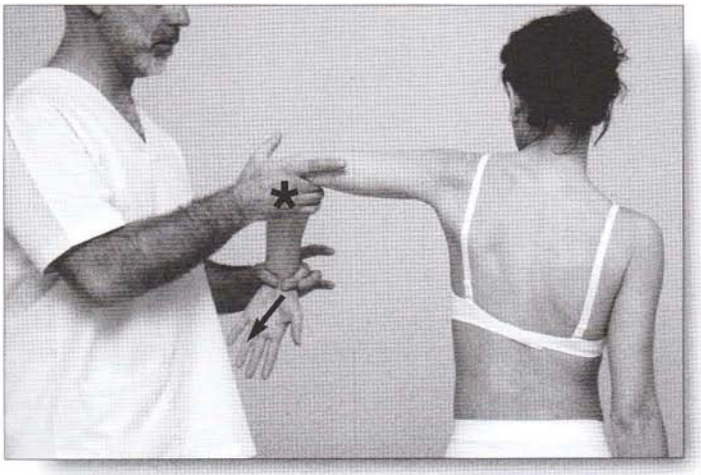

ROMBOIDES

Paciente con el brazo en rotación interna, codo flexionado a 90° y el antebrazo apoyado en la espalda. El terapeuta al lado, con una mano inmoviliza el hombro y con la otra, apoyada en la mano del paciente, le pide que la posteriorice contra resistencia.

ROMBOIDES Y ANGULAR DEL OMOPLATO

Paciente con el brazo en rotación externa y en flexión máxima de codo. El terapeuta al lado, con una mano inmoviliza el hombro y con la otra atrapa el codo, pidiendo al paciente que aproxime el brazo al cuerpo contra resistencia.

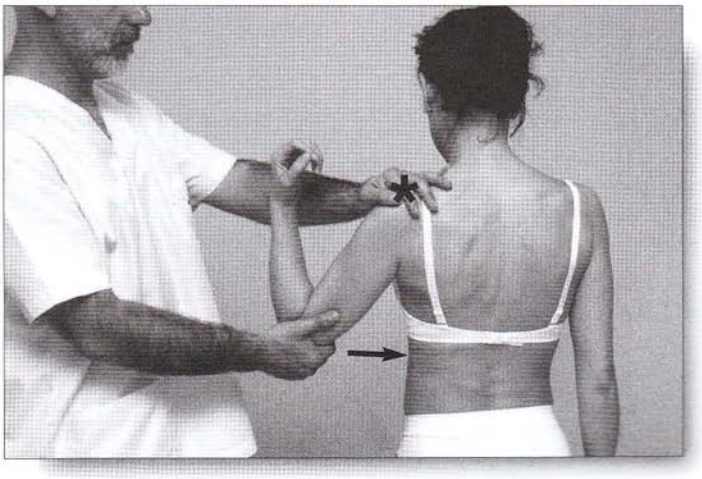

TRAPECIO

FIBRAS SUPERIORES

El terapeuta al lado del paciente, sitúa una mano en el hombro y la otra en el lateral de la cabeza del músculo a testar. En esta posición le pide que suba el hombro y lateralice del mismo lado la cabeza contra resistencia.

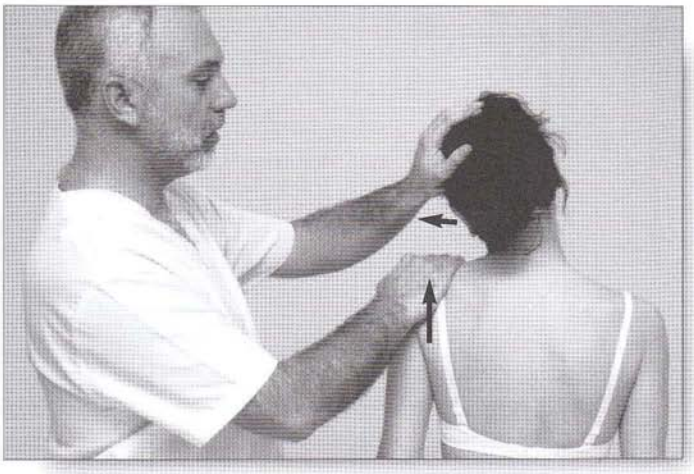

FIBRAS MEDIAS

Paciente en decúbito prono con el brazo en abducción de 90° y rotación externa. El terapeuta al lado, con una mano sujeta el hombro y con la otra coge la muñeca y le pide al paciente que realice un movimiento posterior contra resistencia.

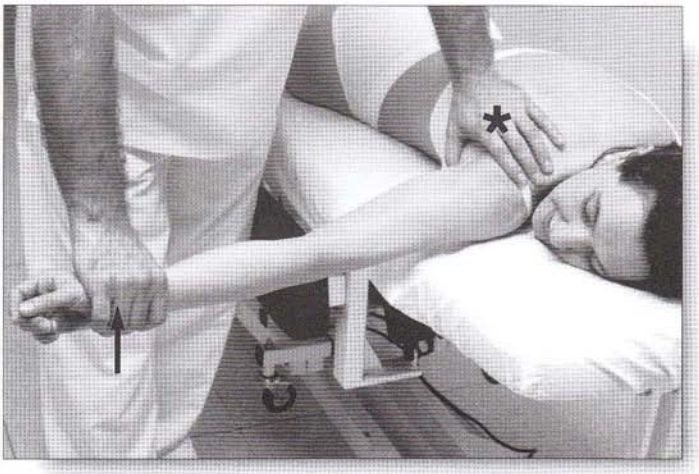

FIBRAS INFERIORES

Igual que el anterior pero con el brazo en abducción de 140°.

SERRATOS

Paciente sentado con el brazo en flexión de 120°. El terapeuta al lado, con una mano atrapa el brazo a la altura de la muñeca y le pide que aumente la flexión contra resistencia, mientras con la otra mano en los serratos y el borde externo de la escápula comprueba la tensión y el desplazamiento de la escápula.

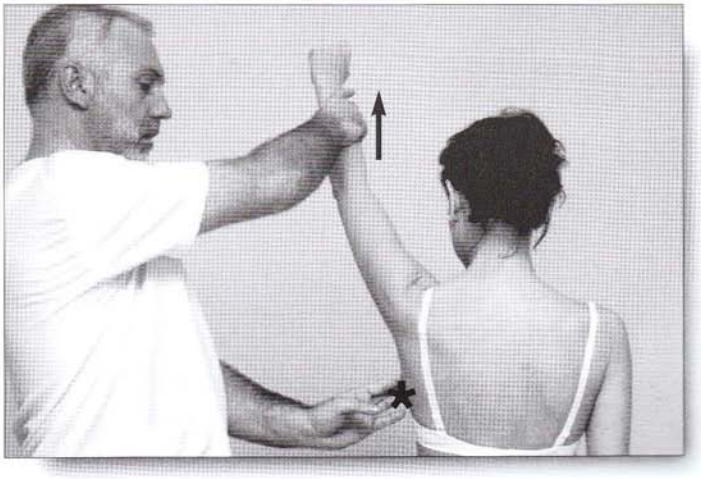

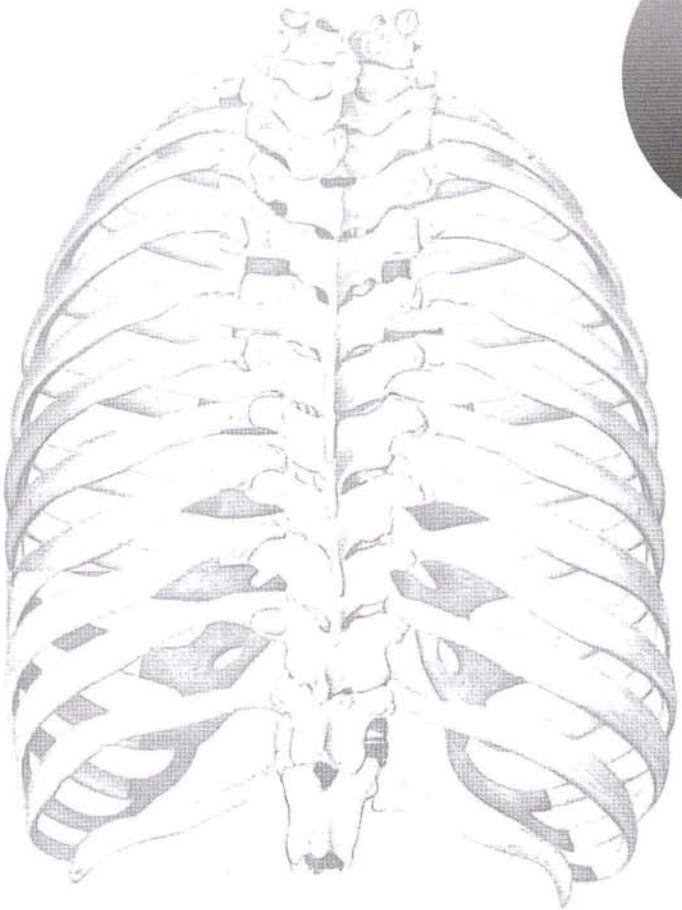

9

TECNICAS DE NORMALIZACION DE LA CINTURA ESCAPULAR

TECNICAS DE NORMALIZACION DE LA CINTURA ESCAPULAR

Son técnicas de facilitación neuromuscular propioceptiva (miotensivas con elongación o inhibición) que nos ayudan a absorber la tensión de la musculatura de la cintura escapular relajando la palanca y articulación afectada.

ROTADORES EXTERNOS

Paciente en supino con el brazo en flexión. El terapeuta al lado contrario, atrapa con una mano la zona distal del húmero y con la otra inmoviliza la escápula a la camilla. En esta posición le pide que realice una flexión resistida y en la fase de espiración (relajación) va ganando grados de movilidad articular.

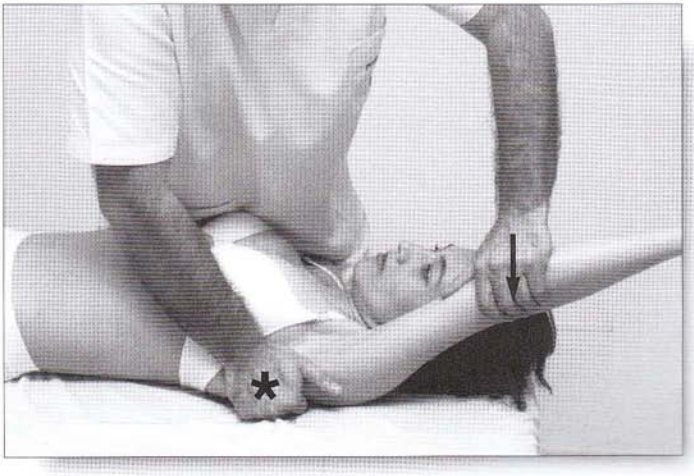

VARIANTE EN SEDESTACION

Paciente sentado con el brazo en flexión. El terapeuta al lado contrario, inmoviliza la escápula con una mano en su borde lateral externo y con la otra atrapa el codo movilizando el brazo en abducción de forma miotensiva, previa puesta en tensión en la fase de espiración.

PECTORAL MAYOR

Paciente en supino. El terapeuta del lado de la lesión, inmoviliza la zona costal superior con una mano, mientras con la otra atrapa el antebrazo situándolo en ligera rotación externa y abducción hasta la puesta en tensión; en esta posición realiza una presión hacia abajo previo fatigamiento muscular en la fase de espiración. Repetir varias veces.

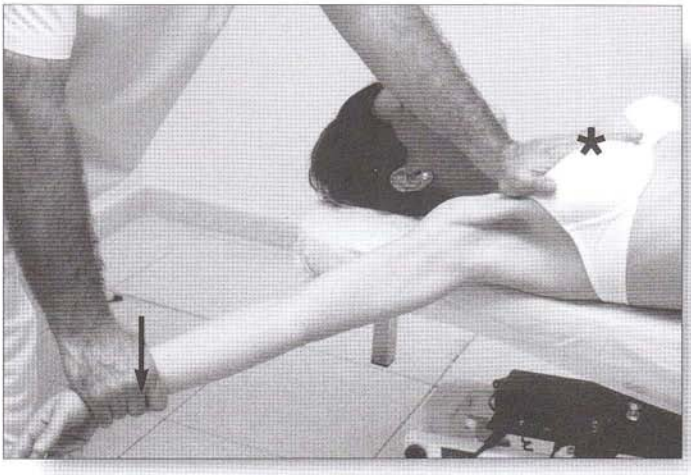

VARIANTE

Paciente en supino con la mano en la nuca. El terapeuta al lado, sitúa una mano en el pectoral (por debajo de la clavícula) y la otra en el codo. En esta posición el paciente empuja con el codo y el terapeuta va elongando en la fase de espiración previa resistencia muscular.

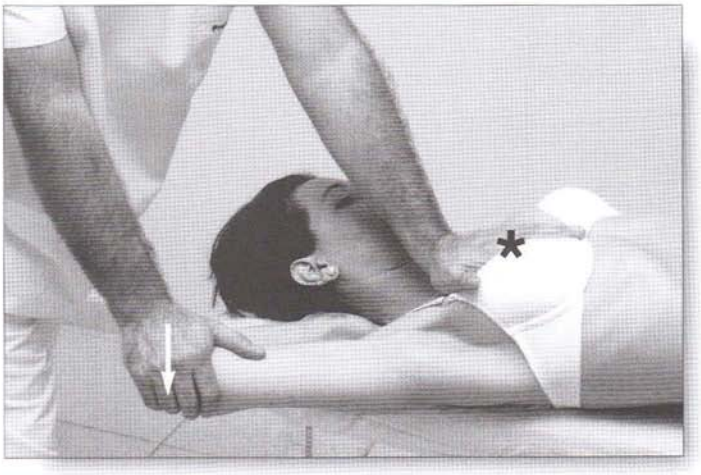

VARIANTE EN PRONO

Paciente en decúbito prono con la mano a la altura de la cabeza. El terapeuta al lado, inmoviliza el hombro con una mano y con la otra en el codo, le pide al paciente que lo anteriorice y va ganando grados de movilidad en el movimiento contrario, previa resistencia muscular en la fase de espiración.

PECTORAL MENOR

Paciente en supino. El terapeuta al lado, fija la parrilla costal por debajo de la clavícula con una mano y con la otra en la cabeza humeral le pide al paciente que anteriorice el hombro, presionando hacia abajo en la fase de espiración, previa resistencia muscular.

TRAPECIO

FIBRAS SUPERIORES Y ANGULAR DEL OMOPLATO

Paciente en supino. El terapeuta a la cabecera de la camilla, atrapa con una mano la cabeza, dejándola apoyada sobre su cuerpo en ligera rotación contraria, mientras con la otra mano inmoviliza el hombro del mismo lado. En esta posición le pide al paciente que lateralice la cabeza del mismo lado, movilizando en lateralización contraria, previa resistencia muscular en la fase de espiración, ayudado con el peso del cuerpo.

FIBRAS MEDIAS Y ROMBOIDES

Paciente en supino con el brazo en flexión y aducción a 70°. El terapeuta del lado contrario, sitúa una mano en la escápula, colocando las yemas de los dedos en el borde interno; con la otra mano atrapa el brazo (por encima del codo) presionando hacia abajo, al mismo tiempo que tira de la escápula previa resistencia muscular en la fase de espiración.

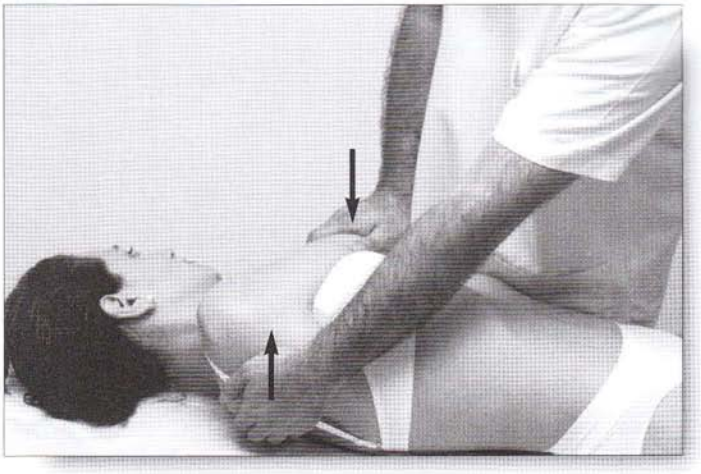

SERRATO

Paciente en decúbito lateral con el brazo en flexión y abducción máxima, el terapeuta frente a él atrapa la escápula en el ángulo inferior con una mano y con la otra el superior, dejando apoyar el cuerpo sobre el brazo. En esta posición, se le pide que realice una aducción contra resistencia y en la fase de relajación se efectúa en primer lugar, una movilización de la escápula en sentido descendente y en segundo lugar, el brazo. en el mismo sentido.

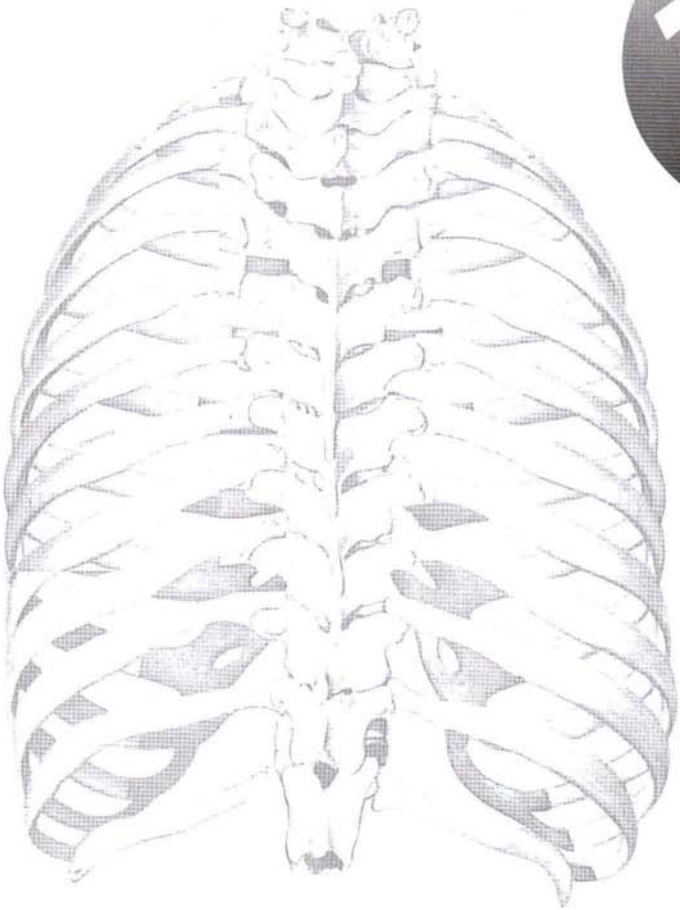

10

AUTOELONGACIONES

AUTOELONGACIONES

Son ejercicios de elasticidad selectiva que se le mandan al paciente para un restablecimiento más rápido y que puedan mantenerse sin que aparezca la lesión por la predisposición postural, laboral o deportiva.

ROTADORES EXTERNOS

Se realiza con el brazo por detrás de la nuca en abducción y rotación externa; con la otra mano atrapando el codo se va movilizando el brazo en aducción de forma miotensiva, fatigando en apnea inspiratoria, en sentido contrario al de corrección y elastificando en el de espiración o de forma pasiva.



ROMBOIDES Y FIBRAS MEDIAS DEL TRAPECIO

Se realiza llevando el brazo hasta la puesta en tensión en aducción y con una mano en el codo realiza la elongación en aducción por aproximación al cuerpo, de forma pasiva o miotensiva.

Nota: *hay que procurar que no se mueva el tronco.*



FIBRAS ALTAS DEL TRAPECIO Y MUSCULATURA DE LA NUCA

Se realiza con las manos entrelazadas en la nuca, llevando la cabeza en flexión hasta la puesta en tensión, elongando en flexión de forma pasiva o miotensiva.

FIBRAS MEDIAS DEL TRAPECIO Y ANGULAR DEL OMOPLATO

Se realiza con la cabeza en rotación de unos 25° aproximadamente, situando la mano en la zona occipito-temporal contraria a la rotación, presionando hacia abajo y en dirección oblicua del lado de la rotación hasta la puesta en tensión, elongando de forma pasiva o miotensiva.

ESTERNOCLEIDO OCCIPITOMASTOIDEO Y ESCALENOS

Se realiza con la cabeza en lateralización hasta la puesta en tensión, elongando de forma pasiva o miotensiva.

FIBRAS INFERIORES DEL TRAPECIO Y MUSCULATURA INTERCOSTAL POSTERIOR

Se realiza con la mano en la nuca y un movimiento mixto de flexión, lateralización y rotación del mismo lado, ayudado por la antepulsión del brazo hasta la puesta en tensión, elongando de forma pasiva y aumentando el movimiento progresivamente.



PECTORAL MAYOR Y MUSCULATURA INTERCOSTAL ANTERIOR

Se realiza con la mano en la nuca, efectuando un movimiento mixto de extensión y lateralización del mismo lado, ayudado de la retropulsión del brazo hasta la puesta en tensión, elongando de forma pasiva y aumentando el movimiento progresivamente.

PECTORAL MAYOR Y MUSCULATURA INTERCOSTAL BILATERAL

Se realiza igual que el anterior, quitando el componente de lateralización y aumentando progresivamente la extensión y retropulsión de los brazos, ayudados por la extensión de la cabeza.



PECTORAL MAYOR Y MENOR, Y SERRATOS

Se realiza con el brazo en abducción (120°) y rotación externa, apoyado en una superficie y efectuando una antepulsión del tronco hasta la puesta en tensión, aumentando progresivamente el movimiento, de forma pasiva.

ELASTIFICACION DE LA MUSCULATURA FLEXORA DEL CUELLO

Se realiza en prono, dejando descansar el mentón sobre una mano con el antebrazo y brazo en flexión apoyado sobre la camilla, situando el brazo y la mano libre sobre la espalda.



VARIANTE UNILATERAL

Igual que la anterior, dejando caer el peso de la cabeza sobre un lado.

Nota: *todas las elongaciones se realizan de forma lenta y progresiva, respetando el dolor agudo.*

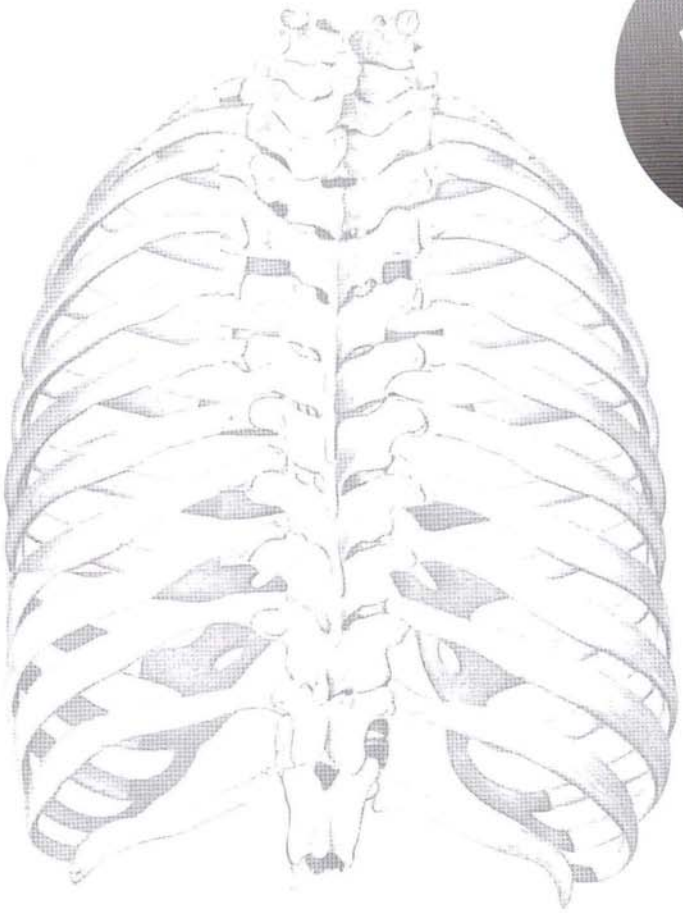

11

TRATAMIENTO DE TEJIDOS BLANDOS

TRATAMIENTO DE TEJIDOS BLANDOS

PRESIONES CONTRARIADAS

Con esta técnica tratamos de elongar la musculatura posterior del tronco y movilizar sus fascias utilizando las eminencias tenar e hipotenar de una mano, desplazando la musculatura hacia afuera, mientras con la otra la impulsamos hacia adentro de forma contrariada.

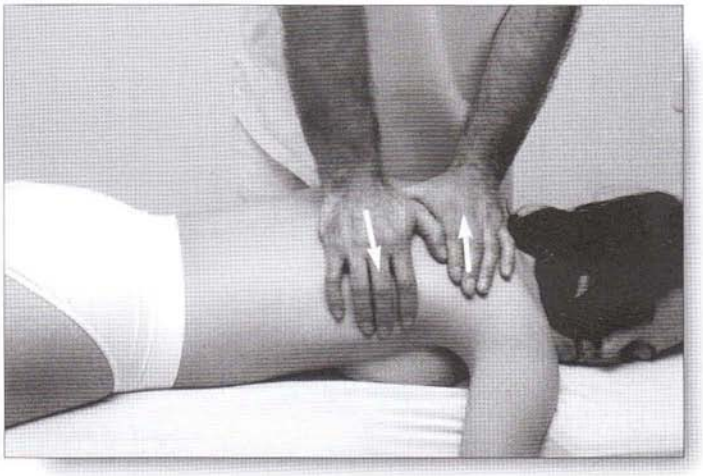

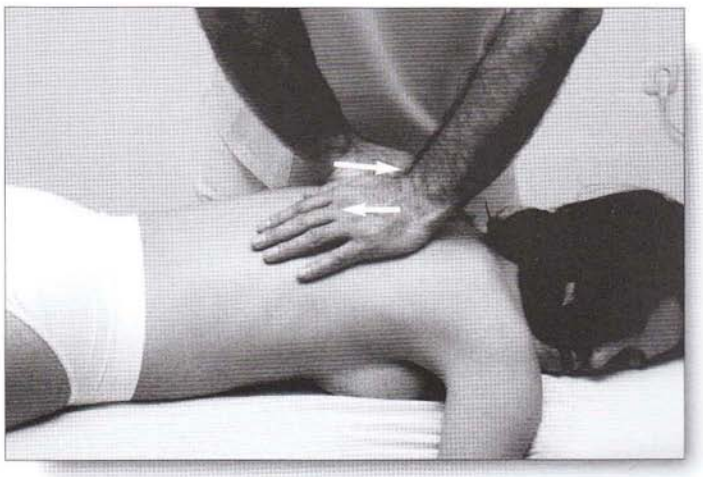

ESTIRAMIENTO LONGITUDINAL POSTERIOR CONTRARIADO

Se suele hacer con respiración, en la fase de espiración, estirando en dirección contrariada todos los tejidos paravertebrales, procurando desplazar las manos sobre la piel lo menos posible.

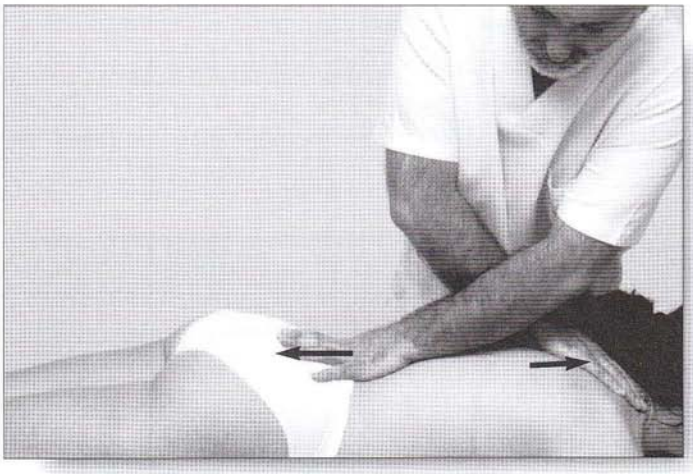

ESTIRAMIENTO Y SEPARACION DE LA MUSCULATURA PARAVERTEBRAL

Se realiza separando hacia los laterales las masas musculares paravertebrales que en esta zona se suelen encontrar más tensas y fibróticas.

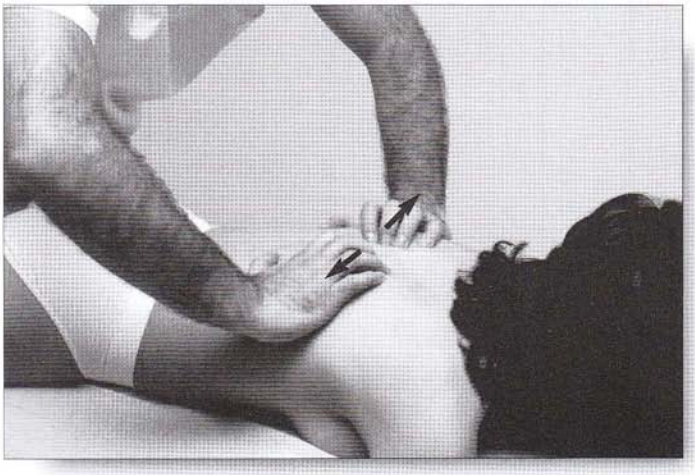

DESFIBROTIZACION POR EL PINZADO RODADO

Se realiza atrapando un pellizco de tejido entre los pulgares y los cuatro dedos de cada mano, haciéndolo rodar en dirección ascendente. Donde se note una resistencia al paso de las manos se realiza una tracción seca y de corto recorrido en estiramiento .

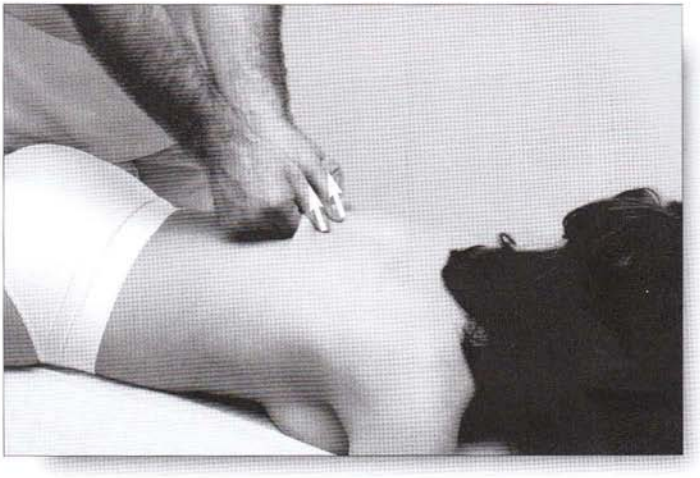

Nota: *esta técnica está indicada en personas mayores, ya que el tejido conjuntivo suele ser fibroso y quebradizo. Por tratarse de una técnica dolorosa hay que ir profundizando gradualmente.*

TRATAMIENTO DE LAS FASCIAS

FASE DE DIAGNOSTICO

Con el paciente en prono diagnosticamos el movimiento de las fascias con las manos a ambos lados del canal paravertebral, sintiendo el movimiento respiratorio y el desplazamiento de las manos. Si comprobamos que el movimiento no es simétrico, lo exageramos en ambos sentidos (ascendente y descendente) para confirmar el sentido de la lesión (lado facilitado).



VARIANTE

Paciente en prono, el terapeuta al lado sitúa una mano en un lado de la zona dorsal y efectúa círculos hacia derecha e izquierda recorriendo la zona superior a la inferior, comprobando la zona de restricción y su dirección.

EJEMPLO EN ROTACIÓN IZQUIERDA

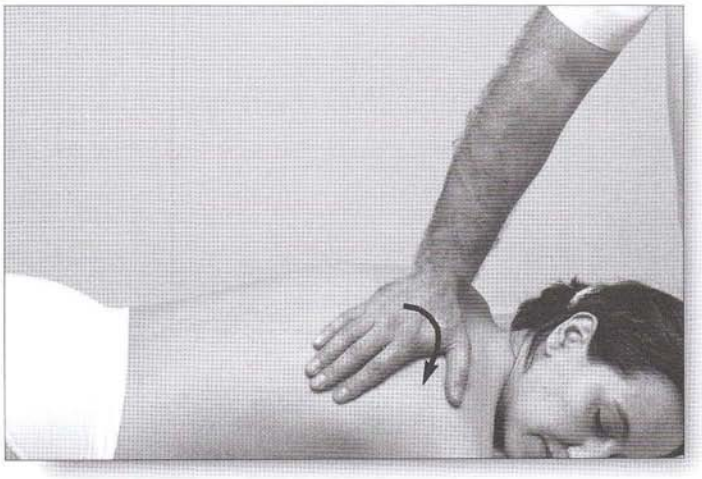

EJEMPLO EN ROTACIÓN IZQUIERDA

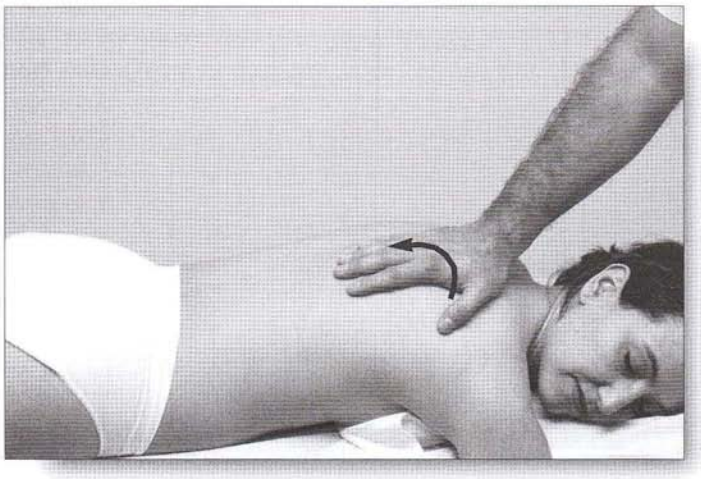

FASE DE TRATAMIENTO

Con el paciente en prono y las manos en posición contrariada a ambos lados del canal paravertebral, se presiona en el sentido de corrección.

Para centrarse más sobre la columna se realiza el apoyo con el canto de la mano y si queremos abarcar una zona más amplia podemos utilizar los antebrazos.

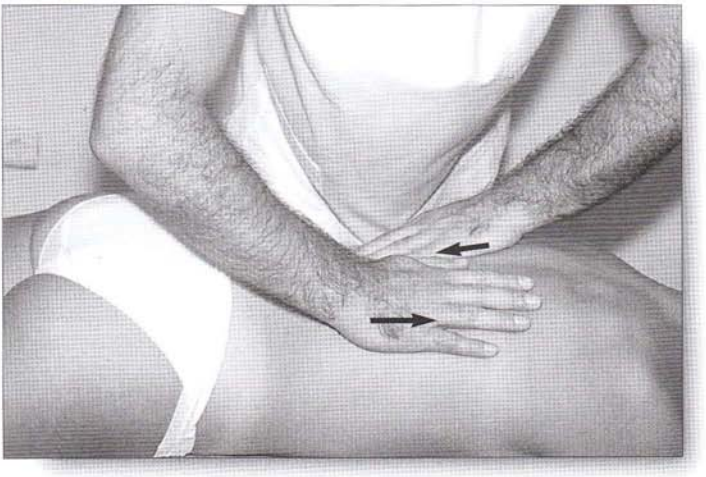

VARIANTE SELECTIVA SOBRE LA COLUMNA APLICANDO EL CANTO DE LA MANO

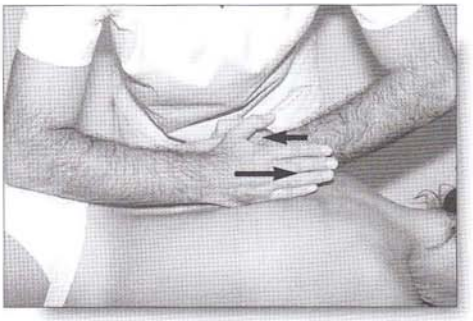

VARIANTE CON ANTEBRAZOS

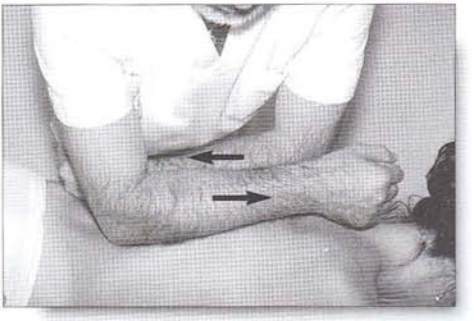

VARIANTE UNILATERAL

Paciente en prono, el terapeuta en posición craneal o caudal sitúa ambas manos superpuestas o una debajo de la otra en la zona a tratar, presionando a nivel superficial en sentido de la restricción de forma lenta y progresiva, evitando el mecanismo de defensa.

EJEMPLO EN DIRECCIÓN OBLICUA ASCENDENTE

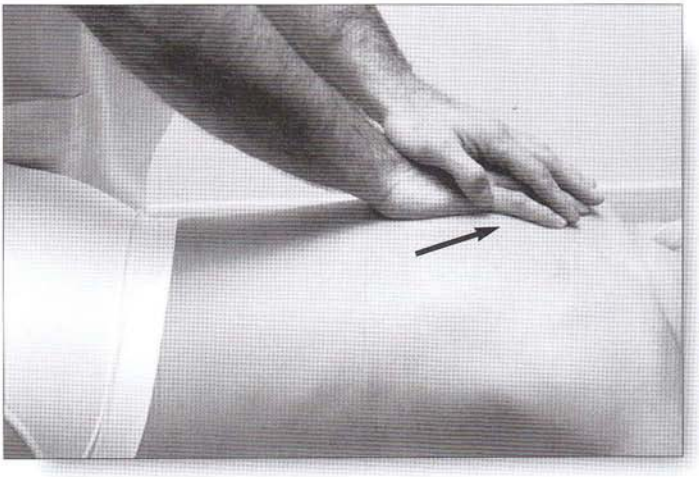

EJEMPLO EN DIRECCIÓN OBLICUA DESCENDENTE

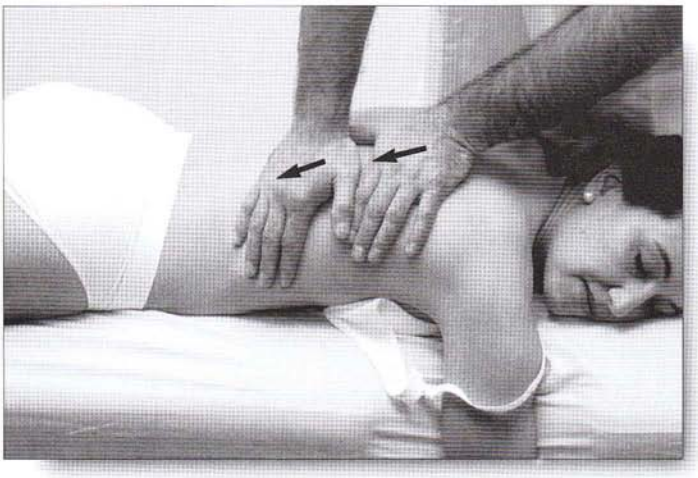

BOMBEOS

Paciente en prono. El terapeuta al lado, atrapa las espinosas de la unidad motora en lesión con el índice y pulgar de ambas manos, sujetando en la fase de espiración y soltando antes de llegar al máximo de la inspiración forzada. Si se realiza en varios segmentos, se utilizarán las eminencias tenares.

FASE DE COMPRESION

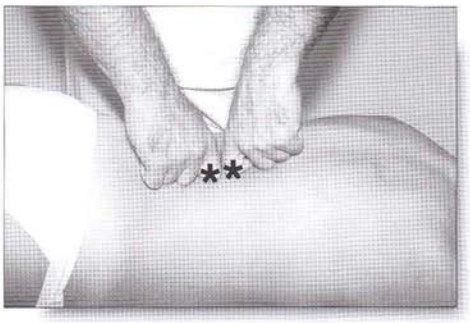

FASE DE RELAJACION

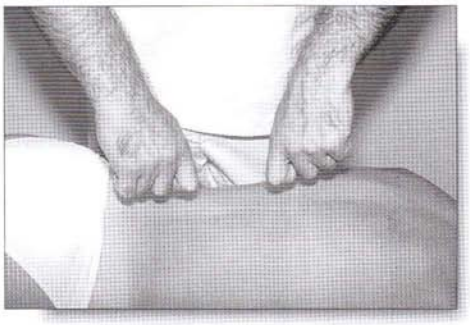

FASE DE COMPRESION

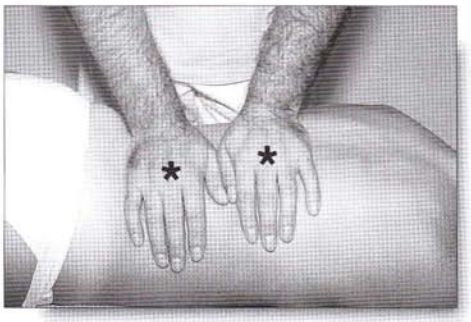

FASE DE RELAJACION

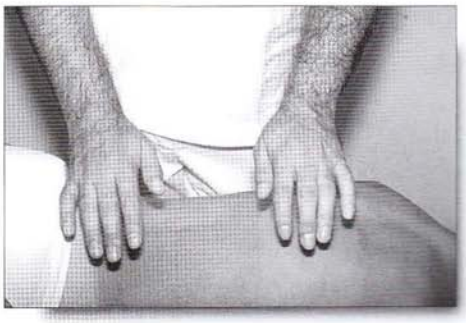

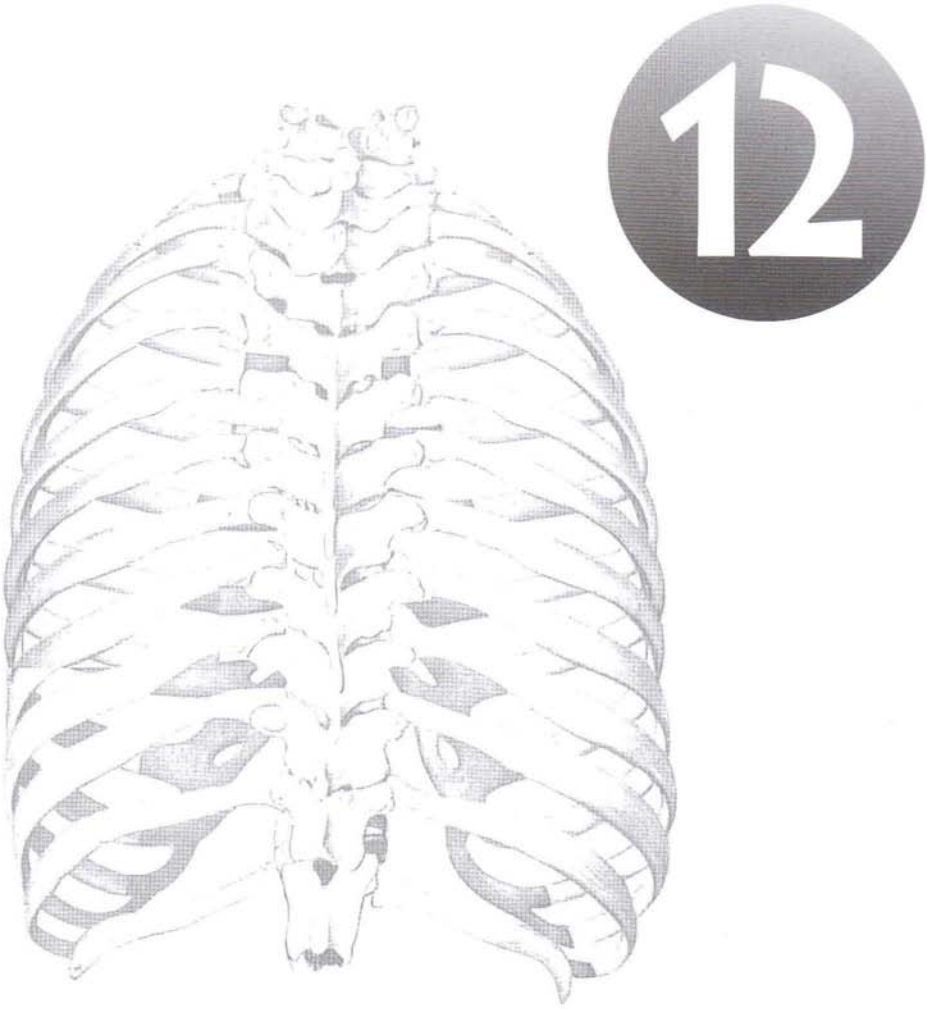

12

PREMANIPULACIONES

PREMANIPULACIONES

Se utilizan en los casos de procesos degenerativos para ayudar a movilizar la zona. Cuando la implicación de la lesión afecta al conjunto articular como lesión de grupo, para un tratamiento inespecífico previo a una corrección selectiva y en casos de acortamientos musculares severos con fibrosis fascial que producen una impotencia funcional global.

MOVILIZACION DORSAL EN EXTENSION

Se realiza utilizando los brazos como palanca y presionando sobre varios segmentos desde D12 a D1.

MOVILIZACION EN SEDESTACION

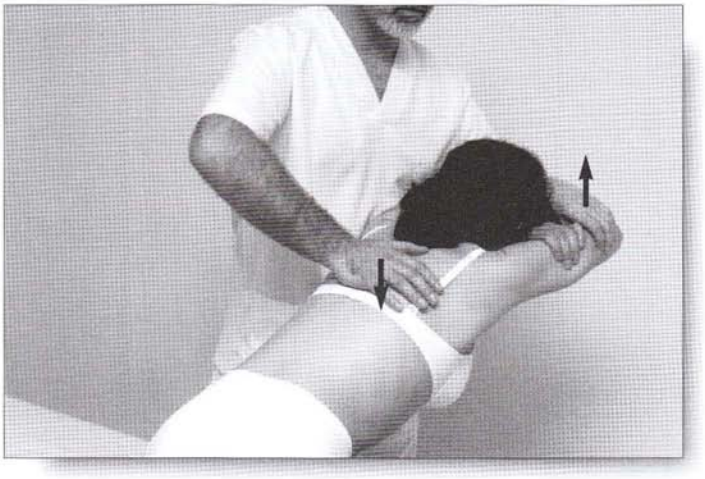

VARIANTE CON APOYO EN RODILLA

VARIANTE EN PRONO

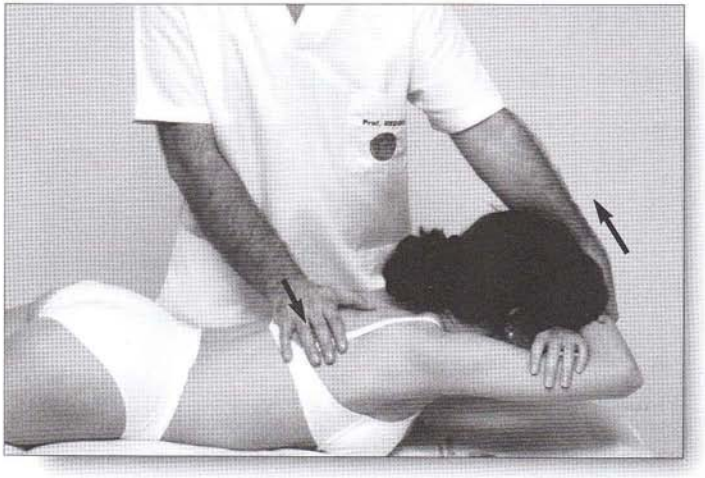

MOVILIZACION DORSAL EN FLEXION

Paciente en supino con las piernas flexionadas. El terapeuta al lado, coloca una mano en el sacro y la otra y el antebrazo sobre las rodillas, flexionando progresivamente el tronco, ayudándose de la pierna como fulcro.

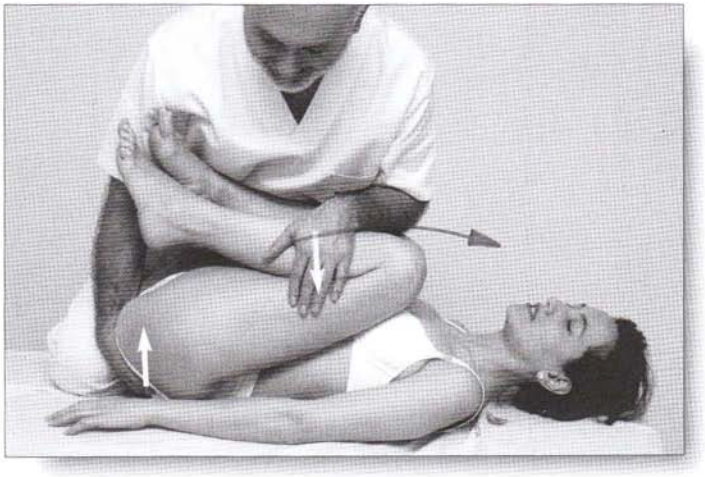

VARIANTE

Se realiza igual que la anterior pero utilizando el hombro sobre la articulación de las rodillas, flexionadas y cruzadas. Se efectúa en ambos lados, de forma miotensiva.



MOVILIZACION MIXTA DE FLEXOEXTENSION - ROTACION - LATERALIZACION

Paciente sentado en la camilla con los brazos cruzados y la frente apoyada sobre los mismos. El terapeuta pasa sus brazos por los del paciente y coloca las manos sobre los hombros. En esta posición, realiza un movimiento ondulante desplazando el tronco hacia atrás y hacia delante, en rotación y lateralización.

MOVILIZACION EN FLEXOEXTENSION

MOVILIZACION EN LATERALIZACION

MOVILIZACION EN ROTACION

MOVILIZACION DORSAL EN ROTACION

Paciente sentado a caballo sobre la camilla con las manos en la nuca. El terapeuta detrás, coge con una mano el brazo del paciente utilizándolo de palanca, y con la otra va presionando la zona dorsal de abajo a arriba, elastificando la musculatura de la zona de forma pasiva o miotensiva.

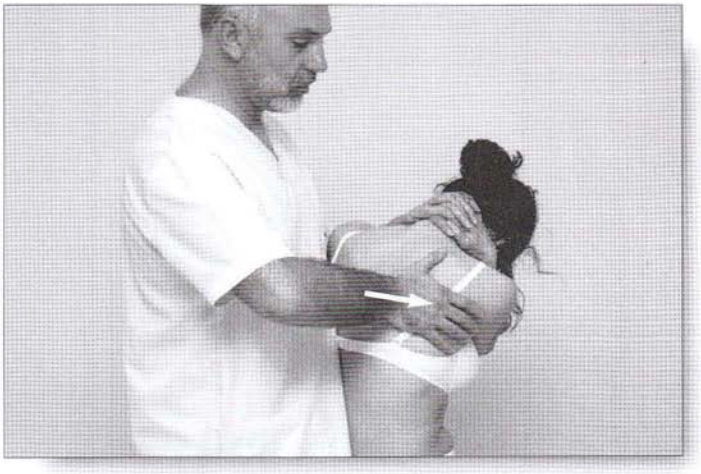

VARIANTE EN ROTACION PARA LA ZONA DORSAL ALTA

Paciente sentado a caballo en la camilla, el terapeuta situado a la espalda del paciente pasa el brazo por debajo del brazo de éste y atrapa el cuello con una mano y con la otra mano en la escápula. Se esfectúa una rotación ayudado con la palanca del cuello y hombro hasta la puesta en tensión, aumentando la rotación previa resistencia muscular en la fase de espiración.

MOVILIZACION DORSAL MEDIA-BAJA EN LATERALIZACION

Paciente sentado en la camilla. El terapeuta al lado, pasa el brazo por debajo de los del paciente, colocando la mano en el hombro y apoyando la axila sobre el contrario para hacer palanca con el cuerpo. Con la otra mano va presionando lateralmente sobre la columna, realizando una presión contrariada.

Se entrelazo brazos en nuca el paciente

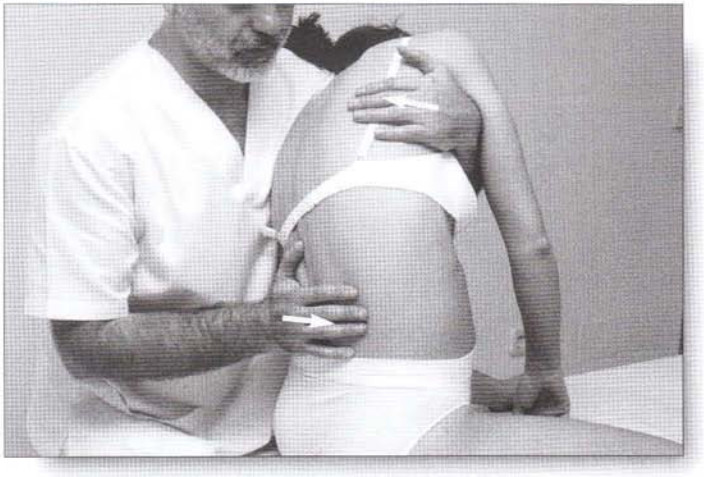

VARIANTE EN DECUBITO LATERAL PARA LA ZONA DORSAL ALTA

El terapeuta frente al paciente, lateraliza la cabeza con una mano y con la mano libre sobre la columna va presionando lateralmente, realizando una presión contrariada.

Nota: *estas técnicas se pueden realizar de forma miotensiva, pasiva y Sutherland.*

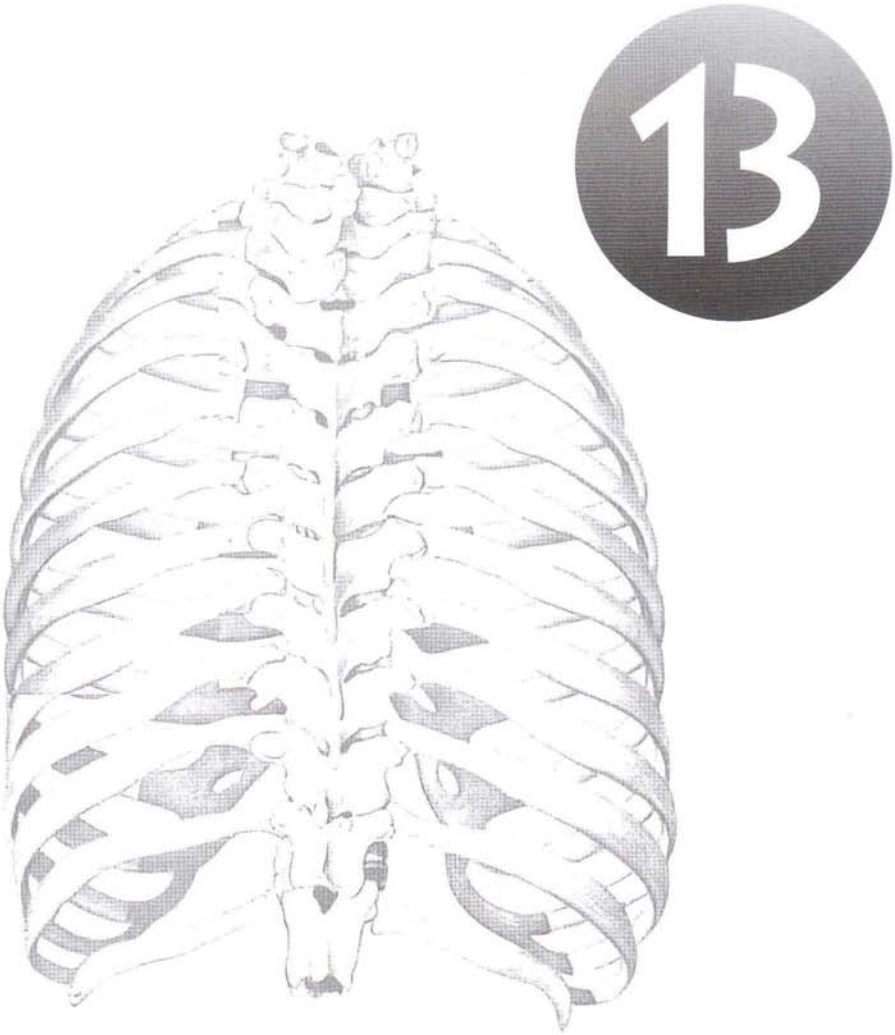

INDICACIONES Y CONTRAINDICACIONES DE LAS TECNICAS DE NORMALIZACION DORSAL

INDICACIONES DE LAS TECNICAS DE NORMALIZACION EN LA COLUMNA DORSAL

En principio vienen dadas después de un diagnóstico correcto que aconseje este tipo de maniobras y habiendo descartado en cada caso todo tipo de contraindicación, ya sea absoluta o relativa, con la exploración física.

En general, las técnicas de normalización están indicadas en los dolores vertebrales de origen mecánico, con afección de algunos de los elementos del segmento móvil y en ocasiones en procesos degenerativos leves. La mayoría de los casos tienen una historia de esfuerzos mal dosificados, posiciones lesivas, movimientos realizados en posiciones forzadas, microtraumatismos, trastornos de la estática y de la dinámica.

En dorsalgias crónicas, en fases recidivantes que generalmente aquejan una insuficiencia muscular, después de haber corregido el defecto mecánico y pasada la fase aguda de dolor, habrá que potenciar la musculatura debilitada y elastificar la acortada, aconsejando una terapéutica muscular de mantenimiento que evitará que las crisis sean cada vez más frecuentes.

En dorsalgias agudas de origen postraumático y esfuerzos mal dosificados, en las que las técnicas de normalización acortan ostensiblemente el periodo de tratamiento.

En casos de hipomovilidad, ya sea de constitución o compensatoria de algunos segmentos.

En dorsalgias posturales (secretarias, empleados de banca, etc.), en las que las técnicas de normalización ayudan a aliviar la tensión muscular.

En la zona dorsal nos vamos a encontrar la mayoría de los reflejos viscerales y problemas secundarios de compensación. Tanto los problemas emocionales como los problemas mecánicos van a tener una repercusión muy importante en la zona dorsal.

CONTRAINDICACIONES DE LAS TECNICAS DE NORMALIZACION

CONTRAINDICACIONES TOTALES

- Fracturas vertebrales.
- Afecciones tumorales.
- Procesos infecciosos.
- Osteoporosis graves.
- Malformaciones.
- Enfermedad de Paget.
- Cambios degenerativos importantes.
- Osteomielitis.
- Espondilitis anquilosante.
- Cifosis senil.
- Lesiones de la arteria vertebral.
- Bloqueos cardiacos e hipertensión arterial grave.

CONTRAINDICACIONES RELATIVAS

- Accesos inflamatorios de la artrosis.
- Artritis reumatoide (movilización suave).
- Afecciones importantes del sistema cardiocirculatorio.
- Rigidez severa del segmento vertebral.
- Personas nerviosas con tendencia a la hipocondria, ya que estas técnicas provocan una verdadera tempestad neurovegetativa y esto nos puede dar un susto, aunque la recuperación suele ser rápida.

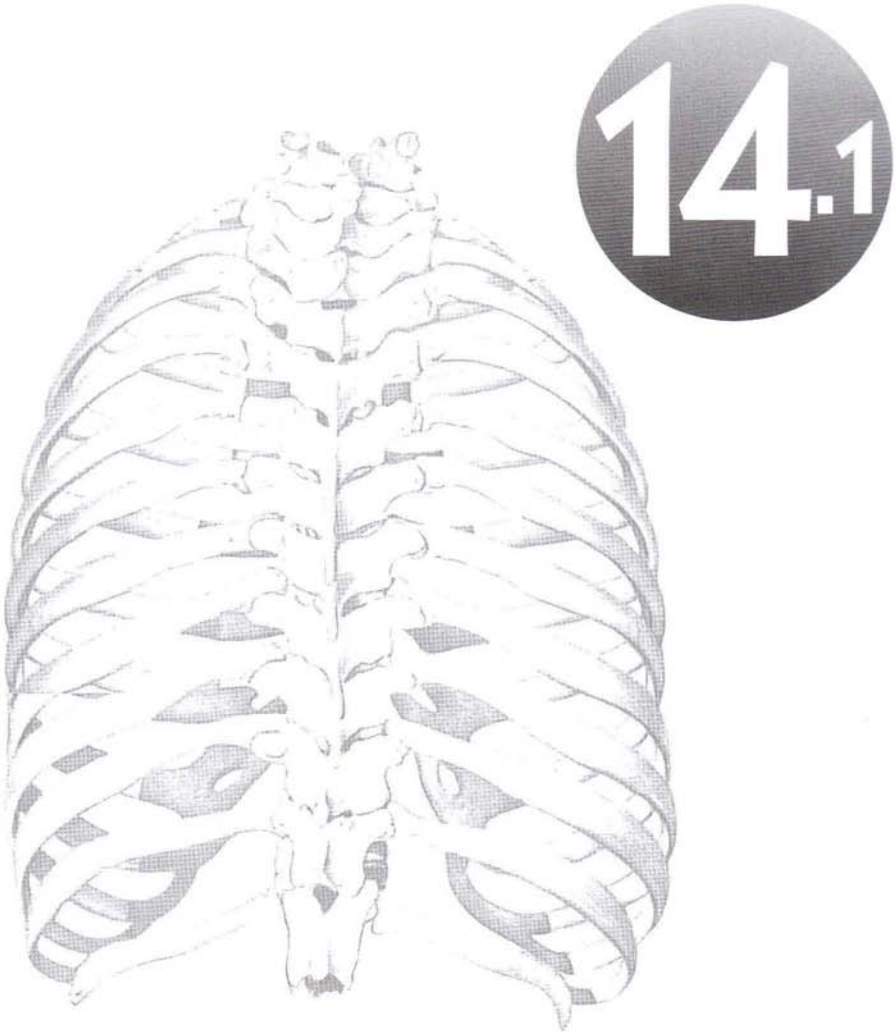

TECNICAS DE NORMALIZACION

MANIPULACIONES DIRECTAS

TECNICAS DE NORMALIZACION

Se efectúan de forma directa, indirecta, estructural o funcional.

Las técnicas con tracción se efectúan previa puesta en tensión suave al final de la espiración o en la fase de relajación y las funcionales primero en el sentido de la lesión y luego en el de corrección.

Como la columna dorsal tiene una influencia respiratoria a través de los brazos de palanca de las costillas, la rigidez que le imprime el armazón costal es distinto según el nivel, por lo que las técnicas de corrección se adaptarán a cada nivel, dividiendo la columna dorsal en tres partes: alta, media y baja.

ALTA

Es la zona de menor movilidad y comprende los cuatro primeros segmentos vertebrales. Por su rigidez se aconsejan las técnicas directas y semidirectas e indirectas en supino.

MEDIA

Del 5° al 8° segmentos. Se aconsejan las técnicas indirectas y semidirectas en sedestación.

BAJA

Del 9° al 12° segmentos. Es la zona de mayor movilidad, siendo más apropiadas las técnicas semidirectas en decúbito lateral.

Nota: *la D1 por su implicación con el cuello se normalizará utilizando como brazo de palanca la cabeza, en técnicas semidirectas.*

MANIPULACIONES DIRECTAS

NORMALIZACION DE UNA LESION DE TIPO FLR DE D2 A D6

Correctos

Paciente en prono con la cabeza rotada en sentido de la lesión. El terapeuta al lado de la camilla, toma contacto con el pisiforme de una mano a la altura de la transversa y con la otra mano superpuesta realiza la tracción en sentido descendente al final de la fase de espiración.

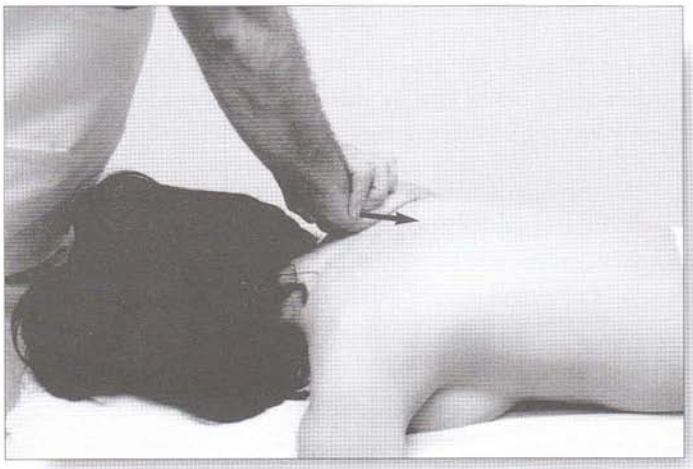

VARIANTE REFORZADA

Se realiza igual que la anterior pero colocando la mano que antes servía de apoyo al otro lado del canal paravertebral y tomando contacto con la eminencia tenar en la transversa. En esta posición se realiza la tracción descendente contrariada con ambas manos.

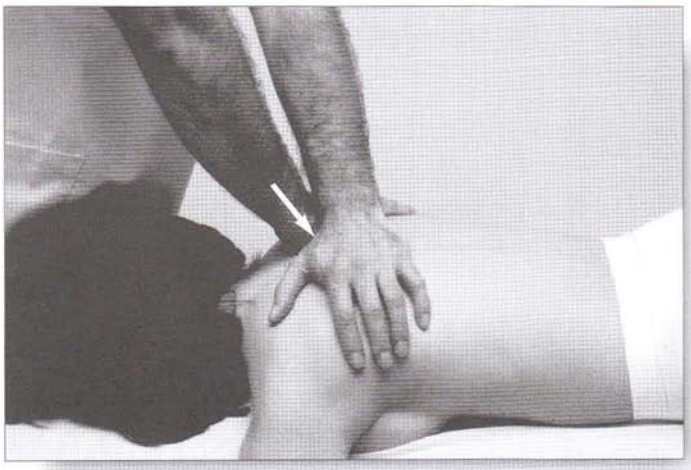

LESION DE TIPO ELR DE D2 A D6

Igual que en FLR pero en sentido ascendente.

VARIANTE REFORZADA

Igual que en FLR pero en sentido ascendente.

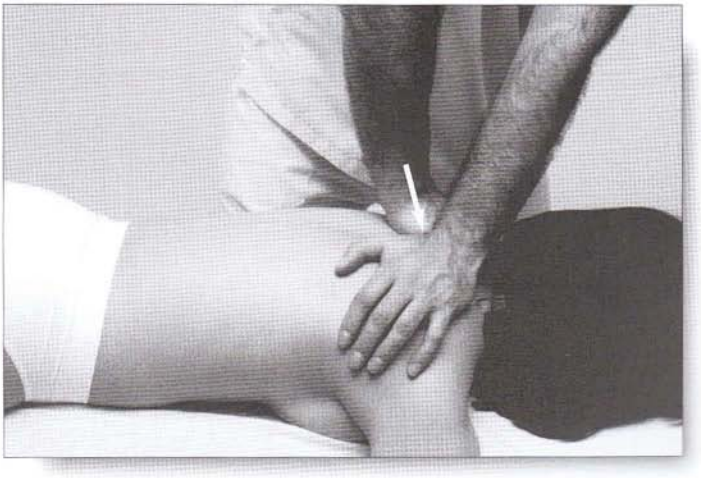

LESION SIMPLE EN FLEXION AISLADA

Paciente en prono. El terapeuta al lado de la camilla, atrapa la espinosa de la vértebra a normalizar con los dedos índice y medio de una mano y con la eminencia tenar de la otra mano superpuesta realiza la tracción en sentido ascendente, al final de la fase de espiración.

PRIMERA FASE

SEGUNDA FASE

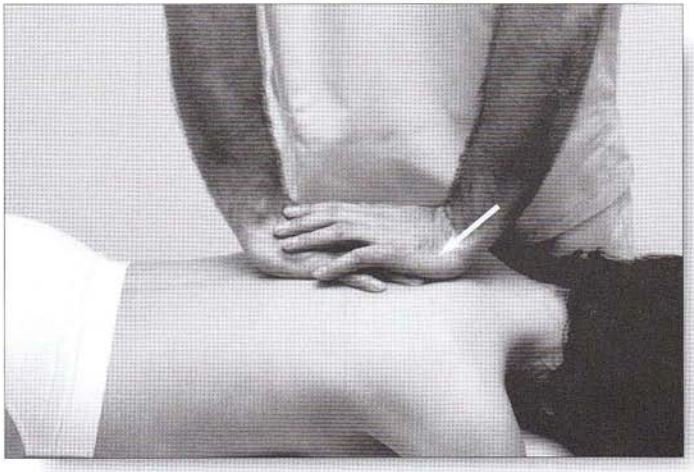

LESION SIMPLE EN EXTENSION AISLADA

Parámetros contrarios a la anterior y al principio de la fase de inspiración.

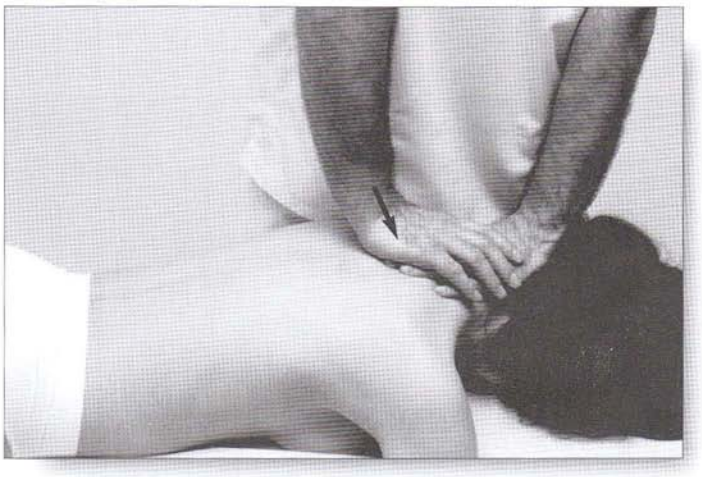

LESION SIMPLE DE GRUPO EN FLEXION

Paciente en prono. El terapeuta al lado de la camilla, coloca ambas eminencias tenares sobre las transversas a normalizar y realiza la tracción en sentido descendente al principio de la inspiración.

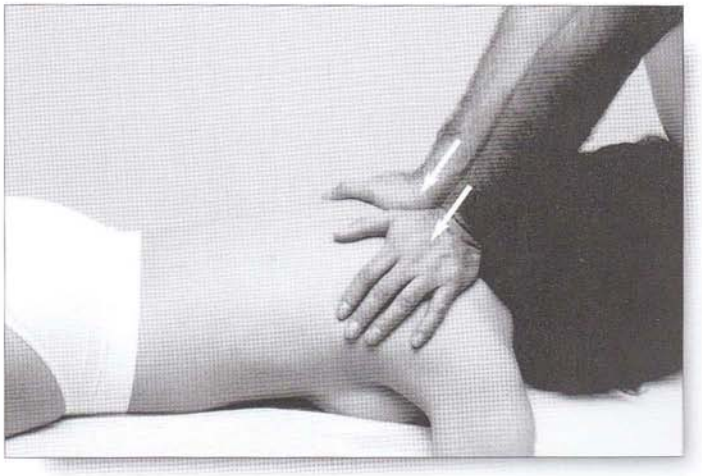

VARIANTE

Paciente en prono. El terapeuta a la cabecera de la camilla, coge con una mano la barbilla del paciente y con la eminencia tenar de la otra mano, colocada sobre las espinosas, y el antebrazo, apoyado sobre el occipital, realiza la tracción al principio de la inspiración, en sentido descendente.

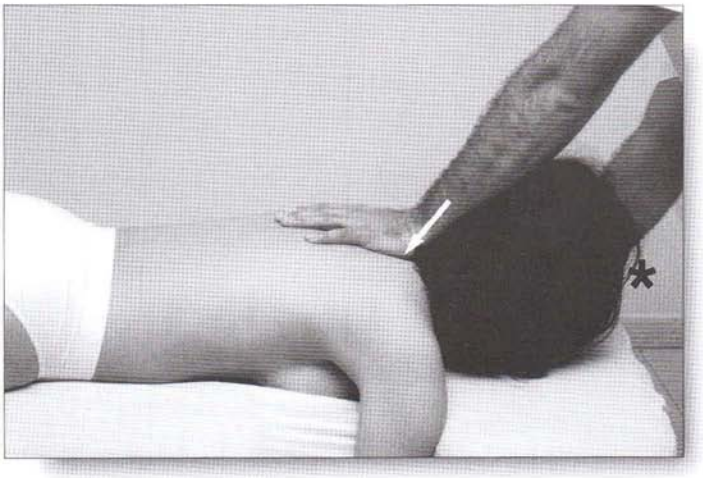

LESION SIMPLE DE GRUPO EN EXTENSION

Parámetros contrarios a la anterior y al final de la fase de espiración.

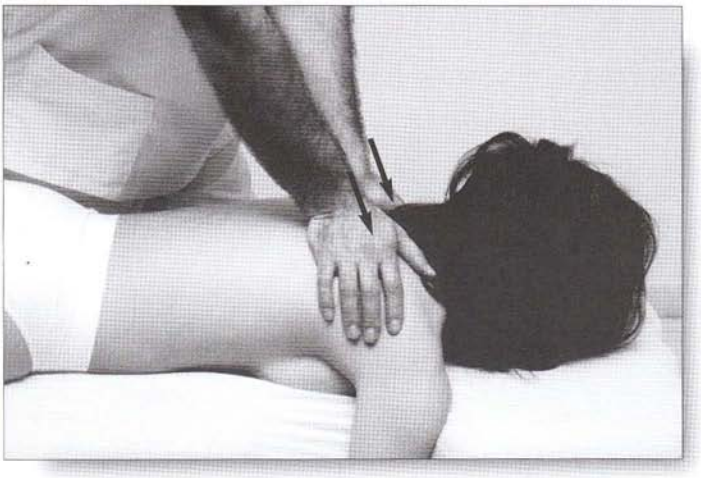

NORMALIZACION FUNCIONAL DE UNA LESION SIMPLE EN FLEXION-EXTENSION

Paciente en sedestación. El terapeuta detrás, coloca los pulgares en las transversas, movilizando hacia arriba en la fase de espiración para una lesión en flexión, ayudado por el movimiento de extensión cervical progresiva del paciente en cada espiración. En la lesión en extensión al contrario.

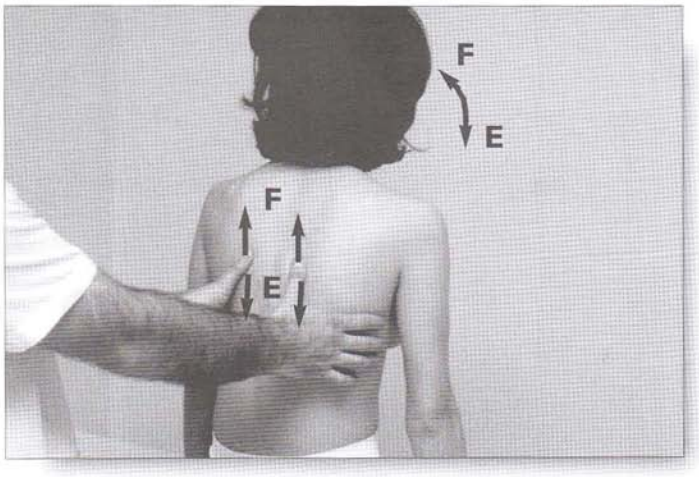

Nota: *la normalización se realiza primero en el sentido de la lesión y luego en el de corrección.*

TECNICAS DE NORMALIZACION

MANIPULACIONES SEMIDIRECTAS

TECNICAS DE NORMALIZACION SEMIDIRECTAS

TECNICAS DE NORMALIZACION DE D1 + D7-D3

EN DECUBITO LATERAL

Ejemplo de una lesión en FL ≠ R dcha.

Paciente en decúbito lateral. El terapeuta frente al paciente, coge la cabeza con una mano situando la frente en el pliegue de flexión del codo, rotándola en el mismo sentido de la lesión hasta la puesta en tensión y lateralizándola hasta notar el bloqueo; con el pulgar de la mano libre, apoyado en el lateral superior de la espinosa, realiza la tracción en la fase de espiración, con un movimiento de lateralización más presión descendente sobre la espinosa.

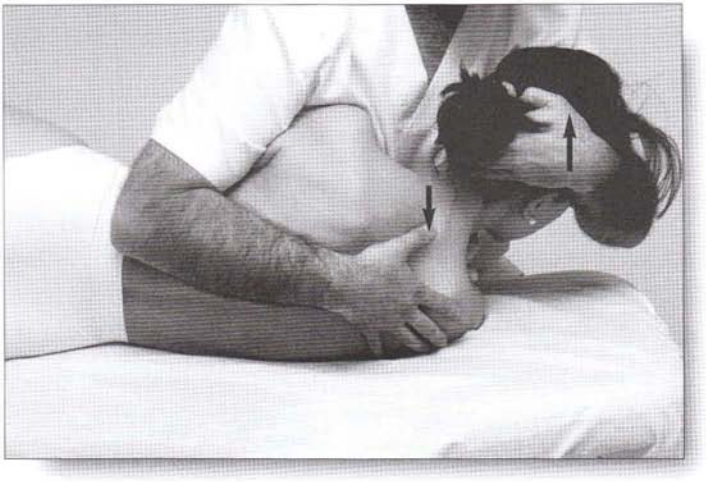

EN SEDESTACION

Ejemplo de una lesión en FL ≠ R izda.

Paciente sentado. El terapeuta detrás de él, atrapa con la mano y el antebrazo la cabeza, rotándola en el sentido de la lesión y dejando que apoye en su pecho. Con el pulgar de la mano libre, colocado en el lateral de la espinosa contraria a la rotación, realiza una descoaptación en estiramiento de la cabeza, al mismo tiempo que presiona lateralmente sobre la espinosa al final de la fase de espiración.

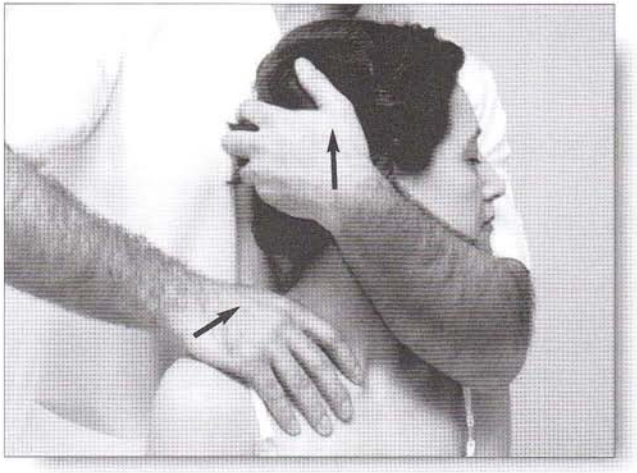

Nota: *en las técnicas anteriores hay que situar la cabeza en rotación máxima, sin forzar (para mantener escalonadas las espinosas), evitando posibles lesiones.*

EN PRONO

Ejemplo de una lesión en FL ≠ R dcha.

Paciente en prono con la cabeza en rotación del lado de la lesión. El terapeuta al lado, coloca una mano en la cabeza (zona occipitotemporal sin hacer el vacío en la oreja) y el pulgar de la otra en el lateral de la espinosa contraria a la rotación. En esta posición, realiza un movimiento combinado por presión del pulgar sobre la espinosa y de la cabeza en descoaptación, en la fase de espiración.

VARIANTE PARA UNA LESION EN FLR Y ELR

Paciente en prono. El terapeuta a la cabecera de la camilla, coloca la cabeza en rotación del mismo lado de la lesión, descoaptando con una mano la cabeza a la altura del temporal y con el pisiforme de la otra mano, situado sobre la transversa de la vértebra en lesión, realiza la tracción en sentido descendente para las lesiones en FLR y ascendente para las lesiones en ELR.

VARIANTE PARA UNA LESION EN FLR
Ejemplo a derecha

VARIANTE PARA UNA LESION EN ELR
Ejemplo a derecha

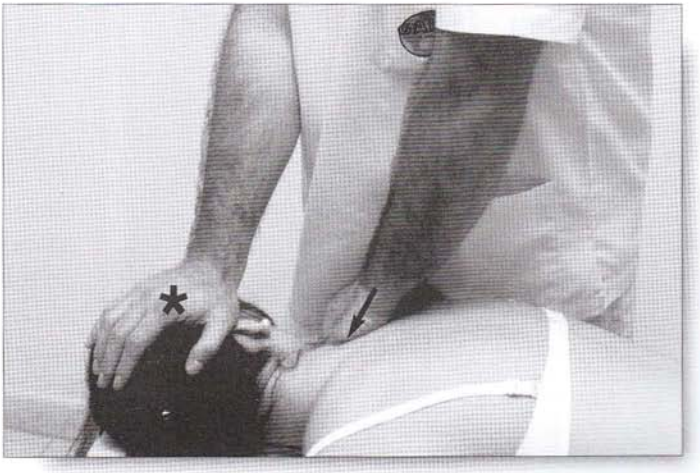

NORMALIZACIONES FUNCIONALES A TRAVES DE LA RESPIRACION

NORMALIZACION EN SEDESTACION DE D1 A D6 PARA UNA LESION EN FLR Y/O ERL

Paciente sentado al borde de la camilla con las manos en la nuca. El terapeuta a la espalda, atrapa el brazo con una mano y con la otra atrapa la espinosa con el índice y pulgar en forma de pinza. En esta posición, el terapeuta coloca al paciente en flexión o extensión, lateralización y rotación del lado de la lesión, aumentando la lateralización en inspiración y la rotación en espiración. Después de varios ciclos se efectúa en el sentido de la corrección.

EJEMPLO DE CORRECCION PARA UNA LESION EN EL = R. dcha.

EJEMPLO DE CORRECCION PARA UNA LESION EN FL ≠ R. dcha.

Nota: *las correcciones funcionales se realizan en posición neutra sin llegar a la puesta en tensión de flexión o extensión.*

NORMALIZACION DEL SEGMENTO DORSAL MEDIO (D5 A D9 EN SEDESTACION)

LESION DE GRUPO O AISLADA EN FLR

Ejemplo de una lesión de grupo o aislada de la zona dorsal media en F. L. izda. R. dcha.

Paciente sentado a caballo al borde de la camilla con las manos en la nuca. El terapeuta detrás de él, atrapa el brazo derecho con una mano y coloca el pisiforme sobre la transversa ápice del lado derecho, posicionando el tronco en extensión, lateralización derecha, rotación izquierda. En esta posición, realiza la tracción sobre la transversa aumentando ligeramente la rotación al final de la fase de espiración.

LESION DE GRUPO O AISLADA EN ELR

Ejemplo de una lesión de grupo o aislada de los segmentos dorsales medios en E. L. dcha. R. dcha.

Paciente sentado a caballo al borde de la camilla con las manos en la nuca o brazos cruzados. El terapeuta detrás de él, atrapa el brazo derecho con su mano izquierda y con el pisiforme de la derecha, situado en la transversa ápice del lado derecho, coloca el tronco en flexión, lateralización izquierda y rotación izquierda, realizando la tracción sobre la transversa en ligera rotación, al final de la fase de espiración.

NORMALIZACION SEMIDIRECTA PARA LOS SEGMENTOS DORSALES ALTOS EN SUPINO (DE D2 A D6)

LESION AISLADA O DE GRUPO EN FLR

Ejemplo de una lesión en F. L. izda. R. dcha.

Paciente en supino con los brazos cruzados. El terapeuta al lado de la camilla, coge la cabeza del paciente con la mano derecha (a la altura de la nuca) y colocando la eminencia tenar de la mano izquierda en la transversa del lado derecho, deja caer el cuerpo sobre la mano, con la cabeza apoyada en la camilla para favorecer la extensión, en la fase de espiración.

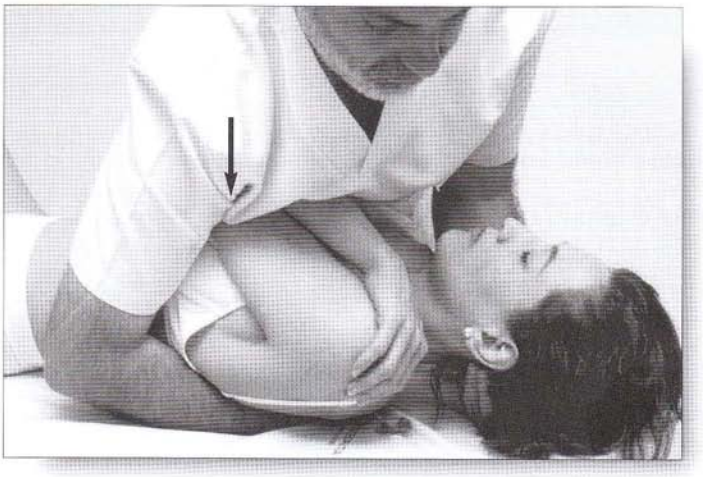

LESION AISLADA O DE GRUPO EN ELR

Ejemplo de una lesión en E. L. dcha. R. dcha.

Paciente en supino con los brazos cruzados. El terapeuta al lado de la camilla, coge con la mano derecha la cabeza de éste (a la altura de la nuca) y flexiona el tronco, colocando la eminencia tenar en la transversa del lado derecho, dejando caer el cuerpo sobre la mano y manteniendo la cabeza en flexión. En esta posición, el terapeuta realiza la tracción, previa puesta en tensión, cargando su cuerpo sobre el del paciente al final de la fase de espiración.

NORMALIZACION FUNCIONAL A TRAVES DE LAS TRANSVERSAS

VARIANTE EN PRONO PARA UNA LESION DE FL ≠ R

Ejemplo de una lesión en FL ≠ R dcha., en el sentido de la lesión.

Paciente en prono con el hombro derecho subido, el izquierdo bajado y la cabeza en rotación derecha. El terapeuta al lado, coloca uno de los pulgares en el borde inferior de la transversa derecha y con el otro en el borde superior de la transversa izquierda, realiza el movimiento de lateralización en la inspiración y el de rotación en la espiración.

Los hombros del paciente y la rotación de la cabeza se van modificando en dependencia de las necesidades durante el periodo de corrección.

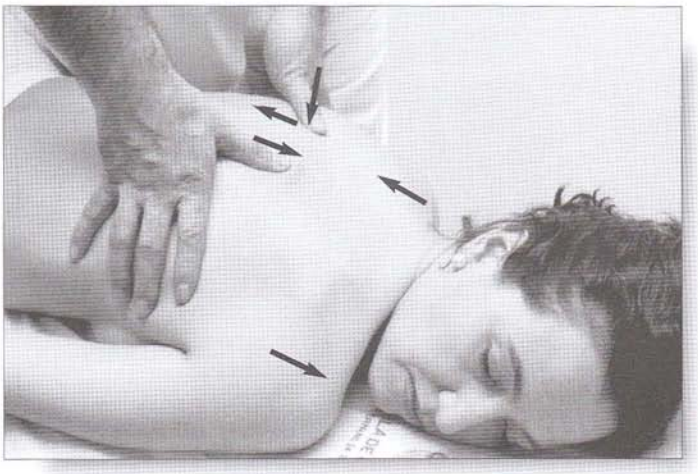

VARIANTE EN PRONO PARA UNA LESION EN EL = R

Ejemplo en EL = R izda., en el sentido de la lesión.

Se realiza igual que la anterior, efectuando la lateralización y rotación del mismo lado.

TECNICAS DE NORMALIZACION DEL SEGMENTO DORSAL BAJO (D9 A D12)

Lesión en EL = R en decubito lateral con palanca inferior.

Paciente en decúbito lateral con la pierna superior flexionada. El terapeuta frente a él, coloca en rotación el tronco, situando el pulgar de una mano en el lateral superior de la espinosa suprayacente a la lesión, fulcrando con el antebrazo el tronco por apoyo sobre el hombro. El dedo medio de la otra mano se coloca en el lateral inferior de la espinosa lesionada, con apoyo del antebrazo sobre el iliaco y pierna sobre la rodilla del paciente, realizando la tracción al final de la fase de espiración y tirando de la espinosa hacia arriba, al mismo tiempo que presiona con el antebrazo la pelvis, ayudándose de la presión del cuerpo sobre la pierna flexionada.

Si disponemos de bancada móvil podemos aprovecharla para colocar el cuerpo en lateralización. De no ser así, se puede utilizar un suplemento (cojín, toalla, etc.).

EJEMPLO DE E.L. DCHA. R. DCHA.

LESION EN FL ≠ R EN DECUBITO LATERAL CON PALANCA SUPERIOR

Se realiza igual que la anterior pero cambiando el brazo de palanca, en vez de sobre la pelvis, la tracción se realiza sobre el hombro y el segmento superior; fulcrando el inferior.

EJEMPLO DE F. L. DCHA. R. IZDA.

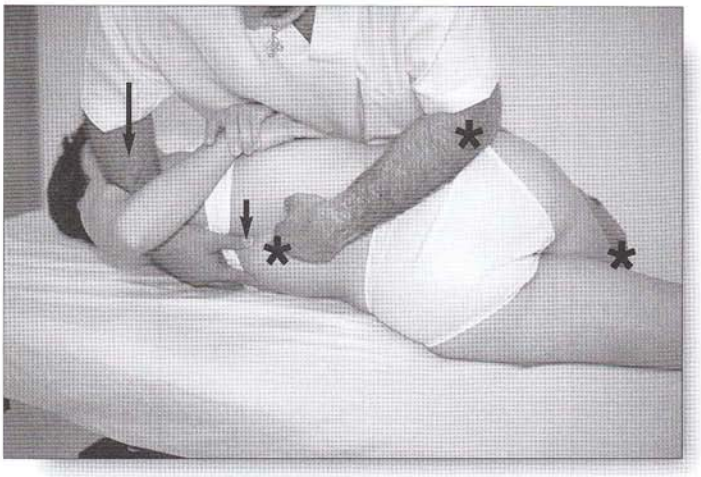

D8 a

CORRECCION EN PRONO DE UNA LESION DE D11, D12 EN FLR

Ejemplo de una lesión en F.L. izda. R. dcha.

Corrección.

Paciente en prono con la cabeza en rotación del lado de la lesión. El terapeuta al lado izquierdo, coloca una mano debajo de la EIAS y el pisiforme sobre la transversa ápice de rotación, realizando la tracción, previa puesta en tensión, en sentido descendente sobre la transversa.

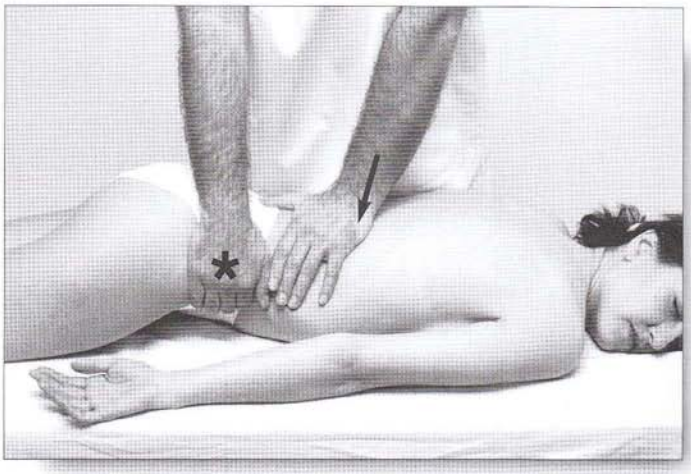

CORRECCION EN PRONO DE UNA LESION DE D11, D12 EN ELR

Se realiza igual que la técnica anterior, cambiando los parámetros y efectuando la tracción en sentido ascendente.

Nota: *se puede acentuar la flexión con un cojín debajo del abdomen y la extensión colocándolo debajo del pecho.*

EJEMPLO DE UNA LESION EN E. L. dcha. - R. dcha.

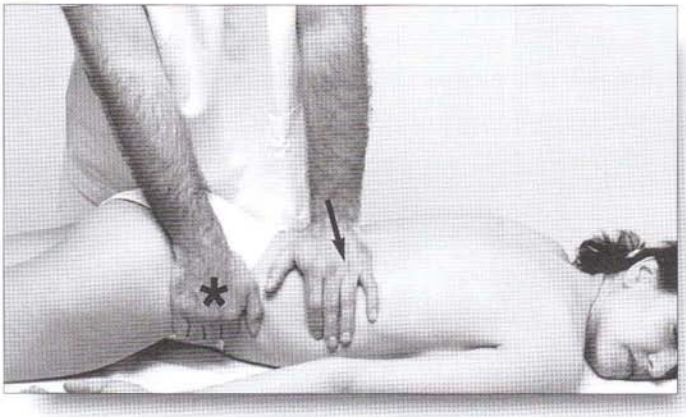

LESION DE GRUPO DE LA BISAGRA DORSOLUMBAR

Esta técnica se realiza para la lordosis producida por la tensión del diafragma en las zonas de inserción vertebral (D11 a L2).

PRIMERA FASE

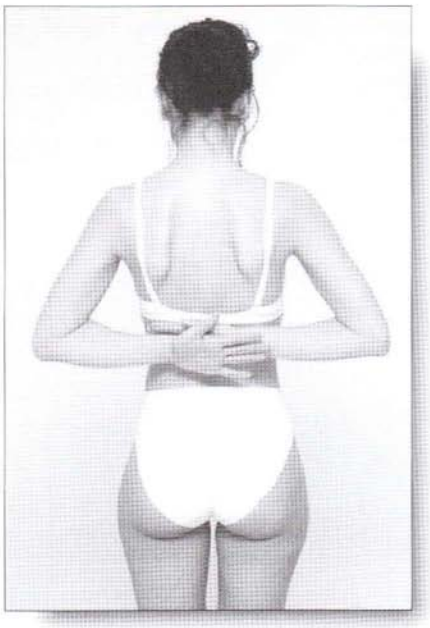

SEGUNDA FASE

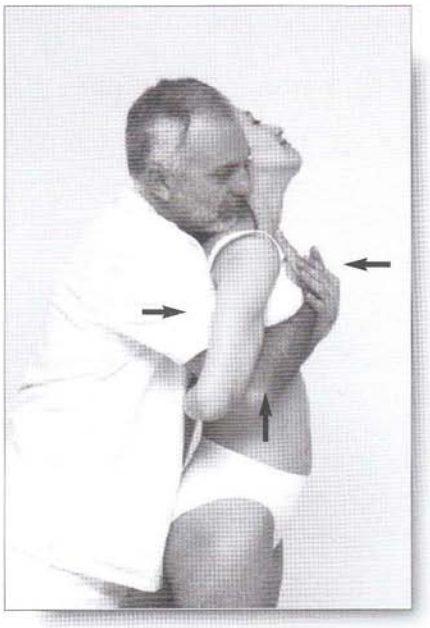

LESION DE LA BISAGRA DORSOLUMBAR EN EL NIÑO

Paciente en prono. El terapeuta al lado de la camilla, coloca una mano en la bisagra dorsolumbar y con la otra coge las piernas por encima de las rodillas y describe un movimiento de ocho en el plano horizontal, de forma que la faceta articular se separe con la presión de la mano. manteniendo la presión vertebral con la mano

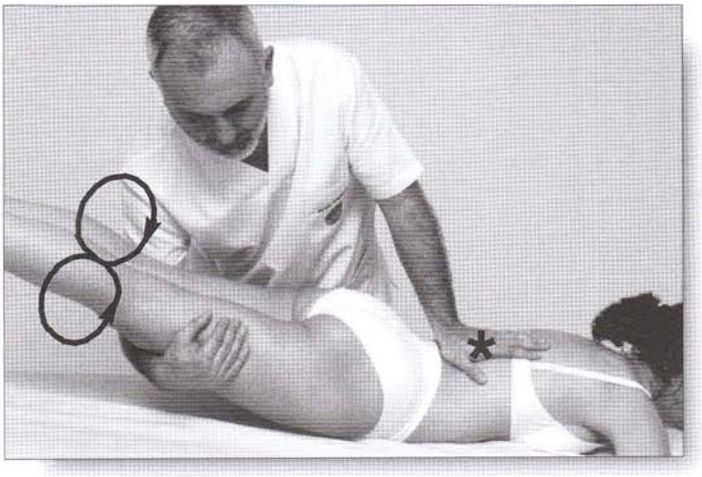

TECNICAS DE NORMALIZACION

LESIONES SIMPLES

LESIONES SIMPLES

Las técnicas que a continuación se exponen se realizan para las lesiones que afectan bilateralmente a las facetas articulares en flexión o extensión, sin componente de rotación o lateralización y también como técnicas inespecíficas en las lesiones mixtas (FL ≠ R o EL = R). Se puede utilizar la respiración, para ayudar a la corrección efectuando una inspiración para las lesiones de flexión y una espiración para la de extensión.

LESIONES SIMPLES EN FLEXION

DECUBITO SUPINO DE D2 A D6

Paciente en decúbito supino con los brazos cruzados. El terapeuta al lado de la camilla coge la cabeza de éste y flexiona el tronco, colocando el puño de una mano (cara palmar) debajo de las espinosas y dejando caer el tronco y la cabeza para favorecer la extensión; la tracción se realiza al principio de la inspiración, cargando el cuerpo sobre el del paciente.

Los brazos se cruzan superponiendo los codos y posicionándolos hacia el lado lesional (codo de ese lado abajo)



POSICION DE LA MANO



SEDESTACION DE D4 A D8

Paciente sentado a caballo con las manos en la nuca. El terapeuta detrás, pasa los antebrazos por debajo de las axilas y atrapa las muñecas. Apoyo esternal con fulcro de toalla entre el esternón del terapeuta y zona dorsal ápice de lesión y tracción en extensión subiendo los brazos hacia arriba y tirando de sus brazos ligeramente hacia arriba y atrás, y presionando con el pecho hacia delante, al principio de la inspiración.

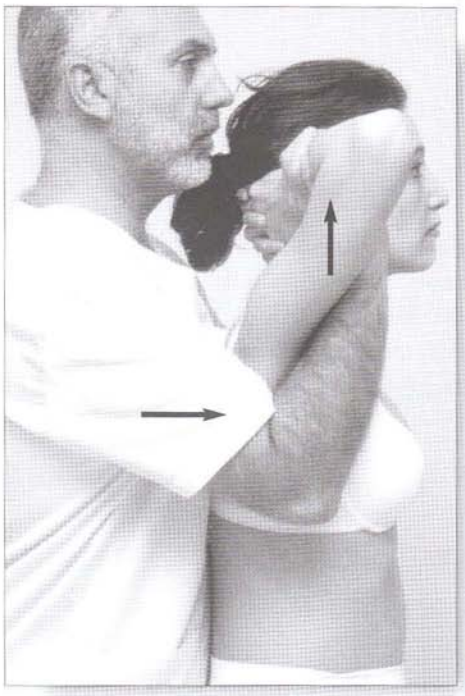

VARIANTE CON LOS BRAZOS DEL PACIENTE CRUZADOS

Paciente a caballo sobre la camilla con los brazos cruzados. El terapeuta detrás, atrapa los codos del paciente con ambas manos. Apoyo esternal con fulcro de toalla y tracción en extensión al principio de la inspiración, tirando de los brazos hacia sí mismo y presionando con el pecho hacia delante.

VARIANTE CON BRAZOS CRUZADOS EN PRESION CONTRARIADA

En la misma posición que la técnica anterior, el terapeuta atrapa un codo con cada mano, efectuando un movimiento hacia fuera en presión contraria hasta la puesta en tensión. Apoyo esternal con fulcro de toalla y tracción en extensión al principio de la inspiración, tirando de los brazos hacia fuera y presionando con el pecho hacia delante.

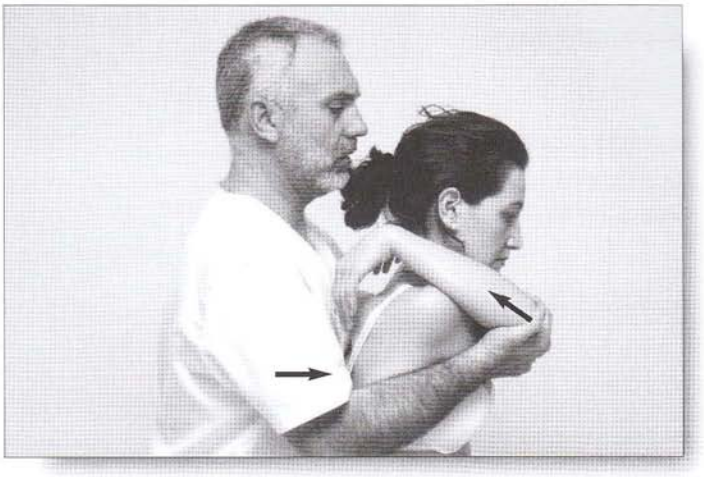

VARIANTE ANTERIOR

Paciente sentado al borde de la camilla. El terapeuta frente a él, pasa sus brazos por debajo de los del paciente y coloca la eminencia tenar de una de las manos sobre las espinosas, superponiendo la mano libre y presionando el tronco de éste contra su pecho al mismo tiempo que asciende sus brazos para relajar la zona escapular. En esta posición, realiza la tracción con un movimiento ascendente (extensión del rodilla) y hacia sí mismo (presionando sobre la espinosa de la vértebra ápice), al principio de la inspiración, ayudado con el peso del cuerpo.



VARIANTE ANTERIOR EN BIPEDESTACION

Se realiza igual que la anterior pero en posición de pie.

VARIANTE ANTERIOR CON MANOS EN LA NUCA

Paciente sentado al borde de la camilla con las manos en la nuca y los codos lo más juntos posible. El terapeuta frente a él, deja que apoye los brazos sobre su hombro y coloca la eminencia tenar de una de las manos sobre las espinosas, superponiendo la mano libre y realizando la tracción en extensión, presionando con las manos hacia sí mismo, mientras con el hombro y el brazo hace una presión hacia delante, al principio de la inspiración.

Nota: *en esta técnica utilizamos los codos como palanca en extensión.*



LESIONES SIMPLES EN EXTENSION

Estas técnicas se hacen en la última fase de espiración, ayudándonos con la respiración en el sentido de corrección.

DECUBITO SUPINO DE D2 A D6

Paciente en supino con las manos en la nuca y codos juntos. El terapeuta al lado de la camilla, coloca el puño debajo de las espinosas y apoya su antebrazo sobre los codos del paciente, realizando la tracción en sentido descendente al final de la espiración, aprovechando el peso del cuerpo.

POSICION DE LA MANO



VARIANTE EN SEDESTACION D4 a D8

Paciente sentado a caballo sobre la camilla con las manos en la nuca. El terapeuta detrás, pasa sus brazos por debajo de los de él y atrapa las muñecas. Apoyo esternal sobre las espinosas con fulcro de toalla, puesta en tensión de flexión y tracción con un movimiento hacia arriba, con los antebrazos sobre las axilas, y hacia delante, con el cuerpo, al final de la fase de espiración.

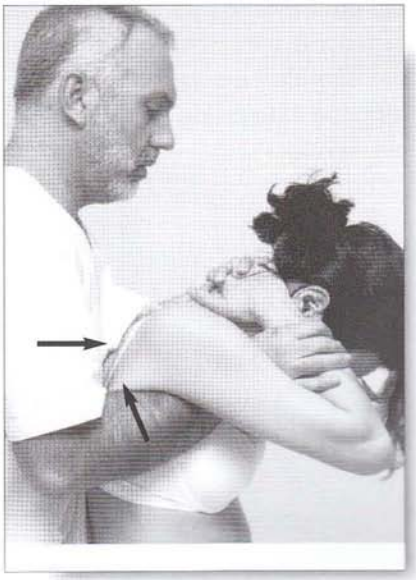

VARIANTE CON MANOS ENTRELAZADAS SOBRE LOS CODOS

En la misma posición que las anteriores, se atrapan los antebrazos con las manos entrelazadas, efectuando la tracción con un movimiento hacia arriba de los antebrazos y hacia adelante con el cuerpo, al final de la fase de espiración.

NORMALIZACION FUNCIONAL A TRAVES DE LA RESPIRACION EN FLEXION Y EXTENSION

Paciente en prono. El terapeuta al lado, coloca ambos pulgares en las transversas, presionando en sentido ascendente en una lesión de flexión, en la fase de espiración y al contrario en la extensión. La normalización consta de dos fases, primero en sentido de la lesión y luego de corrección.

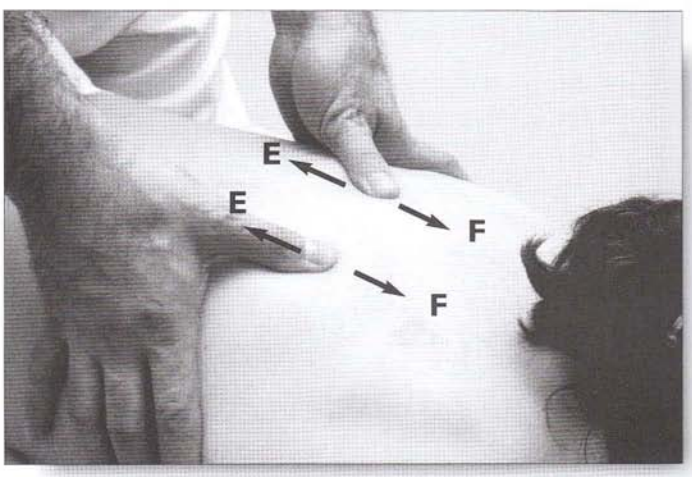

SENTIDO DE LESION

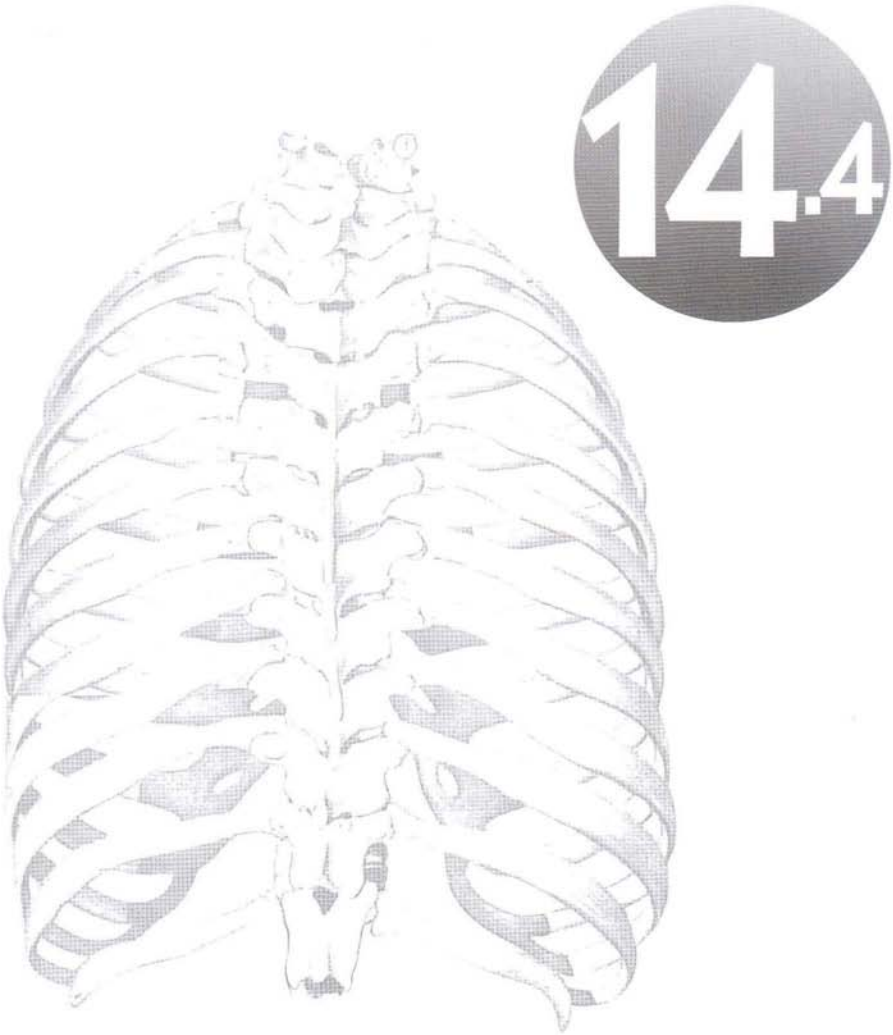

TECNICAS DE NORMALIZACION

MANIPULACIONES INDIRECTAS

MANIPULACIONES INDIRECTAS

LESION DE GRUPO DE LOS SEGMENTOS DORSALES BAJOS EN ELR CON PALANCA SUPERIOR

Ejemplo de una lesión de grupo en EL = R izda.

Paciente en decúbito lateral izquierdo. El terapeuta frente a él, flexiona la pierna y posiciona el tronco en rotación. Fulcro de la pelvis con el antebrazo izquierdo y pierna sobre la rodilla del paciente, apoyo del antebrazo libre sobre el hombro y tracción al final de la espiración con la palanca superior hacia abajo.

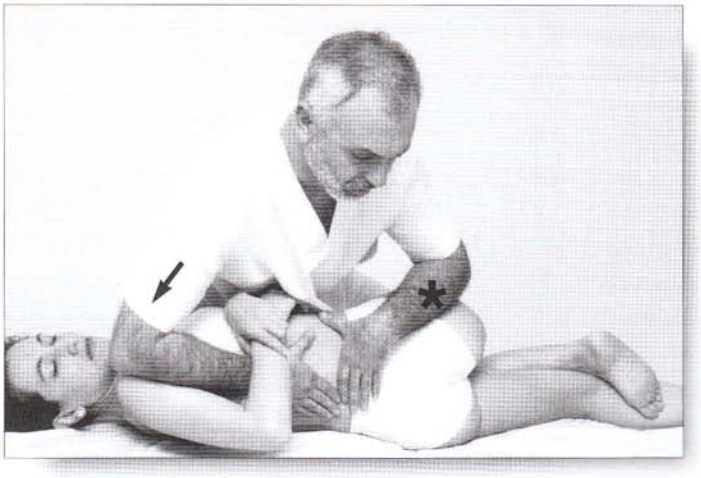

LESION DE GRUPO DE LOS SEGMENTOS DORSALES BAJOS EN FLR CON PALANCA INFERIOR

Ejemplo de una lesión de grupo en FL ≠ R dcha.

Paciente en decúbito lateral izquierdo. El terapeuta frente a él, flexiona la pierna superior, posicionando el tronco en rotación. Fulcro del hombro con el antebrazo derecho, apoyo en el iliaco con el izquierdo y pierna sobre la rodilla del paciente; la tracción se realiza hacia abajo sobre la pelvis, al final de la fase de espiración ayudándose con el peso del cuerpo sobre la pierna flexionada.

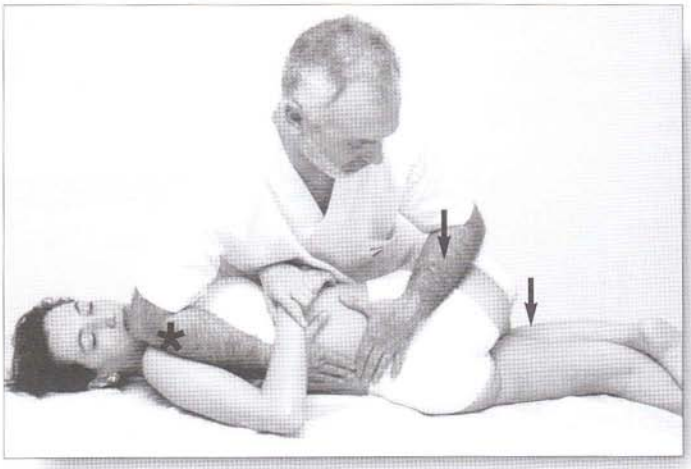

LESION DE GRUPO DE LOS SEGMENTOS DORSALES MEDIOS Y BAJOS EN SUPINO

Ejemplo de lesión de EL=R izda.

Paciente en supino. El terapeuta al lado de la camilla, coloca el cuerpo del paciente en rotación sobre el eje. Apoyo con una mano sobre el hombro, fulcro en la EIAS para movilizar la pelvis, y tracción hacia la EIAS del otro lado, al final de la fase de espiración.

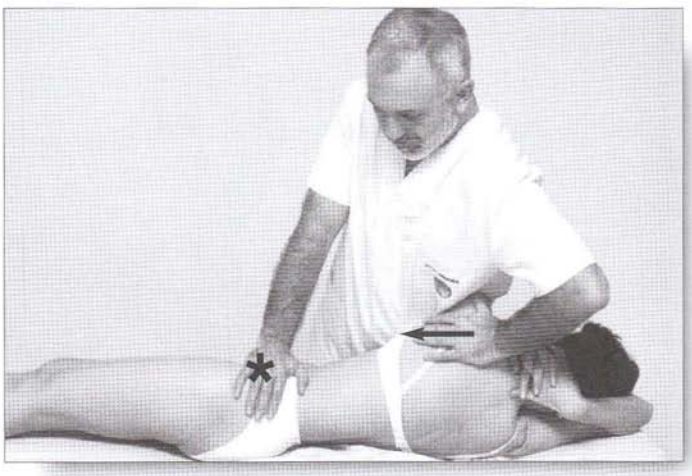

VARIANTE EN BIPEDESTACION

Ejemplo de lesión en EL = R dcha.

Paciente de pie con las manos en la nuca. El terapeuta por detrás, pasa el brazo por debajo de la axila atrapando el brazo contrario con una mano mientras con la otra sujeta la EIAS del mismo lado, realizando la tracción al final de la fase de espiración, en rotación izquierda, aprovechando la proyección del peso del cuerpo hacia adelante.

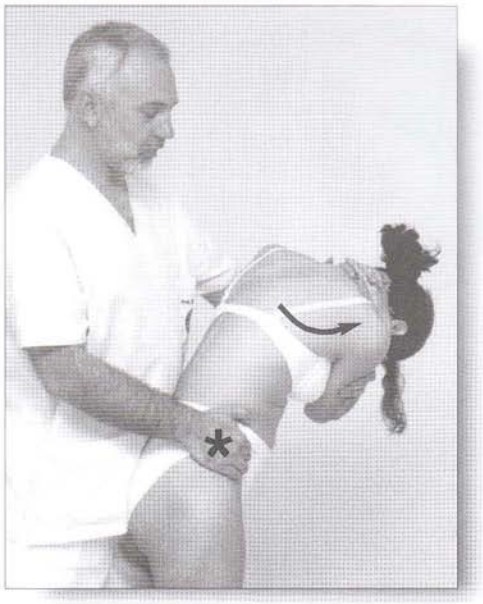



VARIANTE EN SEDESTACION PARA LOS SEGMENTOS DORSALES ALTOS

Ejemplo de lesión en EL=R dcha.

Paciente sentado a caballo sobre la camilla. El terapeuta detrás, pasa su brazo por debajo de el del paciente, atrapando el cuello con la mano y muñeca, realizando la tracción en rotación, aprovechando la palanca del cuello y hombro, al final de la fase de espiración, previa puesta en tensión y colocación sobre el eje de gravedad.

Nota: *estas son técnicas inespecíficas de descoaptación en rotación que se suelen realizar cuando el paciente tiene varias lesiones en una misma zona para absorber la tensión y en posteriores sesiones corregir de forma más selectiva.*

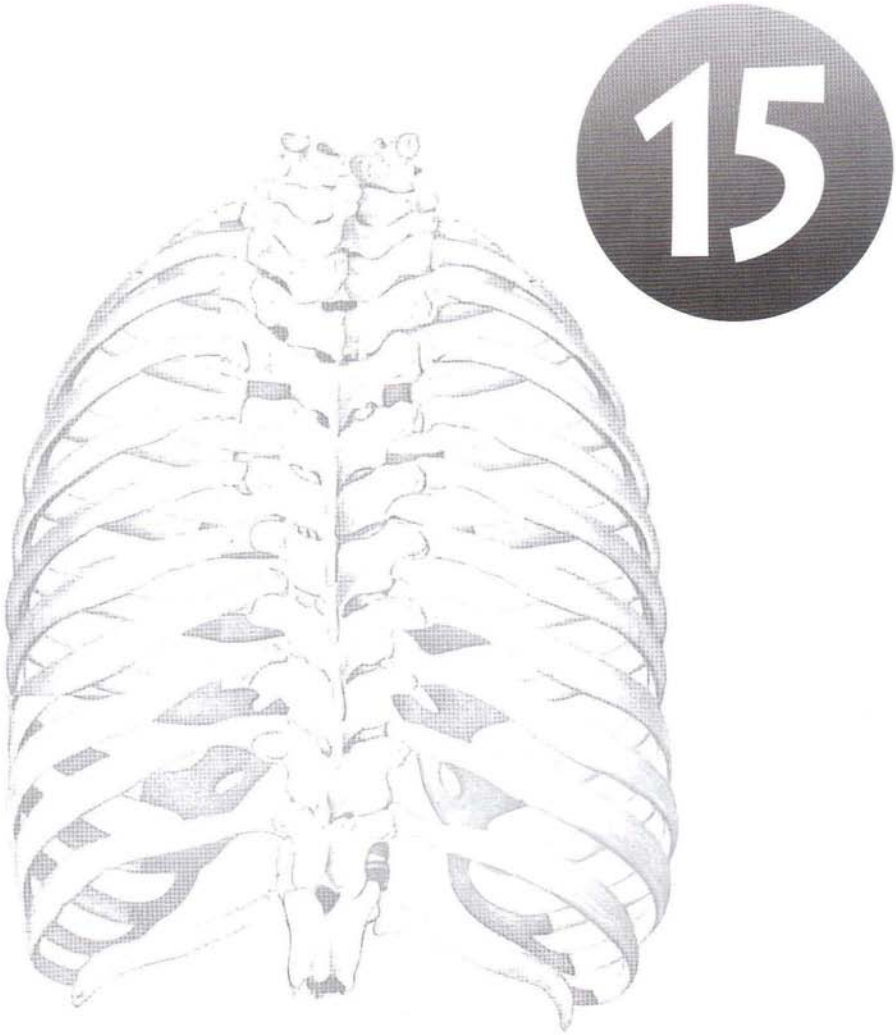

15

LA PARRILLA COSTAL

LA PARRILLA COSTAL

Cada costilla articula con el cuerpo de dos vértebras dorsales excepto la primera, undécima y duodécima, que lo hacen solo sobre el cuerpo de la vértebra dorsal del mismo número.

La relación vertebral articular con las costillas se realiza por medio de tres superficies articulares, dos hemicarillas para la articulación costovertebral y una hemicarilla para la articulación costotransversa.

Cada costilla articula con la vértebra de su número y la inmediata superior (articulación costovertebral) y con la trasversa de la vértebra de su número (articulación costotransversa), esta última es la que normalmente se lesiona con la vértebra. D11 y D12 no tienen costotransversa.

Las dos primeras se encuentran lateralmente en el cuerpo vertebral, una en el borde inferior de la vértebra superior y la otra en el borde superior de la vértebra inferior.

El arco se cierra por la parte anterior del tórax mediante la unión de las costillas con el esternón en lo que se denomina articulación esternocostal.

Todas las lesiones costales (no traumáticas) son secundarias, la lesión vertebral es siempre primaria. El que se fije la costilla es cuestión de tiempo.

ARTICULACION COSTOVERTEBRAL

La articulación costovertebral contempla también una relación articular con el disco intervertebral entre las muescas articulares de dos vértebras, la inferior de una y la superior de la subyacente. Este elemento articular está fuertemente coaptado por la cápsula articular y los ligamentos correspondientes, que son:

- **Un ligamento interóseo**, que separa esta articulación en dos cavidades.
- **Un ligamento radiado**, con tres fascículos: superior e inferior, se insertan en el cuerpo de ambas vértebras adyacentes y el fascículo medio que se inserta en el anillo del disco.

ARTICULACION COSTOTRANSVERSA

Es el elemento de unión entre la tuberosidad costal y el vértice de la apófisis transversa, por medio de superficies ovaladas, coaptadas por la cápsula y un sistema ligamentario cuádruple:

Los cuatro ligamentos son:

- **El costotransverso interóseo**, que va desde la apófisis transversa hasta la cara posterior del cuello de la costilla.
- **El costotransverso posterior**, que es una cinta rectangular que va desde la cúspide de la apófisis transversa hasta la parte externa de la tuberosidad costal.
- **El costotransverso superior**, resistente y espeso, de forma cuadrada, va desde el borde inferior de la transversa hasta el borde superior de la costilla subyacente.
- **El costotransverso inferior**, ocupa la parte inferior de la articulación costotransversa.

ARTICULACIONES COSTOVERTEBRALES

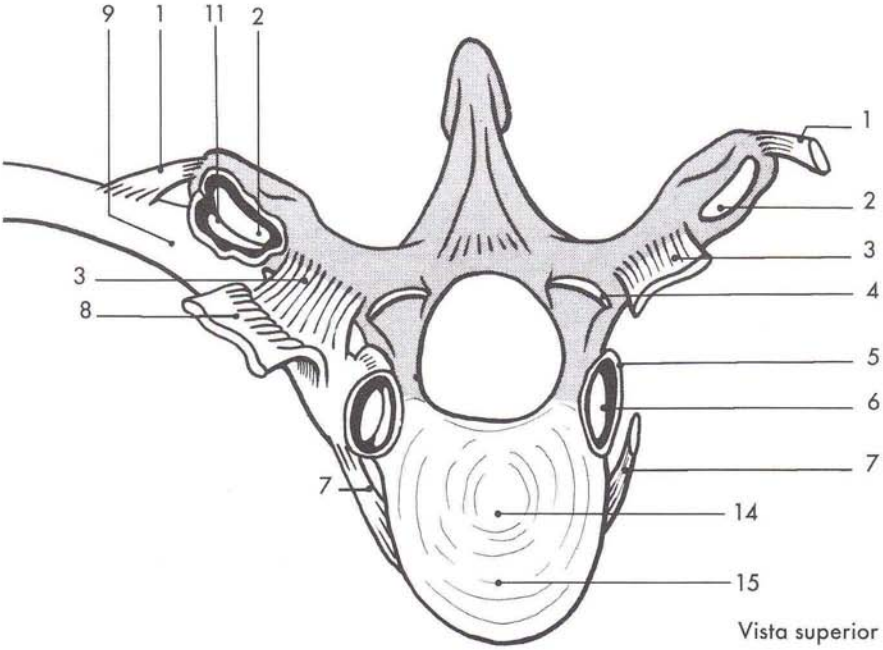

Vista superior

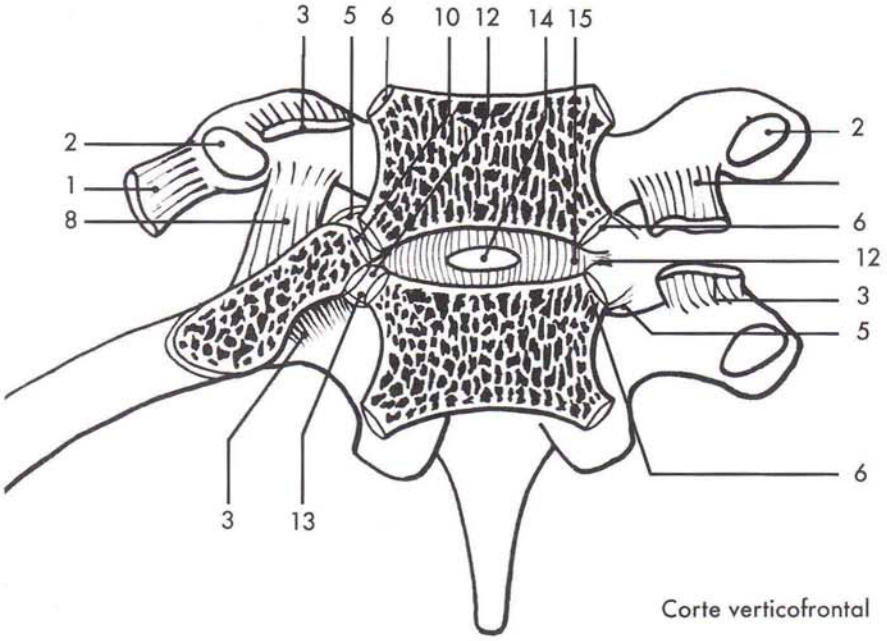

1.- Lig. costotransverso posterior. 2.- Apófisis transversa. 3.- Lig. costotransverso interóseo. 4.- Art. interapofisaria. 5.- Cápsula articular. 6.- Carilla costal. 7.- Lig. radiado, fascículo medio. 8.- Lig. costotransverso superior. 9.- Costilla. 10.- Cabeza costal. 11.- Tuberosidad costal. 12.- Ligamento interóseo. 13.- Cavidad articular. 14.- Núcleo pulposo. 15.- Anillo fibroso.

UNIDAD FUNCIONAL DEL TRONCO

En el análisis de las características más importantes de este segmento del aparato musculoesquelético, es obligado recordar tres elementos óseos básicos unidos entre sí por complejos pluriarticulares como es el caso del segmento esternocostovertebral o por tejidos musculares o fascias deslizantes como es el caso de la escápula, auténtica rótula torácica.

La importancia del elemento escapular en el complejo articular del hombro es lógica desde el punto de vista mecánico, ya que este elemento óseo está unido al hombro por vía articular y tiene un papel de intermediario entre la extremidad superior y la caja torácica.

En términos didácticos, podemos aprovechar el estudio de la columna dorsal, incluyendo a la escápula, desde su relación, por una parte con la parrilla costal y por otra con el elemento vertebral a través de la musculatura correspondiente, de tal forma que podemos actuar sobre él utilizando como palanca la extremidad superior y como elemento torácico fijo, su relación vertebral a través del sistema muscular (romboides, serrato, trapecios, etc.).

ROTACION AXIAL DEL RAQUIS DORSAL

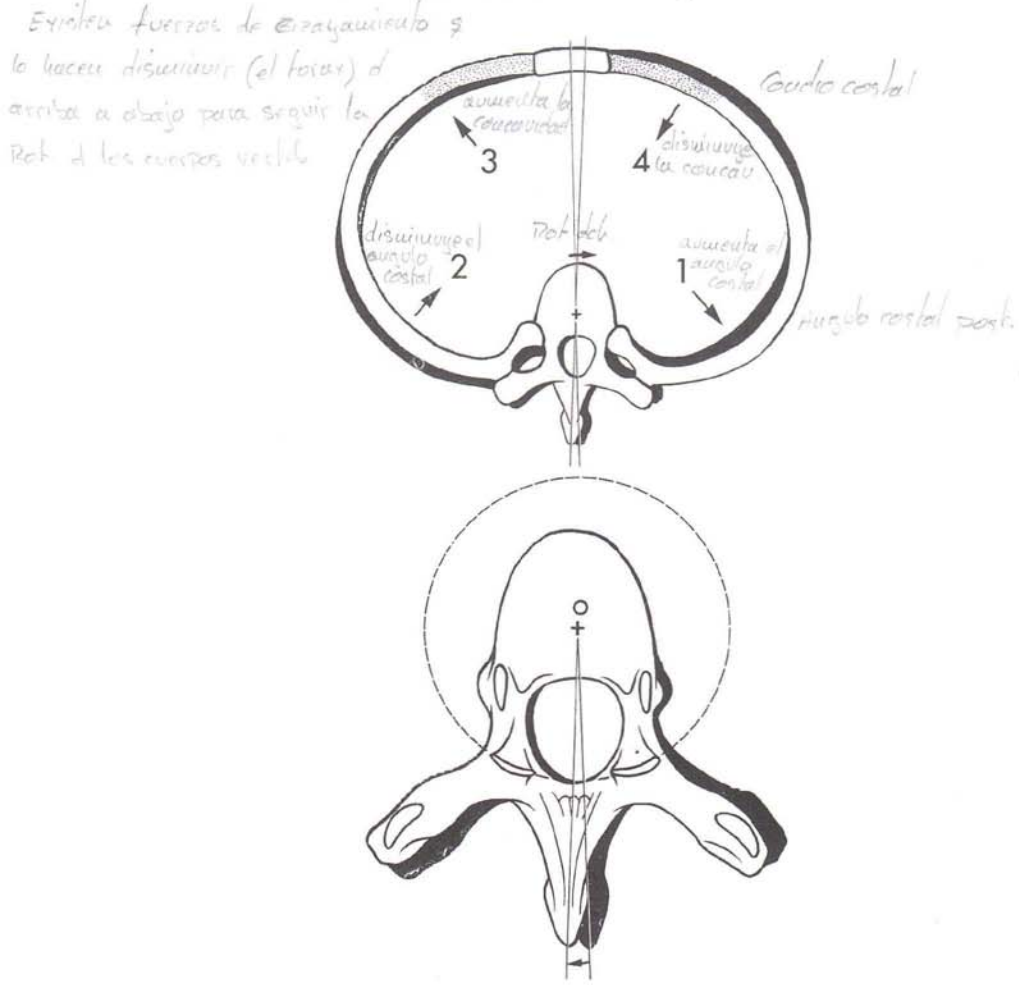

1. Carilla articular. 2. Faceta costal superior. 3. Apófisis transversa. 4.- Carilla costal. 5. Lig. costotransverso superior. 6.- Faceta costal inferior. 7.- Lig. interóseo. 8.- Lig. costotransverso interóseo. 9.- Lig. costotransverso posterior. 10.- Lig. Radiado, fascículo inferior. 11.- Lig. Radiado, fascículo medio. 12.- Lig. Radiado, fascículo superior. 13.- Anillo fibroso.

ARTICULACION COSTOVERTEBRAL Y SUS LIGAMENTOS

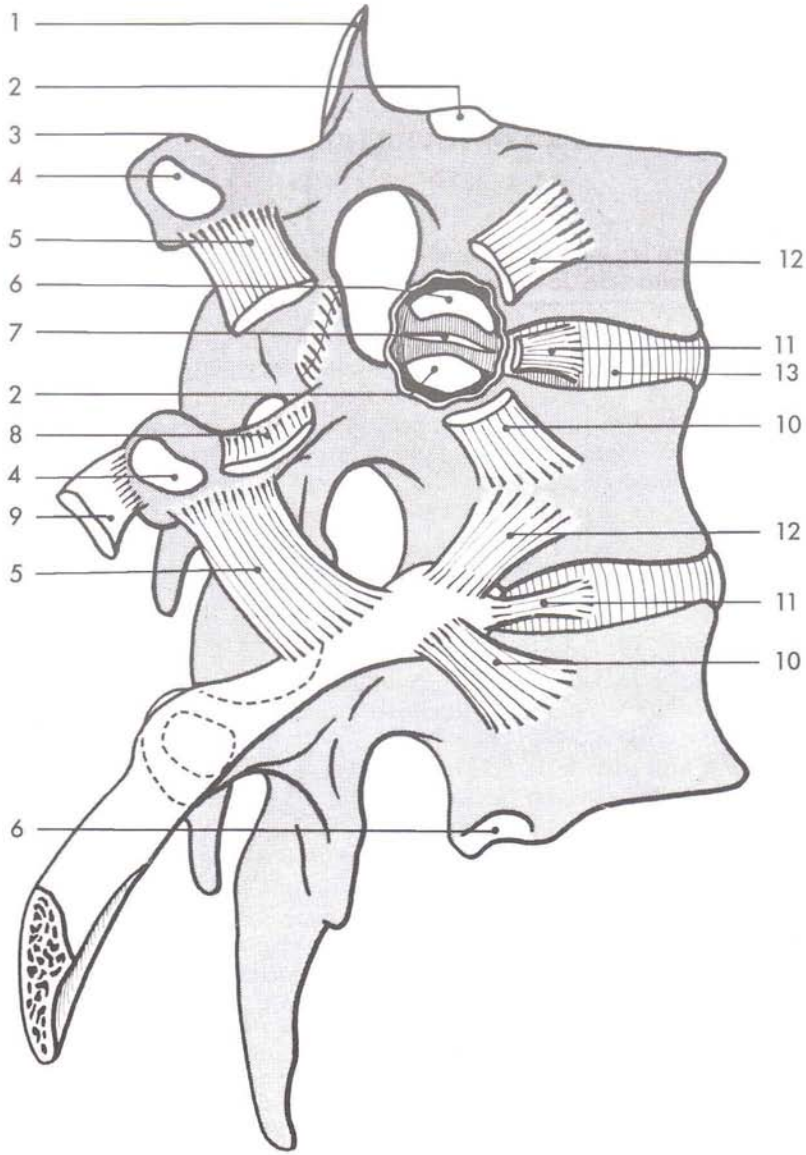

1. Carilla articular. 2. Faceta costal superior. 3. Apófisis transversa. 4.- Carilla costal. 5. Lig. costotransverso superior. 6.- Faceta costal inferior. 7.- Lig. interóseo. 8.- Lig. costotransverso interóseo. 9.- Lig. costotransverso posterior. 10.- Lig. Radiado, fascículo inferior. 11.- Lig. Radiado, fascículo medio. 12.- Lig. Radiado, fascículo superior. 13.- Anillo fibroso.

MOVILIDAD COSTAL

Es diferente en el segmento costal superior que en el inferior. En la elevación costal, durante la inspiración, aumenta el diámetro transversal del tórax inferior y el diámetro anteroposterior del tórax superior.

En la zona media del tórax se produce el aumento simultáneo de los dos diámetros, el transversal y el anteroposterior.

C1 - C4 Palanca de bomba

C5 - C7 Palanca de bomba y asa de cubo

C8 - C10 Asa de cubo

C11 y C12 Solidarias a la respiración por medio de fijaciones a la musculatura

MOVIMIENTOS RESPIRATORIOS

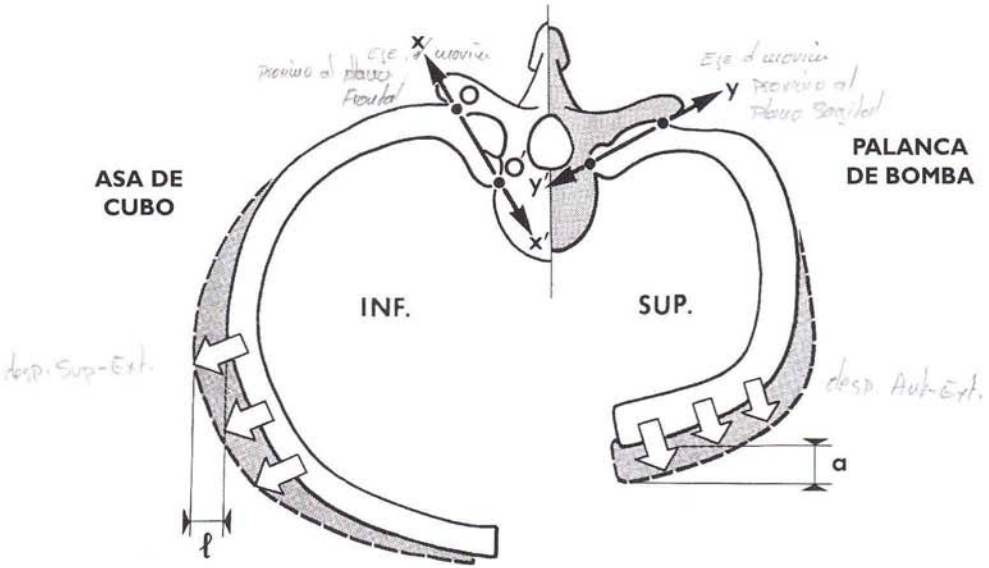

MOVILIDAD ESTERNAL Y DE LOS CARTILAGOS COSTALES

En la inspiración, el esternón se eleva y el cartílago costal se horizontaliza. Este movimiento angular del cartílago costal respecto al esternón se realiza gracias a la articulación condroesternal.

La inspiración obliga a la primera costilla a elevarse, aumentando su diámetro. Con ella arrastra al esternón, que al ascender, aumenta el diámetro anteroposterior aunque en menor medida que en el primer segmento costal.

ELASTICIDAD DE LOS CARTILAGOS COSTALES

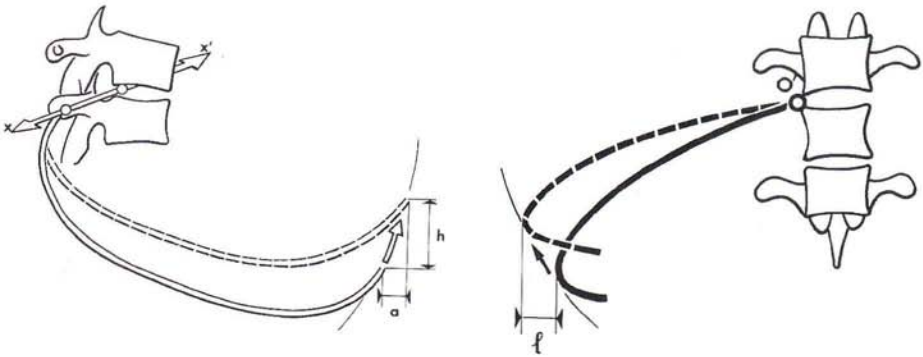

ARTICULACIONES CONDROESTERNALES Y CONDROCOSTALES

Las articulaciones **condroesternales** mantienen unas superficies articulares diédricas que encajan en forma de cuña la extremidad de la costilla en una cavidad acuñada que existe en el esternón. Esta unión acuñada sólo permite movimientos de elevación y descenso.

Las articulaciones **condrocostales** encajan en la extremidad externa de la costilla con el extremo anterior de la misma en una articulación cónica que permite movimientos laterales y verticales.

Durante la inspiración, el cartílago costal se comporta como una barra de torsión con una función amortiguadora por la acción de los músculos inspiradores, cuando éstos se relajan, los cartílagos recobran su posición inicial gracias a su elasticidad.

FASE DE INSPIRACION

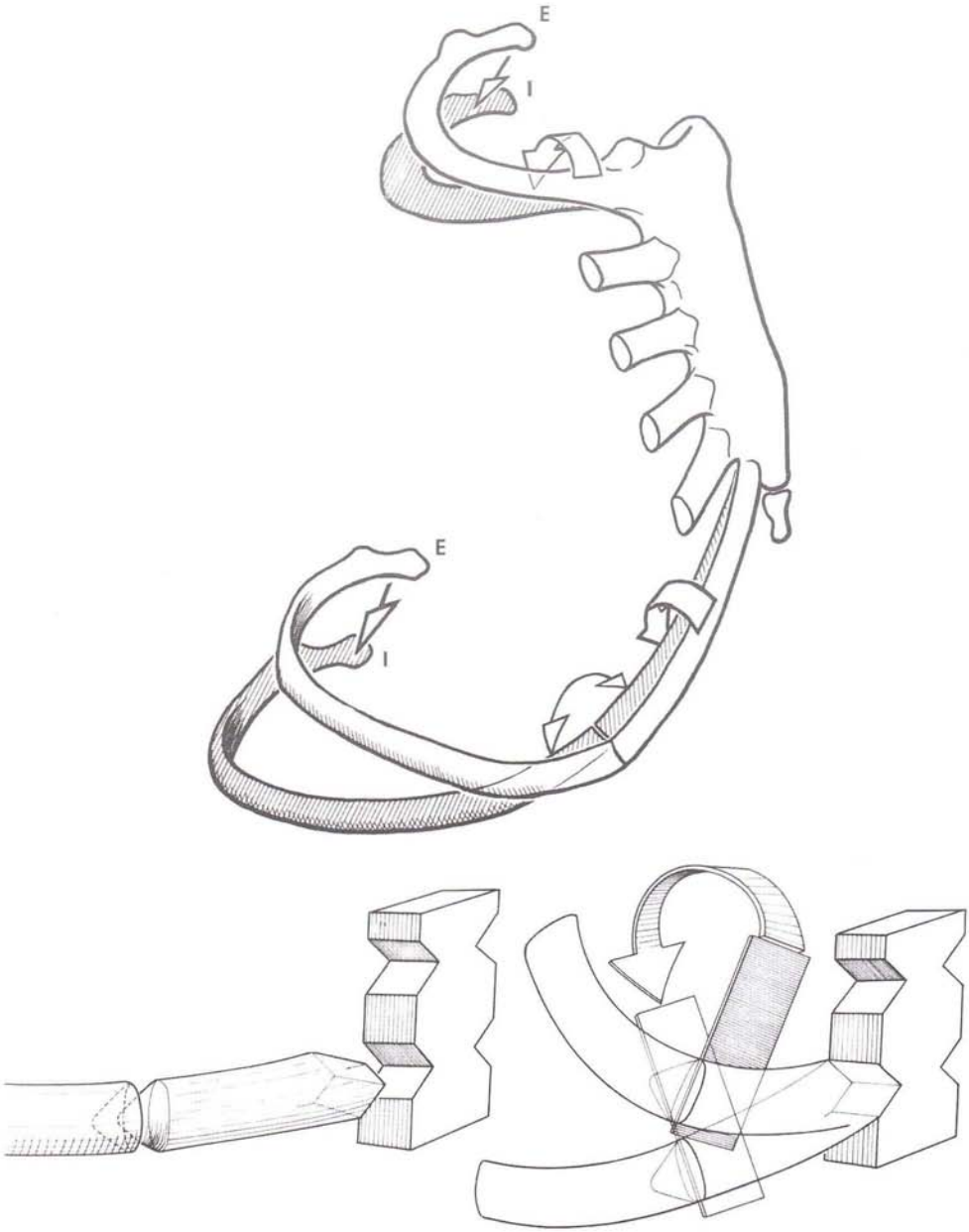

MOVIMIENTOS COSTALES

Funcionalmente, las costillas tienen dos tipos de movimiento:

a) Un movimiento perpendicular de elevación y descenso o en PALANCA DE BOMBA.

Pag 332

b) Un movimiento rotatorio o en ASA DE CUBO.

Las dos modalidades facilitan la expansión torácica.

El movimiento en palanca de bomba está asociado a la flexoextensión de columna. En la extensión de la columna dorsal, el esternón asciende, las costillas anteriores se separan una de otra y las posteriores se aproximan

En la flexión, el esternón desciende, las costillas anteriores se aproximan y las posteriores se separan.

En el ciclo respiratorio, el movimiento principal es el rotatorio o en asa de cubo. La inspiración aumenta el diámetro transverso del tórax; la espiración lo disminuye.

Las lesiones costales se manifiestan por la restricción de la inspiración y espiración, por lo que, las lesiones costales serán:

- **Lesión en inspiración**
- **Lesión en espiración**

A = 154'2°
A' = 182'2°

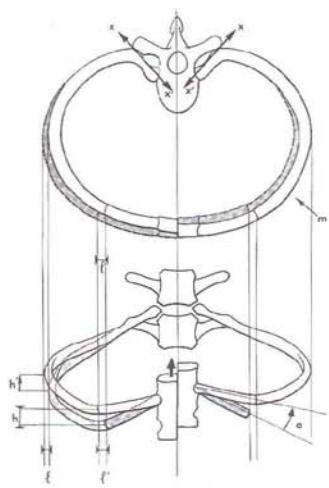

Prof. Dev.

MOVIMIENTO DEL BLOQUE COSTOESTERNAL EN LA INSPIRACION

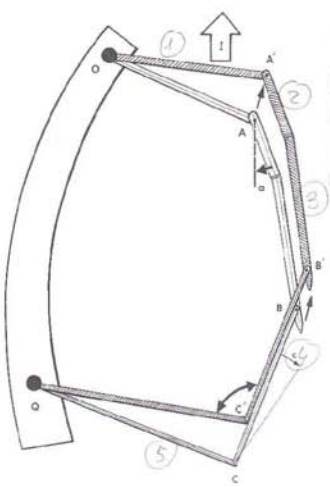

ELEVACIÓN ESTERNAL EN LA INSPIRACION

PARTICULARIDADES DEL SEGMENTO COSTAL

COSTILLAS ATIPICAS

En el estudio de las costillas, observamos que algunas de ellas no guardan las mismas características que el resto, por lo que se les llama atípicas y son las siguientes:

- **1ª COSTILLA.-** Se articula con una sola vértebra. No posee cartílago articular en su articulación distal lo que impide el movimiento rotatorio. Asciende y desciende en un movimiento que realiza solidaria al esternón. En algunos casos se articula con C7.
- **11ª y 12ª COSTILLAS.-** Se articulan con una sola vértebra y no se articulan con ninguna apófisis transversa. Tampoco tienen articulación a nivel de los extremos anteriores.

PARRILLA COSTAL

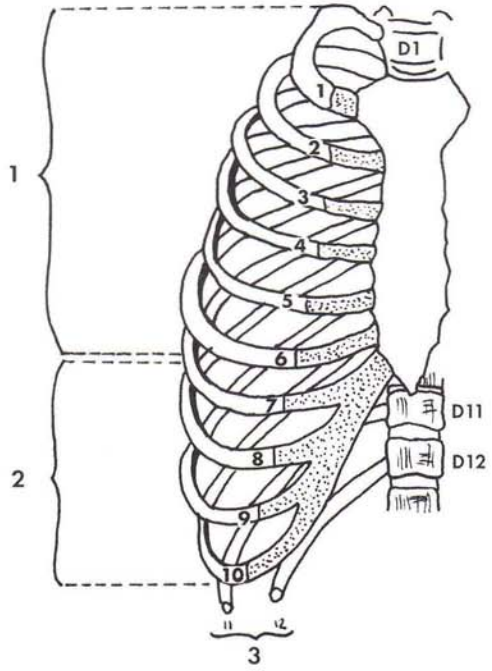

1.- Costillas verdaderas. 2.- Costillas falsas. 3.- Costillas flotantes.

CARACTERISTICAS ESPECIFICAS DE LA 1ª Y 2ª COSTILLAS

1ª COSTILLA: Es la más ancha y la más corta. Aplastada de arriba hacia abajo.

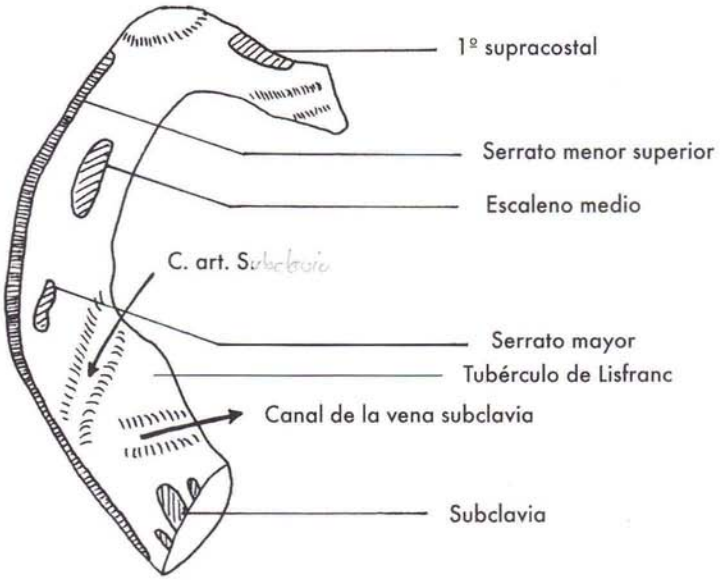

2ª COSTILLA: No presenta ningún canal costal. La orientación de las caras con las de la 1ª COSTILLA se encuentra en un plano horizontal, de la 3ª hacia abajo vertical.

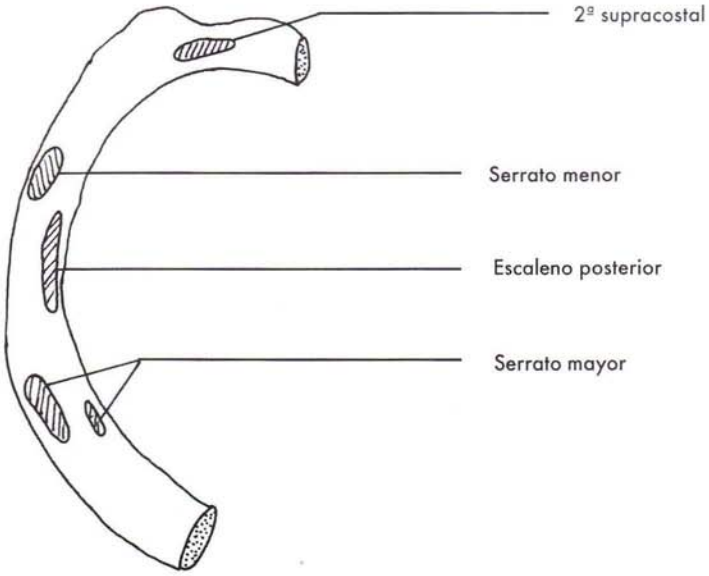

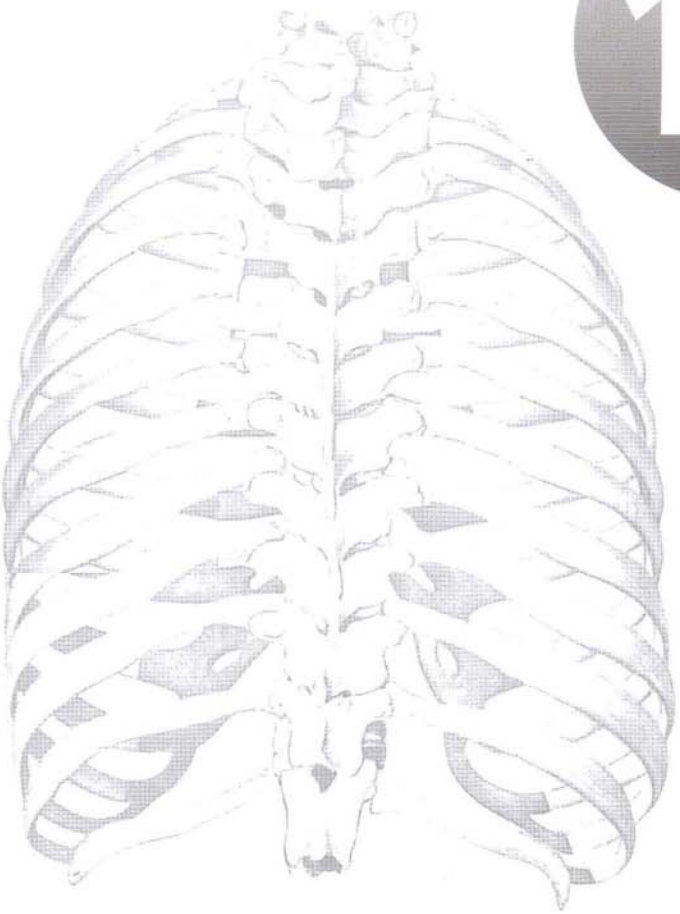

16

MUSCULOS RESPIRATORIOS

LOS MUSCULOS RESPIRATORIOS

Los músculos de la respiración se pueden clasificar en dos categorías. Por una parte, los **músculos de la inspiración**, que elevan las costillas y el esternón, y por otra, los **músculos de la espiración**, que descienden las costillas y el esternón. En estas dos categorías se distinguen además, dos grupos, los músculos principales y los músculos accesorios, si bien estos últimos sólo entran en acción durante movimientos anormalmente amplios y potentes.

Podemos, por tanto, repartir los músculos de la respiración en cuatro grupos:

PRIMER GRUPO

Los **músculos principales de la inspiración** que son los intercostales externos y los supracostales y, sobre todo, el diafragma.

SEGUNDO GRUPO

Los **músculos accesorios de la inspiración**:

- Los esternocleidomastoideos, los escalenos anteriores, medios y posteriores. Todos estos músculos sólo son inspiradores cuando se apoyan en el raquis cervical, cuando éste permanece rígido por la acción de otros músculos.
- El pectoral mayor y menor, cuando ambos se apoyan en la cintura escapular y los miembros superiores están en abducción.
- Los fascículos inferiores del serrato mayor y el dorsal mayor cuando éste se apoya en los miembros superiores, puestos previamente en abducción.
- El serrato menor posterior y superior.
- Las fibras posteriores del sacrolumbar, que se apoyan por arriba en las cinco últimas transversas cervicales y se insertan por abajo en los seis primeros arcos costales, con lo que de este modo tienen una disposición casi parecida a la de los músculos supracostales de gran longitud.

TERCER GRUPO

Los **músculos principales de la espiración**:

Este grupo sólo está representado por los músculos intercostales internos, ya que, la espiración normal es un fenómeno puramente pasivo de retorno del tórax sobre sí mismo por simple elasticidad de los elementos osteocartilaginosos y del parénquima pulmonar. Por tanto, la energía necesaria para la espiración es en realidad una restitución de la energía desarrollada en la inspiración a través de los músculos de la inspiración y que está almacenada a nivel de los elementos elásticos del tórax y del pulmón.

Hay que señalar también la intervención de la gravedad con el cuerpo en posición vertical, que colabora en gran medida al descenso de las costillas, a causa de su propio peso.

CUARTO GRUPO

Los **músculos accesorios de la espiración**:

No por ser accesorios estos músculos dejan de ser importantes, ni carecen de extremada potencia, ya que condicionan la espiración forzada y el esfuerzo abdominal.

Los músculos abdominales, el recto mayor del abdomen, el oblicuo mayor y el oblicuo menor, hacen descender con fuerza el orificio inferior del tórax.

En la región dorsolumbar encontramos otros músculos accesorios de la espiración: la porción inferior del músculo sacrolumbar, el dorsal largo, el serrato menor posterior e inferior y el cuadrado lumbar.

MUSCULOS SUPRACOSTALES

Van desde el extremo superoexterno de la apófisis transversa a la costilla subyacente.

Cuando se contraen, elevan las costillas. Son INSPIRADORES.

MUSCULOS INTERCOSTALES EXTERNOS

De fibras oblicuas hacia abajo y adelante. Elevan las costillas. Son INSPIRADORES.

MUSCULOS INTERCOSTALES INTERNOS

De fibras oblicuas hacia abajo y atrás. Deprimen las costillas. Son ESPIRADORES.

TRIANGULAR DEL ESTERNON

Está situado en la cara posterior del esternón. Se insertan en los cartílagos costales de la 2ª a la 6ª costillas y sus fibras son oblicuas de afuera a dentro y de arriba a abajo. Produce el descenso de los cartílagos.

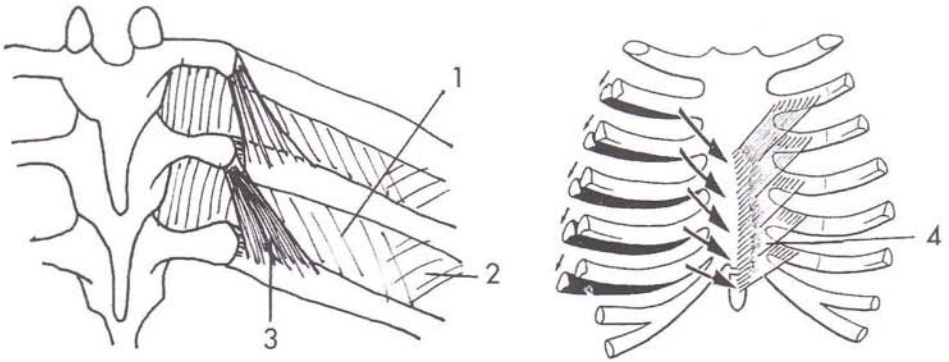

1.- Intercostales externos. 2.- Intercostales internos. 3.- Supracostales. 4.- Triangular del esternón.

DIAFRAGMA

Por sí solo, ensancha los tres diámetros del volumen torácico:

- Ensanchamiento del diámetro vertical por descenso del centro frénico.
- Ensanchamiento del diámetro transversal por elevación de las costillas inferiores.

- Ensanchamiento del diámetro anteroposterior por elevación de las costillas superiores por medio del esternón.

Puede decirse por tanto, que el diafragma es un músculo esencial en la respiración.

SACROLUMBAR

Procede de la masa común sacrolumbar y se inserta sobre el borde superior de las costillas. Rota la parrilla costal en la inspiración, por lo que es inspirador.

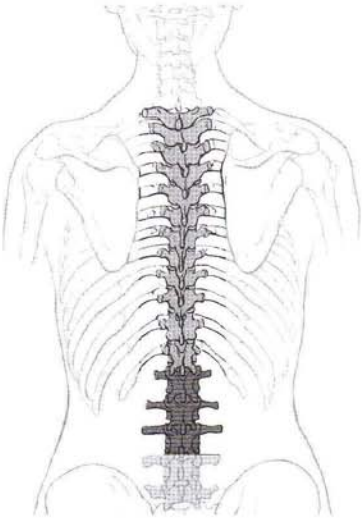

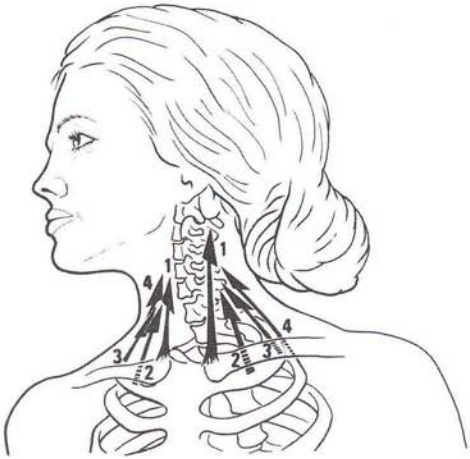

MUSCULOS ACCESORIOS DE LA INSPIRACION

Esternocleidomastoideos (1), Escalenos anteriores (2), medios (3), y posteriores (4), Pectoral mayor (4), y menor (5), Serrato mayor (6), Dorsal mayor (10), Serrato menor posterosuperior (11), Sacrolumbar superior (12)

MUSCULOS ACCESORIOS DE LA ESPIRACION

Recto mayor del abdomen (7), Oblicuo mayor (8), y menor (9), Sacrolumbar inferior (13), Dorsal largo (14), Serrato menor posteroinferior (15), Cuadrado lumbar

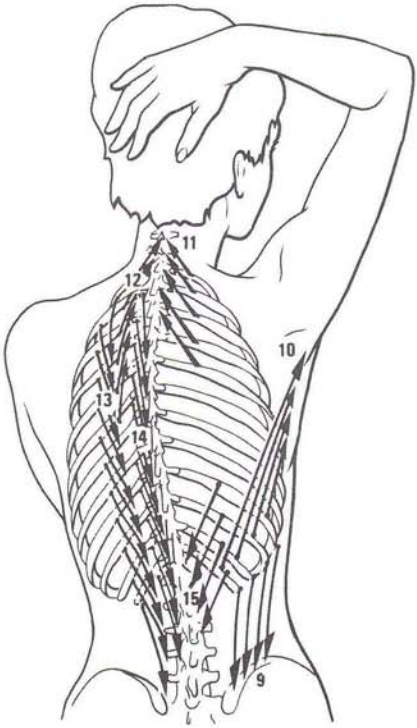

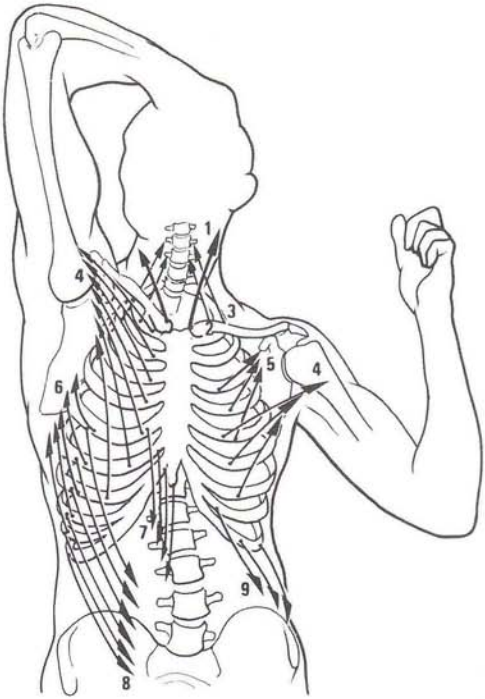

Por lo expuesto en el apartado de músculos respiratorios podemos comprobar la importancia de la musculatura en las lesiones costovertebrales, que suelen ser por sobreesfuerzos, traumatismos, posturas defectuosas, descompensaciones musculares, etc.

Las lesiones se clasifican en lesión costal en inspiración y ***lesión costal en espiración***, en dependencia de la musculatura afectada.

No debemos olvidar que siempre que encontremos una lesión vertebral, debemos comprobar el movimiento respiratorio de las costillas, ya que es muy probable que encontremos un bloqueo costovertebral.

17

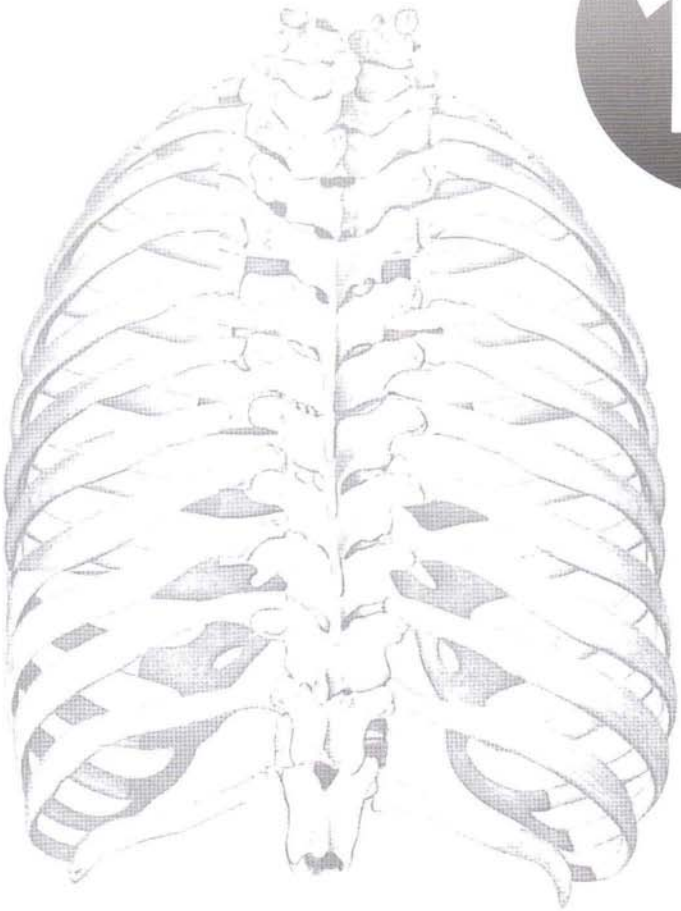

FISIOPATOLOGIA COSTOVERTEBRAL

FISIOPATOLOGIA COSTOVERTEBRAL

Las lesiones costales en este segmento se clasifican en **PRIMARIAS** y **SECUNDARIAS**.

LESION PRIMARIA.- Se considera lesión primaria cuando la perturbación principal se halla en las articulaciones costovertebrales o costotransversas. y elementos propios del torax

LESION SECUNDARIA.- Se trataría de una mala relación entre dos costillas vecinas como consecuencia de una lesión vertebral, visceral ó craneal

lesiones del torax x trauma, microtrauma ó espasmos. } Lesión 1ª costilla 1ª primaria
} Lesión V. Inf. 2ª secundaria

No conviene ajustar una costilla en relación a su vecina sin ajustar previamente sus relaciones vertebrales. Así, cuando descubrimos una lesión costal, hay que investigar de inmediato las articulaciones vertebrales con las que se articula ya que por su relación se deben considerar como un solo segmento raquídeo.

LESION COSTAL EN ESPIRACION

espacio reducido

Una costilla queda fijada en espiración y aproximada a la costilla subyacente. El borde superior de la costilla lesionada queda más prominente, mientras su borde inferior se hace más interno y desaparece.

LESION COSTAL EN INSPIRACION

espacio intercostal reducido

La costilla fijada en inspiración se aproxima a la suprayacente. Su borde superior se hace interno y desaparece mientras el borde inferior se hace prominente.

Una tensión de los músculos intercostales mantiene y aumenta una lesión costal.

- Antes de ajustar una lesión costovertebral, conviene relajar los músculos intercostales y después, realizar el ajuste.
- Las costillas lesionadas en inspiración son poco móviles.

- Las lesiones costales producidas por la tos o el estornudo se incluyen entre las posibles que se originan como consecuencia del espasmo de los músculos intercostales.

ESPIRACION

- La lesión en inspiración se produce por un espasmo de la musculatura intercostal, secundaria a una lesión vertebral de EL = R que fija la articulación costovertebral, solicitando la musculatura intercostal que fija el segmento costal en una posición superior.

INFERIOR

INSPIRACION

- La lesión en espiración es secundaria a una lesión vertebral de grupo o aislada en FL ≠ R que obliga a la costilla a fijarse en una posición inferior.

SUPERIOR

el error se produce al observar el movimiento de C_{0_1} posterior (observado en inspiración) debido por supuesto a su posición en ESP (convencional)

La inserción del músculo supracostal en la primera costilla facilita las lesiones de ésta en espiración, ya que por su inserción proximal a la cabeza costal, cuando está contraído asciende la parte posterior y desciende la anterior.

INSPIRAC. y pos. espiración

ant. post.

Estas lesiones costales superiores pueden perfectamente originarse en los cuadros lesionales cervicales, debido a las estrechas relaciones musculares con el segmento cervical.

Con respecto a las articulaciones costovertebrales en la escoliosis, el lento desarrollo de la misma hace que sean indoloras generalmente debido al progresivo periodo de adaptación.

En la espondilitis anquilosante estas articulaciones se artrosan rápidamente, originando severas limitaciones.

Cuando existe una limitación severa de las articulaciones costovertebrales, la incidencia sobre las articulaciones costocondrales es clara ya que se vuelven dolorosas, así como en las lesiones por traumatismo directo en la unión del cartílago y el hueso a unos 2 cm por fuera del esternón.

Entre la 7ª y la 10ª costillas, en la cara anterior, se encuentran las articulaciones CONDROCOSTALES, que se suelen lesionar por contusión directa. Al intentar desplazar los cartílagos se aprecian unos chasquidos característicos. Lesiones del Diafragma Hemicupula ZUS y otra ESP son en torsión y de grupo (salvo alteraciones aisladas de 1 x tiravira)

Tanto en la flexión como en la extensión, la costilla se bloquea del lado de la lateralización, por compresión de las estructuras adyacentes. al comprimirse de ese lado la artic costo-vert x reducción del espacio q. las alberga

La lesión dorsal en flexión implica una lesión en espiración y en extensión al contrario.

FISIOLOGIA ARTICULAR COSTAL

DOS TIPOS DE MOVIMIENTOS:

- Movimiento en eje anteroposterior o en palanca de bomba.
- Movimiento en eje transversal o en asa de cubo.

– Los movimientos difieren según los niveles:

Nivel costillas superiores (1, 2, 3, 4)
Predomina el movimiento anteroposterior (palanca de bomba).

Nivel costillas medias (5, 6, 7)
La amplitud de movimientos está repartida.

Nivel costillas inferiores (8, 9, 10)
Predomina el movimiento transversal (asa de cubo).

Nivel costillas 11 y 12
Los movimientos están neutralizados y no cambian los diámetros del tórax.

CAUSAS DEL DEFICIT DE LA AMPLITUD

- Escoliosis, cifosis, lordosis.
- Bloqueos dorsales.
- Subluxaciones costales.
- Contracturas de los músculos dorsales.

CLINICA COSTAL

1ª COSTILLA:

Puede provocar desórdenes pulmonares (algunos procesos asmáticos), cardiacos, de garganta, tiroides, cefaleas (globales o temporales), vértigos en rotación o anteflexión, opresión torácica, cefaleas con náuseas y vómitos. Hormigueo, parepsias y parestesias en extremidades superiores.

2ª COSTILLA:
Ansiedad (con esterno-clavicular).

1ª A 6ª COSTILLAS:
"Falso Angor". Dolor de seno, drenaje linfático defectuoso (especialmente la 4ª).

3ª COSTILLA:
Hombro (nervio costo-humeral D3-D4).

4ª A 6ª COSTILLAS:
N. Estomáticos, gástricos.

3ª A 6ª COSTILLAS:
Asma, bronquitis.

5ª COSTILLA DERECHA:
Tos, estornudos.

6ª A 10ª COSTILLAS:
Hígado + VB (décima costilla. Bombeo = Vaciado VB).

9ª, 10ª COSTILLAS:
Cólico hepático. ó Vesícula (10ª)

11ª, 12ª COSTILLAS:
Diafragma (con L2, L3).

Mecanismo lesional:
- Espasmo del Ms. cuad lumb. (fija inferior)
- Espasmo Ms Sacrolumbar (fija superior)
Poco probable

12ª COSTILLA:
Signo cólico nefrítico, problema cuadrados lumbares. y signo cólico nefrítico

18

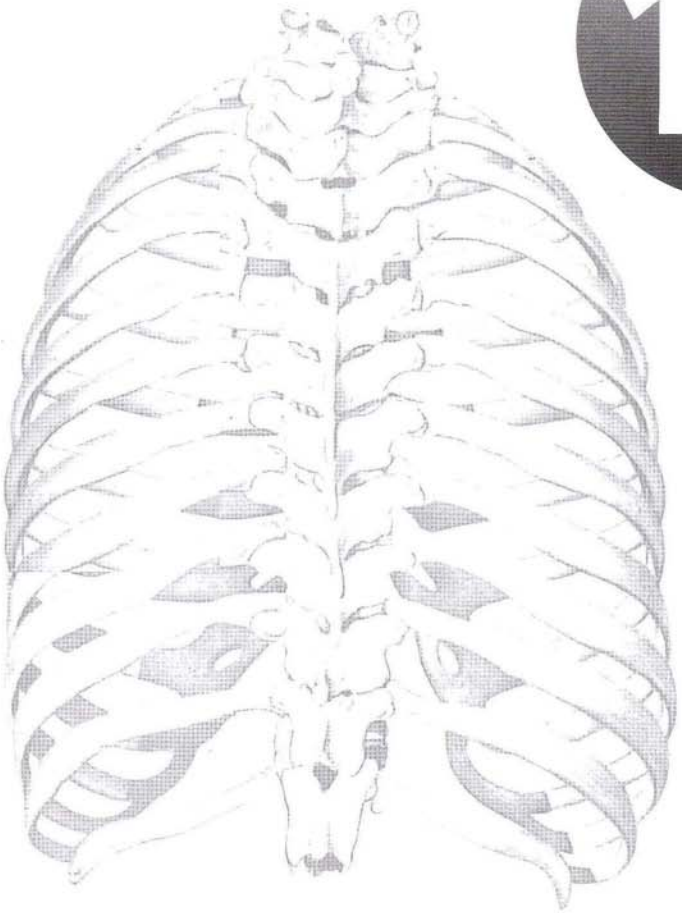

DIAGNOSTICO COSTOVERTEBRAL

DIAGNOSTICO COSTOVERTEBRAL

Las lesiones por fijación costal se diagnostican a través de la palpación con la palma de la mano y las puntas de los dedos.

Cuando uno o varios de los ángulos costales son prominentes y están aproximados a la costilla supra o subyacente, indican que existe una lesión por fijación de una costilla a la inmediata superior en el caso de la lesión en inspiración, o a la inmediata inferior en el caso de una lesión en espiración.

Los bloqueos costales pueden también apreciarse bajo la yema de los dedos, colocados en los espacios intercostales en las zonas anteriores, lateral o posterior, siguiendo el comportamiento costal en las fases respiratorias o en los movimientos de la columna dorsal. Por lo tanto, la distancia correcta de una costilla con respecto a sus vecinas y su movilidad (aspectos estático y dinámico del diagnóstico), son los datos preferenciales del diagnóstico palpatorio.

El interrogatorio determina si la causa ha sido traumática, postural, refleja, etc.

Las lesiones costales se manifiestan por restricciones en la inspiración o en la espiración, por lo tanto utilizaremos los términos de :

LESION COSTAL EN INSPIRACION.- Costilla aproximada a la suprayacente. El borde inferior se hace más prominente, el superior desaparece. Cost FL#12

LESION COSTAL EN ESPIRACION.- Costilla aproximada a la subyacente. El borde superior se hace más prominente, el inferior desaparece.

Nota: *se toma como referencia para los ángulos y los bordes, la parte anterior de la costilla.*

TEST PARA LA MOVILIDAD RESPIRATORIA DE LAS COSTILLAS EN ASA DE CUBO Y PALANCA DE BOMBA

TESTS ESPECIFICOS DE LA PRIMERA COSTILLA

Por las condiciones anatomofisiológicas y las relaciones con la musculatura cervical se efectúan tests específicos por sufrimiento articular y por arrastre, solicitando la musculatura accesoria de la inspiración.

PALPACION POSTERIOR DE LOS ANGULOS

Paciente sentado en la camilla. El terapeuta detrás, sitúa ambos índices sobre los ángulos costales y le pide al paciente una inspiración y espiración lentas y profundas mientras sigue el comportamiento costal de elevación y descenso. Si comprobamos en inspiración el arrastre más acentuado de un lado, nos informa de una lesión en espiración de ese lado. ↳ en ascenso lesión en INSP (1ª C. asciende post.)

ERROR APRECIACIÓN testos escalenos

Las lesiones en este segmento son casi siempre en espiración, debido a la tensión del músculo supracostal y escalenos anterior, medio y clavícula, que suponen cierto impedimento a las lesiones de inspiración.

Deberían subir los dos lados simétricamente. Si uno de los lados sube más está lesionado, en realidad es una prueba de arrastre por la pérdida de elasticidad de la musculatura accesoria de la inspiración (escalenos).

Nota: *las lesiones en inspiración de la primera costilla se producen por transportar cargas pesadas sobre un solo brazo o como campaneo externo de la escápula que hace que la clavícula ascienda arrastrando a su vez a la primera costilla.*

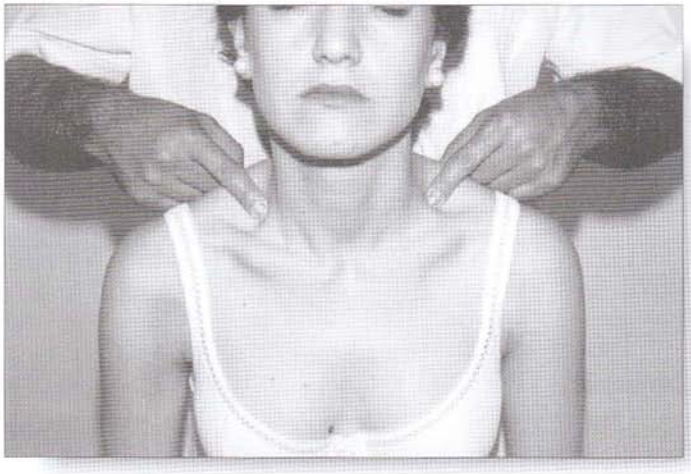

PALPACION ANTERIOR DE LOS ANGULOS COSTALES

Paciente sentado en la camilla. El terapeuta detrás, sitúa ambos índices en el ángulo de la primera costilla, comprobando el movimiento respiratorio y el lado doloroso.

PALPACION ANTEROPOSTERIOR DE LA PRIMERA COSTILLA

Este test nos informa del comportamiento global de la primera costilla.

Se realiza igual que los tests anteriores, pero comprobando el conjunto de la costilla, colocando los pulgares en el ángulo posterior y los índices en el anterior.

TEST DE MOVILIDAD RESPIRATORIA DE LAS COSTILLAS

DIAGNOSTICO GLOBAL

Se efectúa con las manos abiertas sobre varios segmentos para averiguar el nivel de la lesión y posteriormente efectuar el diagnóstico selectivo.

NIVEL COSTAL 1, 2, 3 Y 4

Paciente en supino. El terapeuta al lado de la camilla, coloca sus manos extendidas a ambos lados del esternón, por debajo de la clavícula, presionando hasta notar la resistencia de las costillas y le pide al paciente que respire lenta y profundamente, siguiendo el movimiento de elevación y descenso.

NIVEL COSTAL 5 Y 6

Paciente en supino. El terapeuta al lado de la camilla, coloca sus manos sobre los espacios costales correspondientes y pide al paciente que respire lenta y profundamente mientras comprueba el movimiento costal en inspiración y espiración.

NIVEL COSTAL 7, 8, 9 Y 10

Paciente en supino. El terapeuta al lado de la camilla, coloca sus manos a ambos lados en los espacios costales correspondientes, pidiendo al paciente una respiración lenta y profunda, siguiendo el movimiento costal y determinando la existencia de una fijación costal en inspiración o espiración.

NIVEL COSTAL 11 Y 12

Paciente en prono. El terapeuta al lado de la camilla, coloca las manos abducidas sobre los segmentos costales 11 y 12 y sigue el movimiento respiratorio, determinando si hay restricción de movilidad en inspiración o espiración.

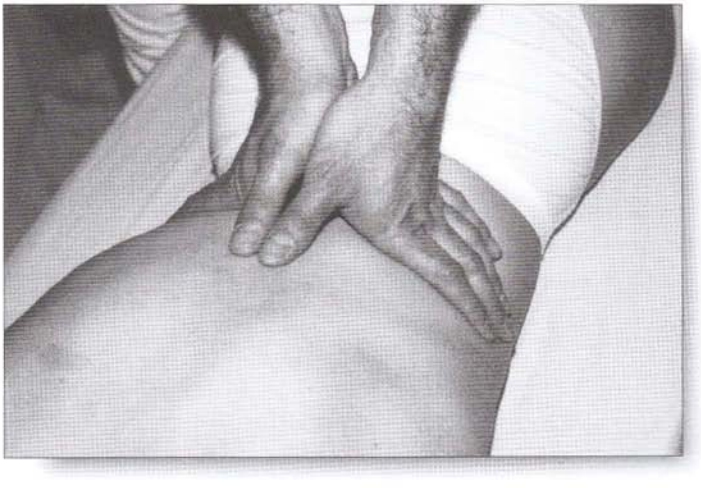

VARIANTE EN PRONO O SEDESTACION

El terapeuta al lado de la camilla, coloca ambas manos extendidas sobre los segmentos costales y le pide al paciente que respire lenta y profundamente, siguiendo el comportamiento costal en inspiración y espiración, en los distintos niveles.

Nota: *en prono se suele utilizar el diagnóstico global como complemento al diagnóstico anterior por la presencia de las masas musculares posteriores, que dificultan el diagnóstico selectivo.*

DIAGNOSTICO SELECTIVO

PALPACION EN SUPINO

El terapeuta a la cabecera de la camilla, sitúa las yemas de los dedos de ambas manos en los espacios intercostales, hasta la séptima, siguiendo el comportamiento respiratorio, confirmando la existencia de la fijación costal en inspiración o espiración.

VARIANTE EN SEDESTACION

Paciente sentado. El terapeuta detrás, coloca sus dedos entre los canales intercostales de ambos lados, comprobando las posibles restricciones de movilidad en inspiración o espiración.

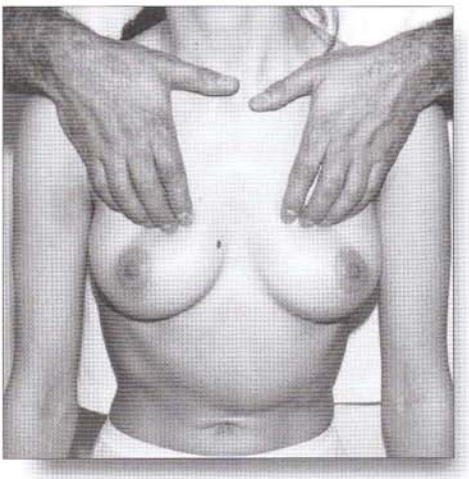

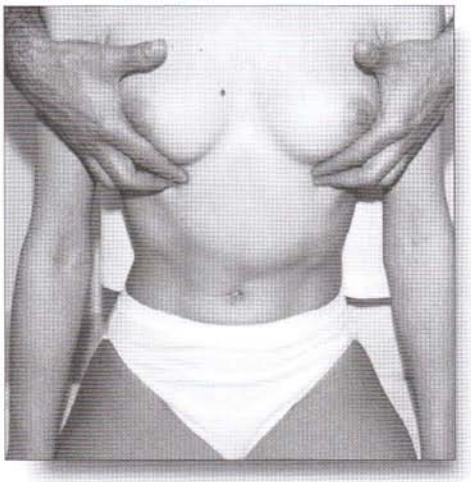

Nota: *la localización de una lesión costal por palpación global requiere que se vayan palpando segmento a segmento, para averiguar la costilla o costillas lesionadas, introduciendo los dedos en los canales costales. Complementando el diagnóstico, hay que comprobar el sentido en el que duele. Si presionamos hacia abajo, sobre una costilla lesionada en inspiración, reproduciremos el dolor y en espiración al contrario.*

La separación entre costillas nos informa también de la restricción. Poca separación de una costilla con respecto de la subyacente, determina la existencia de una lesión en espiración y al contrario en inspiración.

TEST DE MOVILIDAD COSTAL RESPIRATORIA EN ASA DE CUBO

NIVEL COSTAL 4, 5 Y 6

Paciente en supino. El terapeuta al lado de la camilla, coloca los pulpejos de los dedos de ambas manos en los espacios intercostales de ambos lados y le pide al paciente que respire lenta y profundamente mientras comprueba la posible restricción en espiración o inspiración.

Valido el contacto con cartilago dorsal

NIVEL COSTAL 7, 8, 9 Y 10

Se realiza igual que el test anterior.

DIAGNOSTICO COMPLEMENTARIO

Paciente en supino. El terapeuta a la cabeza de la camilla va comprobando con los dedos pulgares los espacios intercostales a los lados del esternón, en busca de puntos dolorosos que nos informan de la posible restricción costal, complementándolo con presiones ascendentes, descendentes y oblicuas, que nos informan de la pérdida de elasticidad condrocostal y condroesternal. Localizado el punto doloroso, se comprueba el segmento vertebral y costal para cerciorarse de la lesión.

DIAGNOSTICO PARA UNA LESION INTERCONDRAL

Se produce por un golpe directo (golpe de boxeo, cabezazo de rugby) o por flexión anterior del tronco. El cartílago se subluxa sobre sí mismo (se pliega en posición superior).

La palpación se realiza cogiendo el borde condrocostal con el pulgar y el índice en forma de pinza, comprobando su posición y el dolor a la presión.

TEST DE MOVILIDAD ESTERNAL

Paciente en supino. El terapeuta a la cabecera de la camilla, coloca una mano sobre el esternón y va siguiendo el comportamiento durante la respiración, observando si sube o baja en conjunto o más de la parte superior o inferior, así como los movimientos de torsión producidos por las lesiones unilaterales. Si comprobamos que en un sentido hay restricción, exageramos el movimiento en los distintos sentidos para confirmar la lesión (en torsión, inspiración o espiración).

TEST DE MOVILIDAD DE LAS FASCIAS

Paciente en supino. El terapeuta a la cabecera de la camilla, coloca las manos a ambos lados del esternón, con una presión superficial (menor que para el diagnóstico costal). En esta posición se pide al paciente que realice una respiración lenta y profunda mientras seguimos el comportamiento con la respiración. Si encontramos una restricción en la inspiración o espiración, exageramos el movimiento con la respiración para confirmar el sentido de la lesión, complementándolo de forma pasiva en sentido circular, comprobando selectivamente el sentido de restricción.

TEST DE BALLESTEO

Paciente en supino. El terapeuta a la cabecera de la camilla, sitúa ambas manos por debajo de la clavícula (para test de segmentos altos) y a ambos lados de la parrilla costal, por debajo de la 4ª costilla (segmentos medios y bajos) efectuando presiones contrariadas en ambos sentidos, valorando la restricción de movimiento en alguno de ellos.

ZONA COSTAL SUPERIOR

ZONA COSTAL INFERIOR

VARIANTE UNILATERAL

Se realiza igual que la anterior pero de forma selectiva donde nos ha dado la limitación.

ZONA COSTAL SUPERIOR



ZONA COSTAL INFERIOR

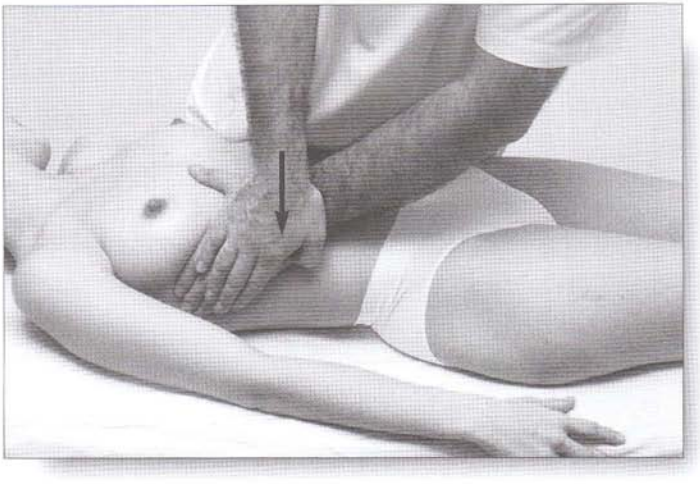

Fijaciones: pueden ser bilaterales, unilaterales contrariadas y unilaterales, en sentido ascendente o descendente.

DIAGNOSTICO DEL DIAFRAGMA

Paciente en decúbito supino con las piernas flexionadas y la cabeza recostada sobre una almohada. El terapeuta a la cabecera de la camilla, coloca ambas manos en los rebordes costales, siguiendo el comportamiento en los movimientos de ascenso (inspiración) y descenso (espiración), comprobando la fluidez de las mismas. Si comprobamos que en una hemicúpula o las dos se aprecia restricción, exageraremos el movimiento en ambos sentidos para cerciorarnos del esquema de lesión.

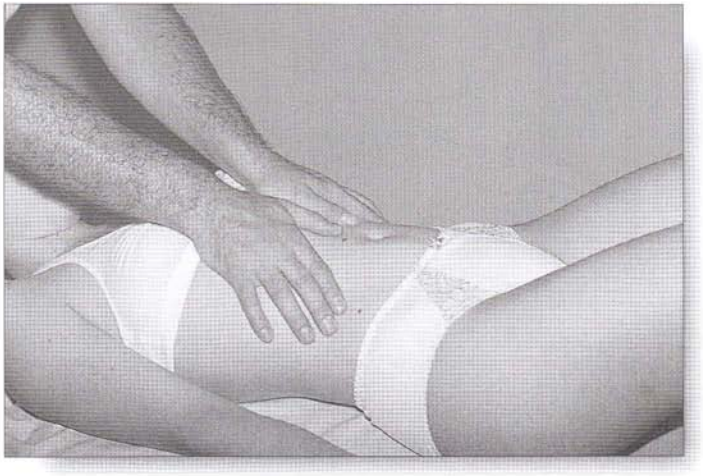

MANIPULACIONES TORACICO-RESPIRATORIAS

Tienen como finalidad el mejoramiento de la capacidad pulmonar y antes de efectuarlas hay que comprobar la respiración del paciente, si es abdominal o torácica, para ayudar a recuperar el movimiento abdominotorácico.

DIAGNOSTICO

ABDOMINOTORACICO

Paciente en supino. El terapeuta al lado, sitúa una mano en el abdomen y otra en el tórax, siguiendo el comportamiento con la respiración y valorando si es abdominal o torácica. Si es abdominal el tórax no se moverá; si es torácica al contrario.

DE CAPACIDAD

Paciente en supino. El terapeuta al lado, sitúa las manos a ambos lados de la parrilla costal, comprobando la amplitud en la inspiración forzada.

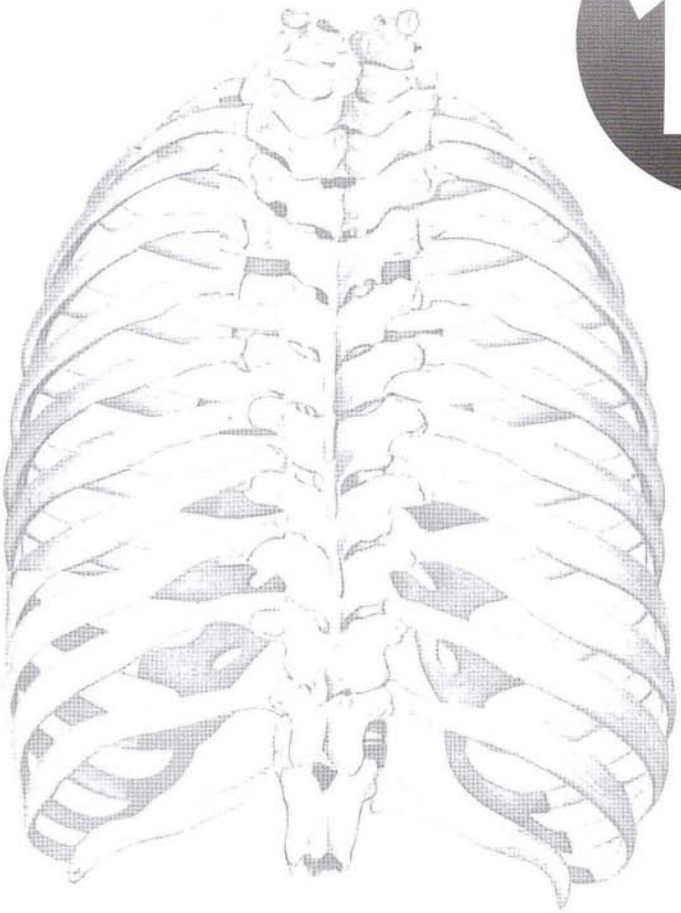

19

TECNICAS DE ELASTIFICACION GLOBAL

TRATAMIENTO DE LAS FASCIAS

Paciente en supino. El terapeuta a la cabecera de la camilla, coloca las manos a ambos lados del esternón y le pide al paciente que realice una respiración lenta y profunda presionando contrariadamente, primero en el sentido respiratorio de la lesión y luego en el de corrección.

VARIANTE UNILATERAL

Se realiza de forma selectiva en el sentido de restricción para soltar los planos subcutaneos.

ZONA SUPERIOR TORÁCICA



ZONA INFERIOR TORÁCICA

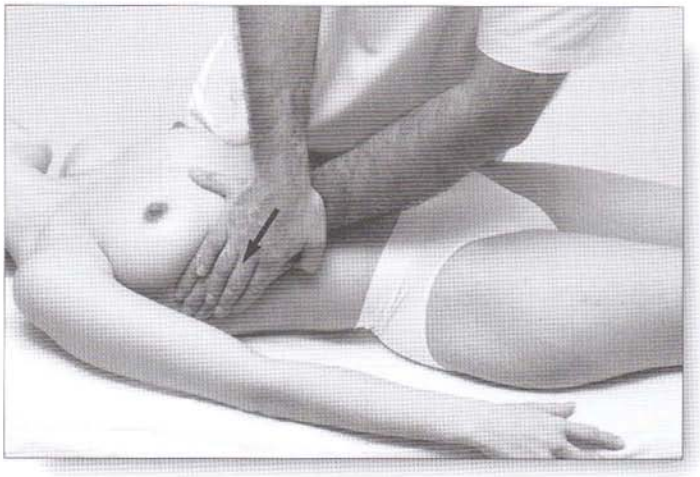

TECNICA DE ELASTIFICACION DEL DIAFRAGMA

6 a 8 respirac.

Paciente en decúbito supino con la cabeza ligeramente elevada, las piernas flexionadas y los brazos a lo largo del cuerpo. El terapeuta a la cabeza del paciente, con los dedos separados sujeta la parte inferior de la caja torácica, ejerciendo una tracción ascendente y ligeramente oblicua en la fase de inspiración y mantiene en espiración.

Después de varios ciclos respiratorios, las costillas no se elevan más, se le pide al paciente que meta el vientre al final de la espiración, al mismo tiempo que el terapeuta efectúa la última elastificación.

ZONA TORÁCICA INFERIOR

VARIANTE UNILATERAL

Esta técnica se efectúa sólo cuando está afectada una hemicúpula, efectuando la normalización en la misma posición que la técnica anterior, movilizando la hemicúpula afectada primero en el sentido de la lesión y luego en el de corrección.

Soltar suaveu. en inspir para evitar la contrac. del diafragma

FASE DE INSPIRACION

FASE DE ESPIRACION

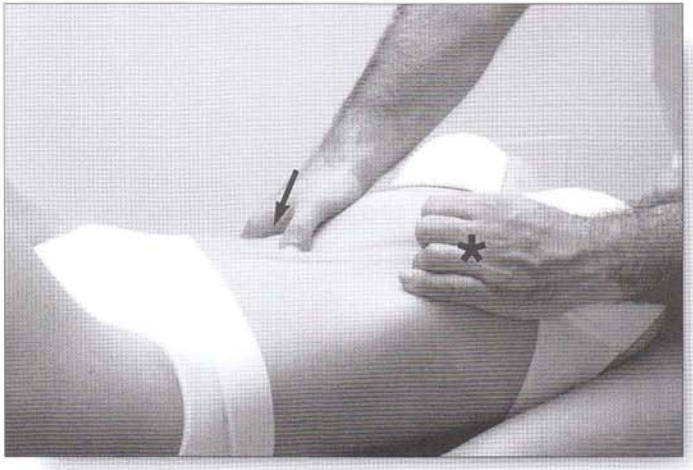

TECNICAS DE ELASTIFICACION GLOBAL DE LA PARRILLA COSTAL

Se realizan como preparación a las técnicas de corrección de la lesión ápice del segmento costal, elastificando en primer lugar la parrilla costal como brazo de palanca de mayor resistencia y a continuación la articulación costotransversa y costovertebral.

Se pueden efectuar inespecíficas, elastificando toda la parrilla costal si la persona tiene afectada toda la capacidad pulmonar o de forma más selectiva, adaptándonos a las lesiones de compensación mecánica vértebro-costal.

TECNICA DE MOVILIZACION COSTAL EN DECUBITO LATERAL

Paciente en decúbito lateral, el terapeuta frente a él, coge el brazo de éste como palanca y coloca la mano libre presionando sobre los segmentos costales en sentido descendente, en la fase de espiración.

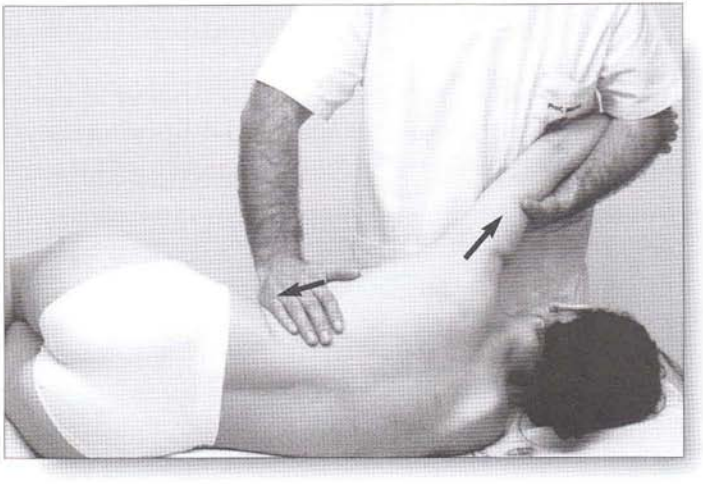

VARIANTE EN PRONO

Igual que en decúbito lateral.

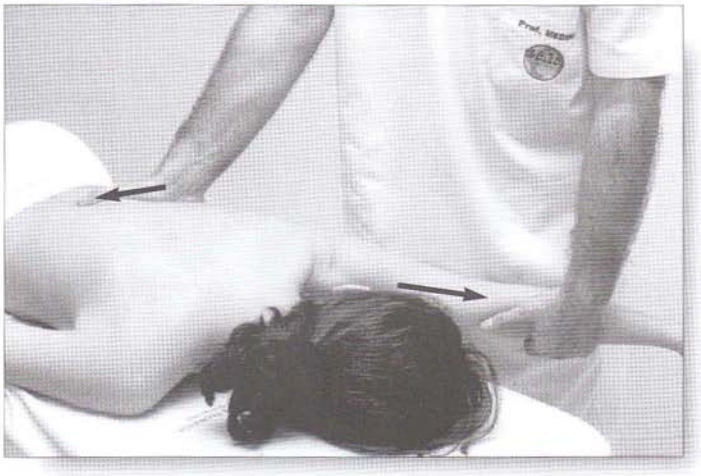

VARIANTE EN SUPINO

Igual que en las dos anteriores.

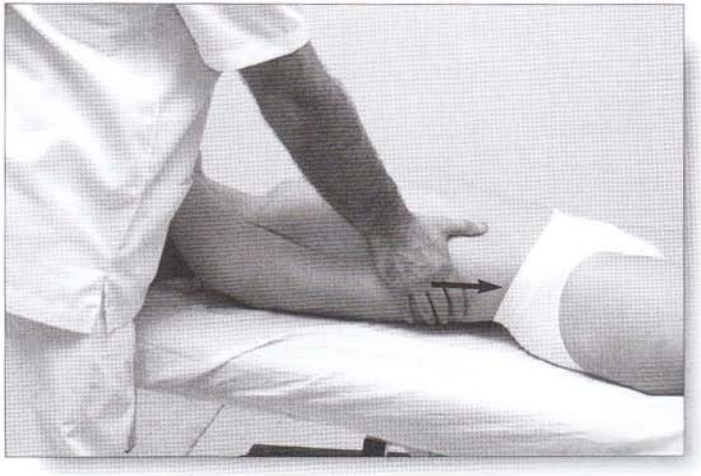

TECNICAS DE ELASTIFICACION COSTOVERTEBRAL Y COSTOTRANSVERSA

TECNICA DE MOVILIZACION COSTAL DIRECTA EN PRONO

El terapeuta a la cabecera de la camilla, coloca sus manos sobre la parte posterior de la parrilla costal y le pide al paciente una respiración lenta y profunda, presionando durante la espiración y forzando el ballesteo propio de las costillas.

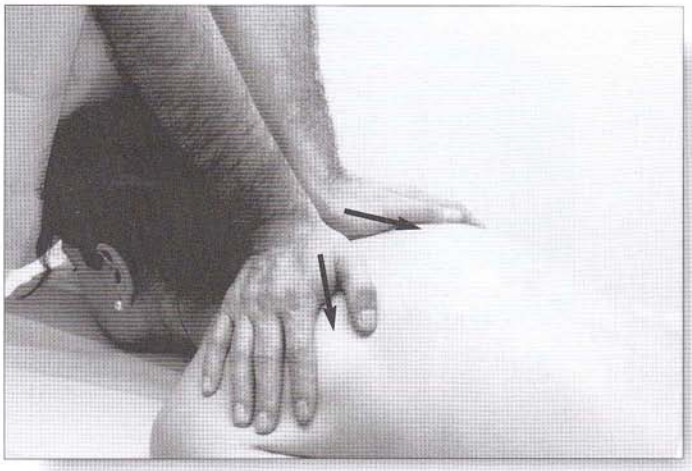

MOVILIZACION COSTAL CONTRARIADA EN SEDESTACION

Paciente sentado en la camilla. El terapeuta detrás, coloca una mano en la zona anterior del hombro y la otra en la parte costal posterior, realizando un movimiento contrariado en la fase de espiración.

MOVILIZACION COSTAL CONTRARIADA EN DECUBITO LATERAL

El terapeuta frente al paciente, coloca una mano sobre la E.I.A.S y la otra en la zona costal posterior, realizando un movimiento contrariado con ambas manos en espiración.

MOVILIZACION DE LOS SEGMENTOS COSTALES BAJOS EN PRONO

El terapeuta al lado contrario, coloca una mano sobre la E.I.A.S. del lado opuesto, y la otra en las costillas inferiores del mis- mo lado, realizando una movilización contrariada en la fase de espiración.

MOVILIZACION GLOBAL COSTOVERTEBRAL Y COSTOTRANSVERSA

Paciente sentado, el terapeuta frente a él coloca los brazos cruzados del paciente sobre su pecho y sus manos en la parrilla costal posterior y va movilizando desde abajo hacia arriba todos los segmentos costales en extensión, en la fase de espiración.

VARIANTE

Se realiza igual que la anterior pero con los brazos completamente extendidos y apoyados sobre el hombro y brazo del terapeuta.

ELASTIFICACION SELECTIVA DE LA PARRILLA COSTAL

Estas técnicas se realizan previo diagnóstico con los tests de ballesteo para localizar las restricciones de movilidad, elastificando primero en el sentido de la lesión y luego en el de corrección, en la fase respiratoria que corresponda.

Paciente en decúbito supino. El terapeuta a la cabecera de la camilla, sitúa ambas manos debajo de la clavícula para corregir los segmentos altos y a ambos lados de la parrilla costal (por debajo de la 4ª costilla) para los segmentos medios y bajos.

Se puede presionar alternativa ó bilateralmente

Rombeo Post-Inf-Ext

SEGMENTOS ALTOS

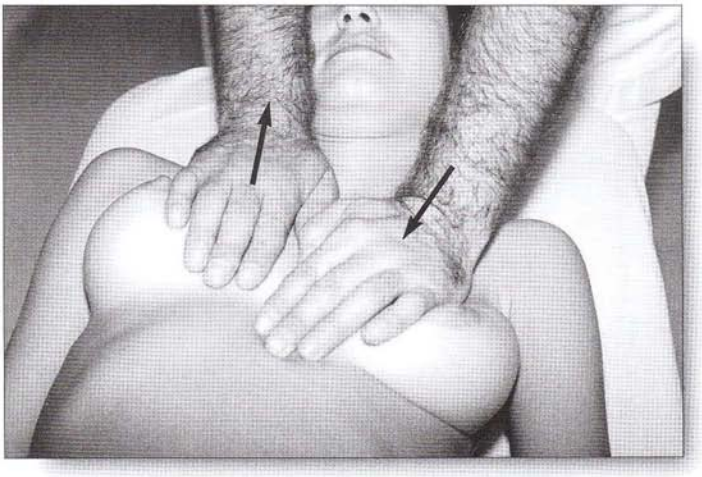

Post-Inf-Int.

SEGMENTOS MEDIOS Y BAJOS

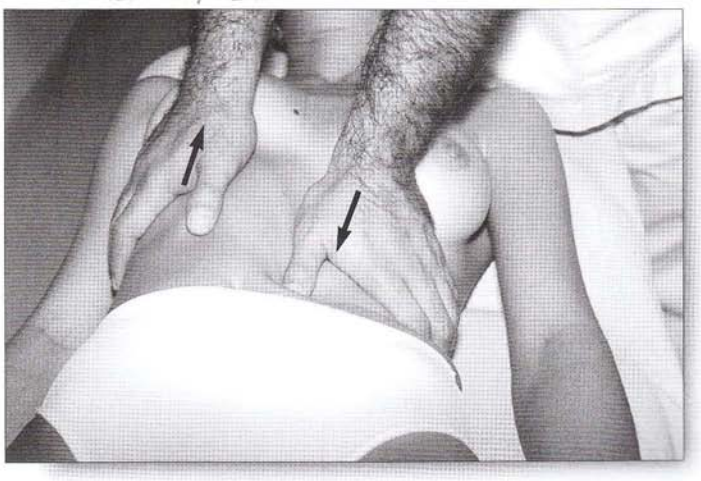

BOMBEOS COSTALES

Se realizan con el fin de descoaptar las articulaciones condrocostales y condroesternales. La respiración se realiza por la boca.

BOMBEO COSTAL SUPERIOR

Paciente en supino, el terapeuta a la cabecera de la camilla coloca su mano derecha en el esternón y sujeta la parrilla costal en el movimiento inspiratorio, soltando antes de que el paciente realice la inspiración máxima.

FASE DE PRESION

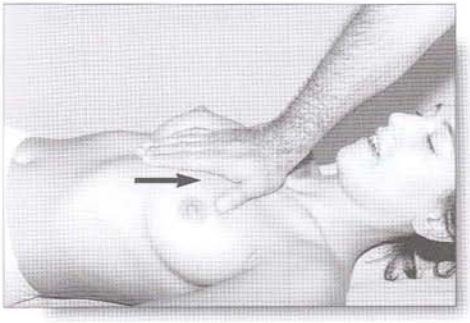

FASE DE DESCOAPTACION

BOMBEO COSTAL INFERIOR

Se realiza igual que el anterior, sujetando la parrilla costal inferior con ambas manos, transversalmente.

FASE DE PRESION

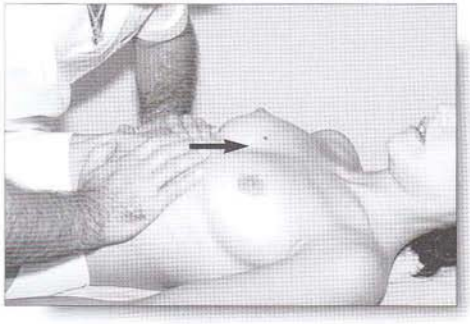

FASE DE DESCOAPTACION

Nota: *estas manipulaciones no se efectuarán en pacientes con osteoporosis o edad avanzada, para evitar crear esguinces intercostales.*

MANIPULACIONES TORACICO-RESPIRATORIAS

Paciente en supino. El terapeuta al lado, sitúa ambas manos en la parte posterior de las costillas, a la altura de las flotantes, efectuando pequeños rebotes en sentido ascendente en la fase de inspiración, para ayudar a la capacidad máxima, pasando el terapeuta seguidamente a la cabecera de la camilla, situando las manos en el esternón y efectuando presiones rítmicas en la fase de espiración hasta vaciar la capacidad residual, repitiéndose varias veces. Como seguimiento del paciente y para mejorar la capacidad pulmonar, le mandaremos inflar globos o similar.



MANIPULACIONES ABDOMINOTORACICAS

Paciente en supino. El terapeuta al lado, sitúa la mano en la zona que no se mueva, efectuando una presión sin molestar, aumentándola en la inspiración forzada del paciente durante varias respiraciones, hasta que conseguimos el movimiento; seguidamente se le enseña a coordinar la respiración mixta abdominotorácica, con las manos situadas sobre el abdomen y tórax, se le pide que inspire con el abdomen resistiendo el movimiento y a mitad de la inspiración con el tórax, resistiendo nuevamente el movimiento, hasta que el paciente puede coordinar la respiración solo.

Restricción de movilidad abdominal

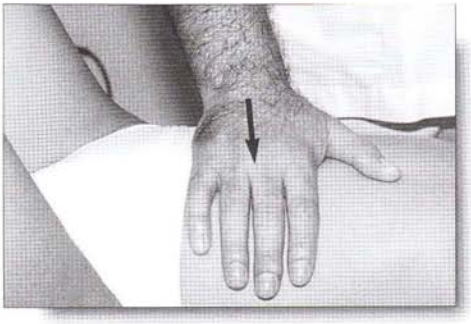

Restricción de movilidad torácica

Coordinación abdominotorácica

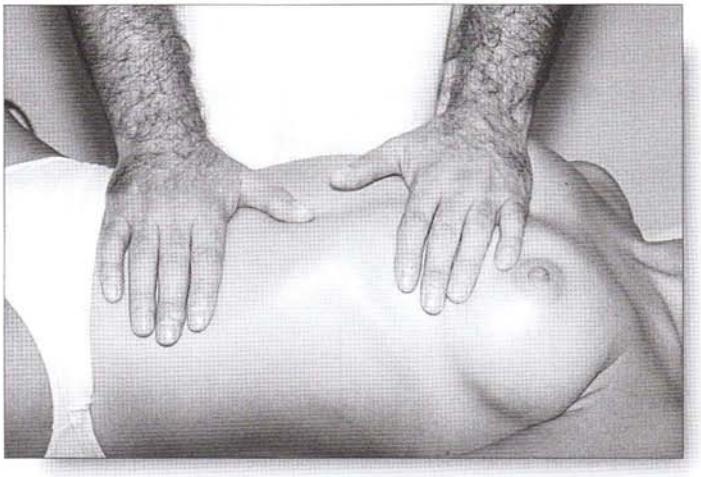

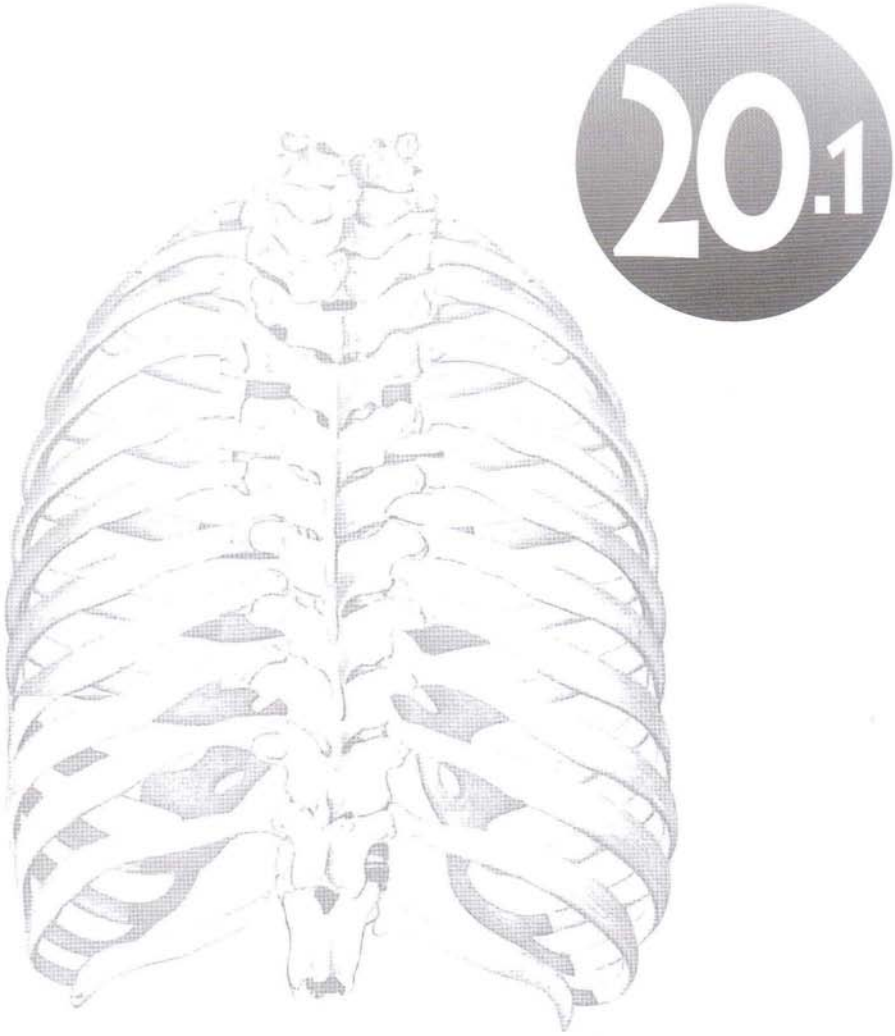

TECNICAS DE NORMALIZACION COSTAL

PARA LESIONES EN ESPIRACION

TECNICAS DE NORMALIZACION COSTAL PARA LESIONES EN ESPIRACION

PRIMERA COSTILLA

TECNICA INDIRECTA EN SEDESTACION

Paciente sentado en la camilla. El terapeuta detrás, coloca una mano en el hombro y la otra sobre la cabeza (zona temporoparietal) con el antebrazo apoyado sobre la cara y el cuello, lateralizándolo hasta la puesta en tensión; la tracción se realiza presionando sobre la cabeza en sentido vertical descendente, en la fase de espiración.

Miotensivo ó Pasivo

SEMIDIRECTA EN PRONO

El terapeuta a la cabecera de la camilla, coloca el cuello del paciente en rotación hacia el lado de la costilla bloqueada y lo fija con una mano sobre la cabeza, mientras con el pisiforme de la otra mano toma contacto con el ángulo posterior de la costilla a la altura de la transversa, realizando la tracción en sentido descendente en la fase de espiración.



TECNICA MIOTENSIVA

Paciente en supino con la mano en la frente. El terapeuta del mismo lado, con una mano apoyada sobre la mano del paciente y los dedos de la otra, situados en la parte superior del arco costal, le pide que realice una flexión de cuello resistida, y en la fase de espiración presiona en sentido descendente, manteniendo lo que va ganando.

TECNICA SUTHERLAND

Paciente sentado. El terapeuta del lado de la lesión, coloca el pulgar de una mano en la transversa y con el pulgar y el índice de la otra atrapa el ángulo anterior y posterior de la costilla. En esta posición se pide al paciente que lateralice la cabeza del lado de la lesión, rotando al lado contrario hasta que el terapeuta note la tensión en los dedos, realizando la corrección en la fase de espiración en el mismo sentido de la lesión, manteniendo lo que se va ganando en la fase de inspiración.

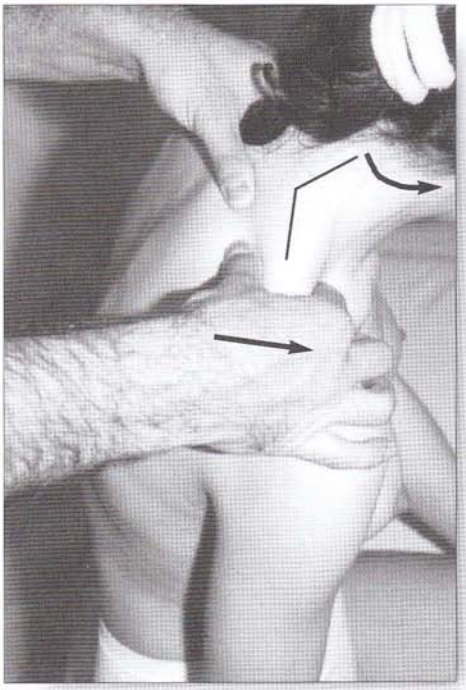

PALANCA DE BOMBA 2ª A 6ª COSTILLAS

TECNICA EN PAREJA

Paciente en supino. El terapeuta coloca la eminencia tenar en el borde superior de la costilla a normalizar y con la zona tenar de la otra mano en la parte anteroinferior de la costilla en lesión realiza la normalización, presionando contrariadamente sobre la horizontal, en la fase respiratoria de la inspiración y manteniendo en la espiración.

VARIANTE EN SEDESTACION

Igual que en supino.

VARIANTE EN DECUBITO LATERAL

Igual que la técnica anterior.

ASA DE CUBO 5ª A 10ª COSTILLAS

Paciente en decúbito lateral. El terapeuta a la cabecera de la camilla, inmoviliza el brazo del lado de la lesión con sus rodillas y coloca los dedos de las manos en el reborde inferior de la costilla lesionada, abarcando la parte anterior y posterior, corrigiendo la lesión en la fase de inspiración, tirando hacia arriba de la costilla y manteniendo en espiración.

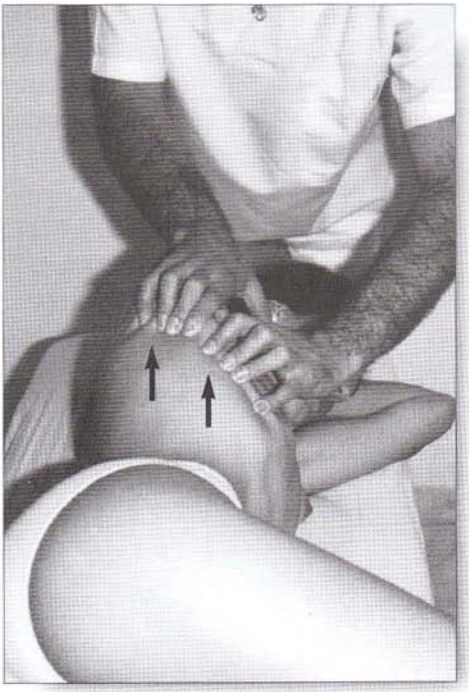

VARIANTE

Paciente en decúbito lateral. El terapeuta a la espalda de éste, coloca los pulgares en el borde inferior de la costilla en lesión y corrige en la fase de inspiración.

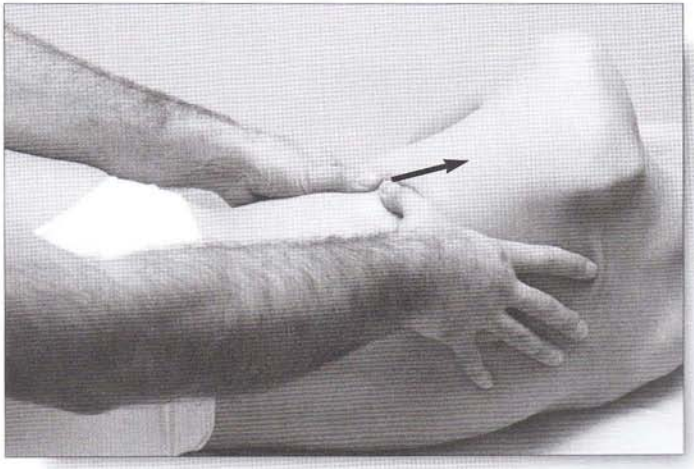

TECNICA SEMIDIRECTA PARA LA 11ª Y 12ª COSTILLAS

Paciente en prono. El terapeuta al lado contrario de la lesión, coge con una mano la EIAS como brazo de palanca y con el pisiforme de la otra, colocado en el ángulo costal, cerca de la transversa, realiza la tracción, previa puesta en tensión, en sentido descendente o de forma funcional, manteniendo en inspiración y presionando en espiración.

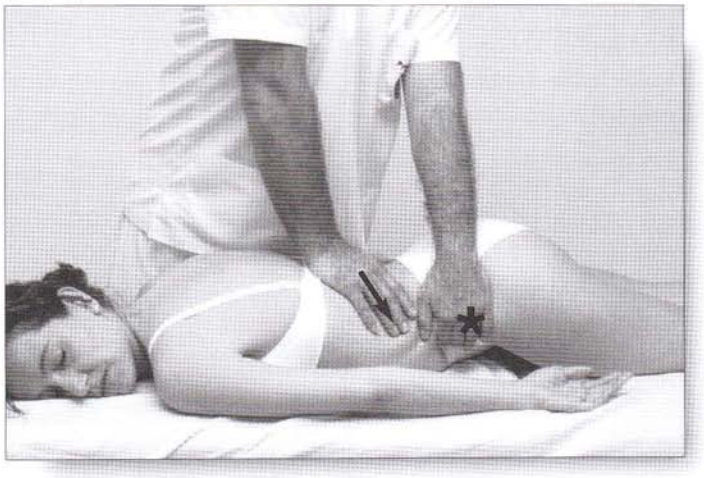

TECNICAS DE NORMALIZACION COSTAL

LESIONES EN INSPIRACION

TECNICAS DE NORMALIZACION COSTAL PARA LESIONES EN INSPIRACION

PALANCA DE BOMBA 2ª A 6ª COSTILLAS

TECNICA EN PAREJA

Paciente en supino. El terapeuta al lado, coloca un brazo detrás de la cabeza cogiendo con los dedos el segmento costal en su parte posterior; con el pulgar de la otra mano, situado en el borde superior de la costilla en lesión, presiona en sentido descendente, aprovechando la palanca de la cabeza, en la fase de espiración y manteniendo en inspiración.

VARIANTE

Se efectúa situando la zona tenar de una mano en la parte superior de la zona anterior, y la eminencia tenar y el pulgar de la otra mano en la zona inferior de la zona posterior, presionando en espiración y manteniendo en inspiración.

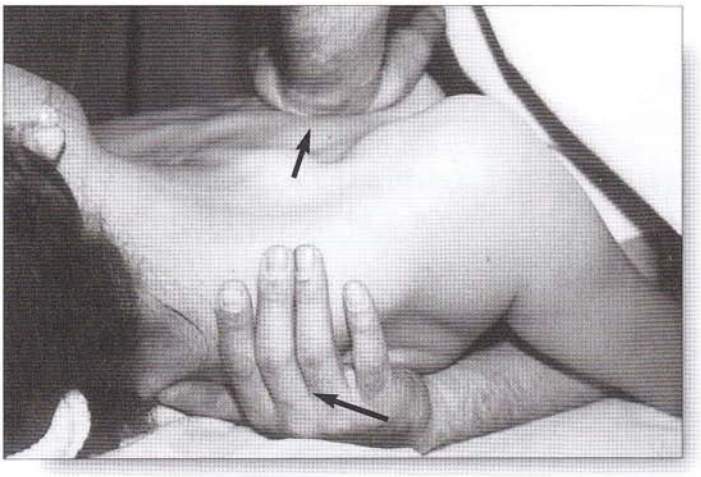

VARIANTE EN SEDESTACION

Igual que la anterior.

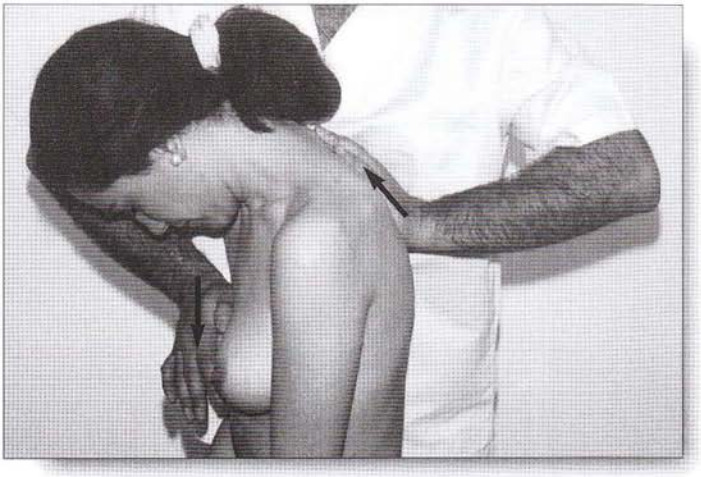

VARIANTE EN DECUBITO LATERAL

Igual que la técnica anterior.

PALANCA DE BOMBA Y ASA DE CUBO 4ª A 6ª COSTILLAS

Paciente en supino. El terapeuta a la cabecera de la camilla, coge con una mano y el antebrazo la cabeza de éste y con el borde interno del pulgar y el índice de la otra mano, apoyado en el borde superior de la costilla en lesión y abarcando la parte anterior y lateral, moviliza el tronco en lateralización del lado de la lesión, mientras presiona con el pulgar y el índice hacia abajo en la fase de espiración.

ASA DE CUBO 4ª A 6ª COSTILLAS

Paciente en decúbito lateral. El terapeuta a su espalda, con una mano coge la cabeza, lateralizándola hasta la puesta en tensión, y con el borde interno del índice y el pulgar de la otra mano sobre el borde superior de la costilla a normalizar presiona hacia abajo en la fase de espiración, manteniendo en inspiración.

ASA DE CUBO 7ª A 10ª COSTILLAS

Paciente sentado con el antebrazo del lado lesionado sobre la cabeza. El terapeuta detrás, coloca la pierna del lado contrario a la lesión en el costado izquierdo de éste, a la altura del segmento a normalizar. Con una mano coge el brazo del paciente y con el pulgar de la otra, situado en el borde superior de la costilla en lesión, presiona hacia abajo, al mismo tiempo que se ayuda con la pierna lateralizando el tronco en la fase de espiración, manteniendo en inspiración.

VARIANTE EN DECUBITO LATERAL

Paciente en decúbito lateral. El terapeuta a la cabecera sitúa los pulgares en el borde superior de la costilla en lesión, movilizándola en espiración y manteniendo en inspiración.

Brazos X encima de la cabeza

TECNICA DIRECTA 11ª Y 12ª COSTILLAS

Paciente en prono. El terapeuta al lado contrario de la lesión, coge con una mano la EIAS y, con el pisiforme de la otra apoyado sobre el ángulo costal cerca de la transversa, realiza la tracción previa puesta en tensión en sentido ascendente o de forma funcional, manteniendo en inspiración y presionando en espiración.

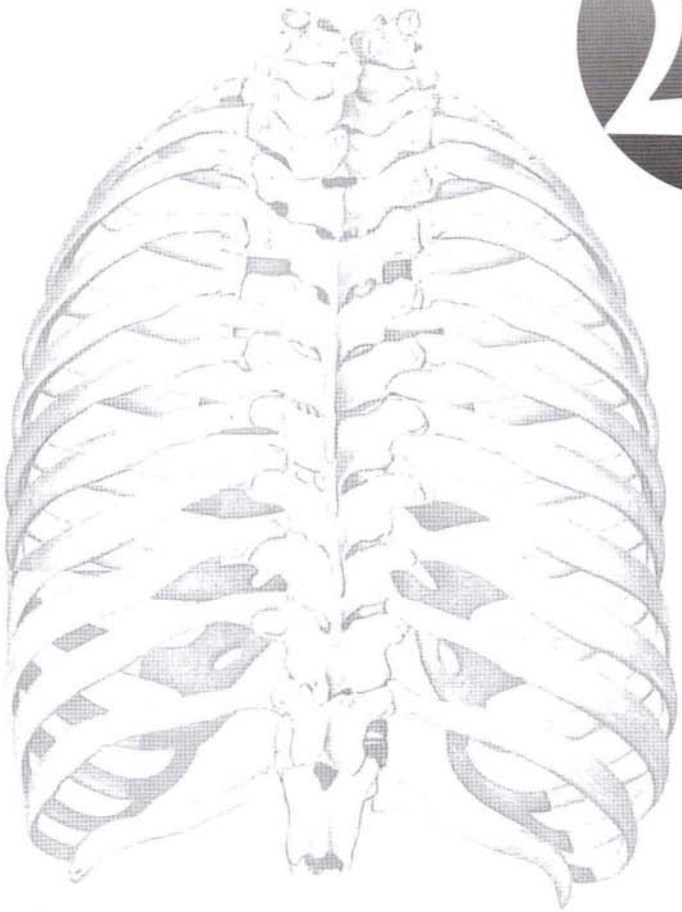

20.3

TECNICAS DE NORMALIZACION COSTAL

SUTHERLAND, DESCOAPTACIÓN COSTOVERTEBRAL Y CONDROESTERNAL

TECNICAS SUTHERLAND

Son técnicas que se realizan cuando la zona se manifiesta muy dolorosa a la palpación, procesos degenerativos (artrosis), personas que no se relajan, etc.

2ª Y 3ª COSTILLAS

Paciente sentado. El terapeuta detrás, del lado de la lesión, coloca el pulgar de una mano en la transversa, y los dedos de la otra mano debajo de la axila, atrapando la 2ª y 3ª costilla. En esta posición, el paciente inclina el tronco del lado lesionado y hace una rotación contraria para la movilización en inspiración y lateralización y rotación del mismo lado para la espiración, corrigiendo en el sentido respiratorio de la lesión y luego en el de corrección.

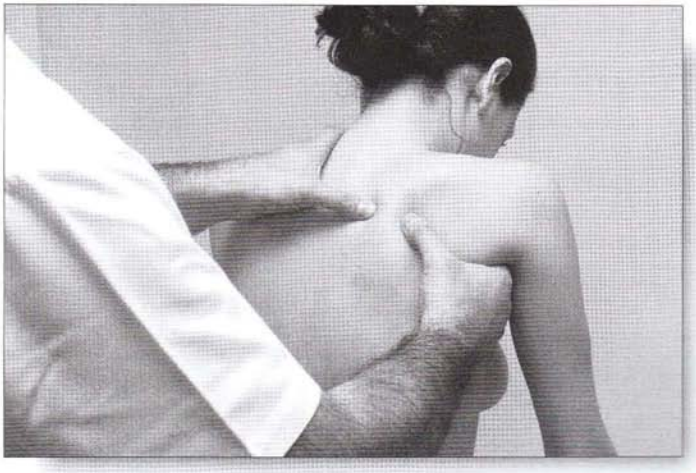

4ª A 10ª COSTILLAS

Paciente sentado en el borde de la camilla con el brazo del lado de la lesión apoyado en el hombro del terapeuta. El terapeuta al lado, coloca ambos pulgares en las costillas en lesión, abarcando la zona anterolateral y le pide al paciente que realice una rotación y lateralización opuesta a la lesión, corrigiendo en la fase respiratoria de inspiración y al contrario para la espiración. Se realiza primero en el esquema de lesión y luego en el de corrección.

FASE DE INSPIRACION

Pulgares en el borde inferior de la costilla a normalizar, ayudamos al movimiento en la fase de inspiración y mantenemos en la espiración.

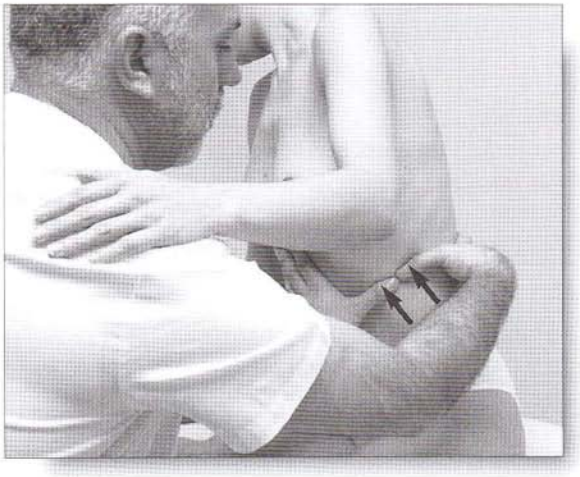

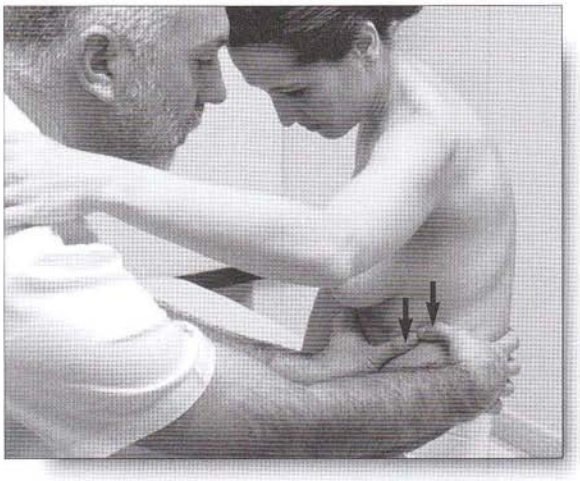

FASE DE ESPIRACION

Pulgares en el borde superior de la costilla a normalizar, ayudamos con una suave presión en la fase respiratoria de espiración y mantenemos la posición durante la fase de la inspiración.

TECNICA DE DESCOAPTACION DE LA ARTICULACION COSTOVERTEBRAL

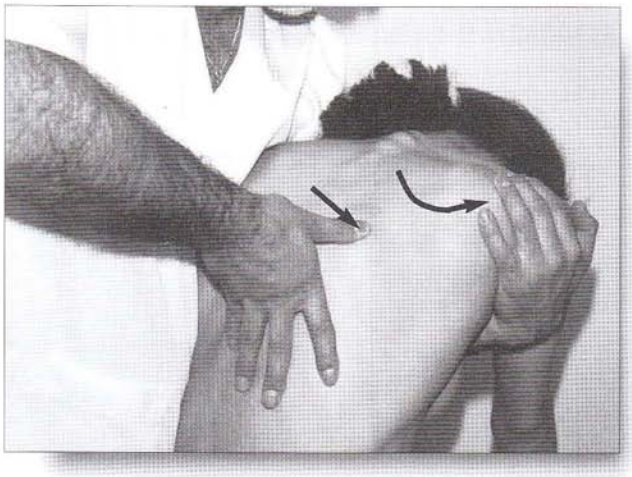

Paciente en sedestación. El terapeuta del lado contrario a la lesión, atrapa el tronco con una mano y con el pulgar de la otra sobre el ángulo de la costilla, realiza un movimiento de rotación ascendente hasta la puesta en tensión, traccionando en la fase de espiración, aumentando el esquema de corrección, ayudado por la presión del pulgar sobre el ángulo costal, o presionando en inspiración y manteniendo en espiración de forma funcional.

Nota: *esta técnica se realizará cuando comprobemos que el dolor y la fijación costal no desaparecen con las técnicas de corrección, con el fin de separar la articulación costovertebral y liberar la cabeza de la costilla.*

VARIANTE

Paciente sentado en la camilla. El terapeuta frente a él, pasa sus brazos por debajo de los del paciente, colocando la eminencia tenar y el pulgar en el espacio intercostal del bloqueo, realizando la tracción en rotación, previa puesta en tensión, o presionando en espiración y manteniendo en inspiración de forma lenta y progresiva.

NORMALIZACION FUNCIONAL DE UNA LESION CONDROESTERNAL

INSPIRACION O ESPIRACION

INSPIRACION O ESPIRACION

INSPIR → Hiperext bilat Ms Trapecio

Paciente en supino. El terapeuta a la cabecera de la camilla, coloca ambas manos superpuestas sobre el esternón, presionando en sentido ascendente o descendente según se trate de una lesión en inspiración o espiración. Primero en el sentido de la lesión y luego en el de corrección, manteniendo la amplitud que se va ganando.

ESPIR → Cabeza colgada fuera camilla Hiperext bilat. Ms Hioides

TORSION

En la misma posición que en la técnica anterior, con las manos superpuestas sobre el esternón se presiona en el esquema de torsión con una presión contrariada de la zona superior hacia un lado y la inferior a otro, en la fase de espiración y manteniendo en inspiración; primero se realiza en el esquema de lesión y luego en el de corrección.

Se refuerza con hiperext al lado de la lateroflex 1º y luego en el contrario (corrector)

EJEMPLO DE TORSION A IZDA.

NORMALIZACION DE UNA LESION INTERCONDRAL (CARTILAGOS 8° A 10°)

Paciente sentado con el antebrazo del lado lesionado sobre la cabeza. El terapeuta detrás, coloca su pierna en el costado contrario a la lesión. Con una mano coge el brazo, a la altura del codo, y con el pulgar de la otra, colocado sobre el cartílago en lesión, lo desliza hacia abajo en la fase de espiración.

VARIANTE EN SUPINO

Paciente en supino. El terapeuta a la cabecera de la camilla, coge el brazo del paciente con una mano para estirar el hemitórax y con el pisiforme de la otra apoyado sobre el cartílago, lo desliza hacia abajo en la fase de espiración.

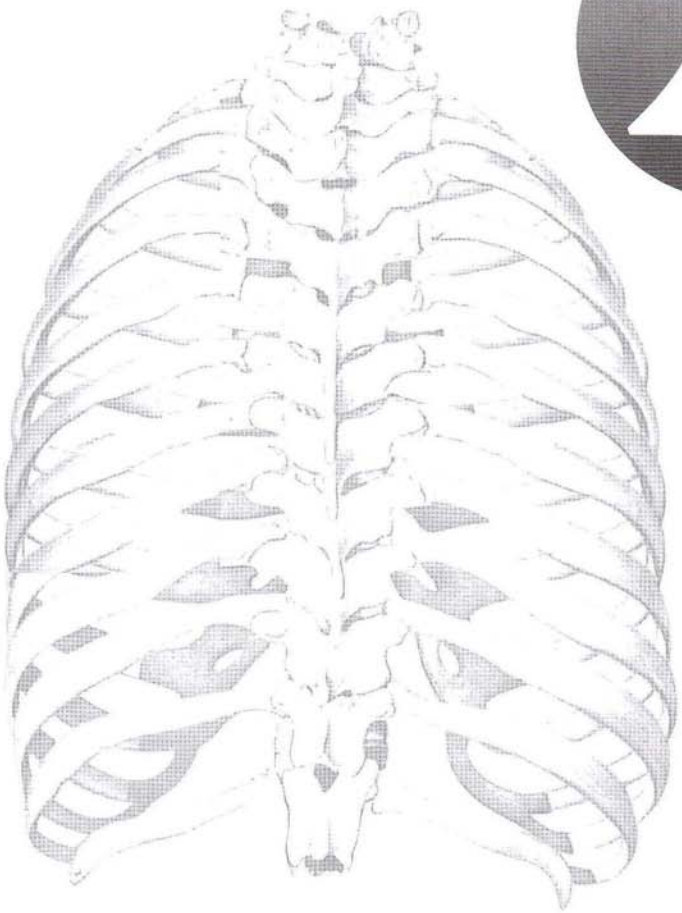

21

EJERCICIOS RESPIRATORIOS

EJERCICIOS RESPIRATORIOS

Van dirigidos a mejorar la elasticidad de la parrilla costal, romper adherencias a nivel articular, pleural y mejorar la capacidad pulmonar en los distintos niveles costales y pleuropulmonares.

Se utilizarán adaptándolos a la clínica del paciente, según sea la restricción: global o parcial, con el fin de recuperar más rápidamente la funcionalidad costovertebral y pulmonar del paciente, evitando así las recidivas de actitudes posturales, laborales, deportivas y somatizaciones que cronifican y alargan los procesos de recuperación.

CAPACIDAD PULMONAR SUPERIOR (palanca de bomba)

Situando los brazos extendidos por delante del cuerpo se efectúa una inspiración lenta y profunda, llevando las manos a la altura de los hombros con las palmas de las manos hacia delante. Desde esta posición pasamos a situarlos por detrás de la cadera, con las palmas mirando al suelo, espirando y procurando que no descienda la parrilla costal superior.

PRIMERA FASE



SEGUNDA FASE



TERCERA FASE



CAPACIDAD PULMONAR MEDIA-ALTA (palanca de bomba)

Se efectúa una flexión de tronco en espiración y desde esta posición se inspira enderezando el tronco al mismo tiempo que elevamos los brazos hasta la vertical (con las manos próximas al cuerpo y las palmas en dirección al techo), inclinando el tronco hacia atrás hasta notar la tensión costal; los brazos se bajan en espiración hasta la posición de partida, para enlazar de nuevo el ciclo.

Nota: *en caso de lumbalgia, la inclinación de tronco hacia atrás no se realiza.*

PRIMERA FASE



SEGUNDA FASE



TERCERA FASE



CAPACIDAD PULMONAR MEDIA-ALTA
(palanca de bomba y asa de cubo)

Situando las manos en la nuca se efectúa una inspiración lenta y profunda, llevando los codos hacia atrás, al mismo tiempo que extendemos la cabeza y columna dorsal hasta notar la tensión costal. Desde esta posición anteriorizamos los codos en espiración, proyectándolos hacia delante hasta notar la tensión costal y escapular.

PRIMERA FASE



SEGUNDA FASE



TERCERA FASE



CAPACIDAD PULMONAR MEDIA-BAJA (asa de cubo)

Se efectúa una inspiración lenta y profunda al mismo tiempo que se llevan los brazos en abducción y al llegar a los 120° se realiza una rotación externa hasta los 180°. Desde esta posición se realiza la espiración volviendo a la posición inicial.

PRIMERA FASE

SEGUNDA FASE



TERCERA FASE



VARIANTE UNILATERAL

Se realiza una inspiración lenta y profunda a la vez que llevamos el brazo en abducción, situando la mano en la nuca al mismo tiempo que inclinamos el tronco en sentido contrario, hasta notar la tensión costal. Desde esta posición, efectuamos la espiración volviendo a la posición inicial.

PRIMERA FASE

SEGUNDA FASE



TERCERA FASE



Nota:

- *En todos los ejercicios respiratorios las fases respiratorias de inspiración y espiración se harán de forma lenta y profunda, de manera que el tiempo empleado en ambas fases sea el mismo.*
- *Se adaptarán a la clínica y necesidades específicas del paciente, efectuándose de 3 a 4 series de 6 ó 8 respiraciones cada una, descansando entre ellas para evitar la hiperventilación.*

22

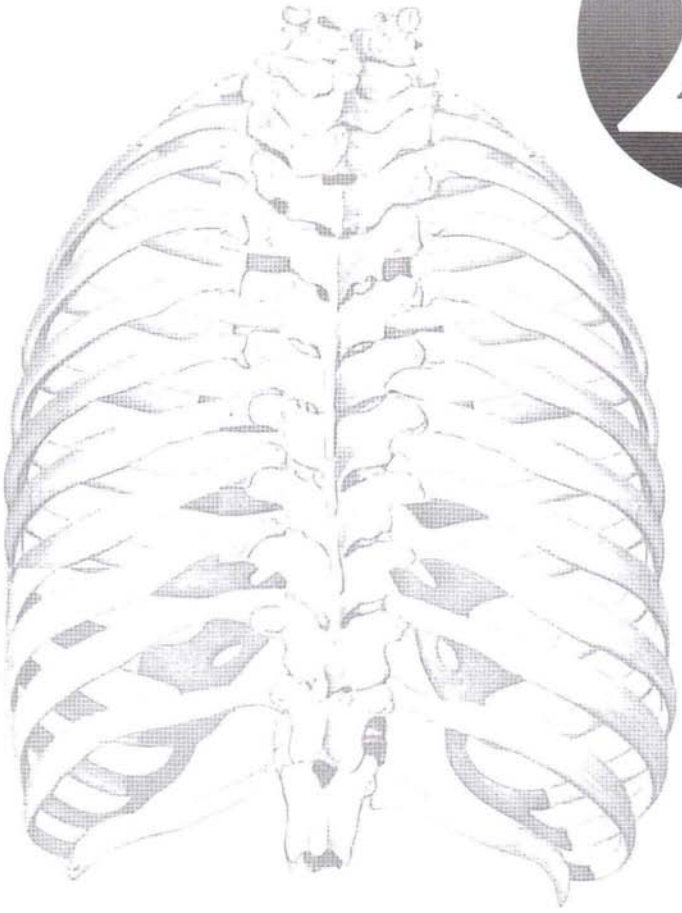

ESCOLIOSIS

ESCOLIOSIS

Es la desviación de la columna vertebral en los tres planos del espacio: flexión o extensión, lateralización y rotación; puede estar producida por innumerables causas, clasificándose bajo la etiología productora de la enfermedad en escoliosis estructuradas o actitudes escolióticas.

ESTRUCTURADA	ACTITUD ESCOLIOTICA
Neuropática	Postural
Miopática	Antiálgica (lumbociática, braquialgia, ...)
Desmógena	Inflamatoria
Malformaciones congénitas	Psicosomática
Idiopática	

A pesar de la clasificación según la etiología y de todos los estudios realizados hasta la fecha, la verdad es que la mayoría de las escoliosis se consideran "idiopáticas", es decir, de etiología desconocida.

Varios son los factores a tener en cuenta:

1.- El papel de las **membranas de tensión recíproca** constituidas por el **fascículo del cerebro, lecho del cerebro y duramadre espinal,** que es una fascia inelástica que se inserta en las dos extremidades del raquis, arriba sobre el occipital, atlas y C2 y abajo sobre S1 y S2.

El carácter de inelasticidad de la duramadre hace que cualquier tracción sobre uno de los polos influya sobre el otro, incitando al raquis a inclinarse sobre un lado u otro, con cierto grado de rotación.

2.- **La organización del sistema nervioso central.**

3.- **El papel de los ligamentos vertebrales comunes anterior y posterior** que se superponen de alguna forma a la **duramadre espinal**.

4.- **El decúbito lateral del embrión y el feto.**

5.- **La desigualdad de las extremidades inferiores** que entraña una báscula pélvica y compensaciones vertebrales suprayacentes.

6.- **Una lesión osteopática pelviana, preexistente de la embarazada, iliaca o sacra** que conduce a la pelvis a un aumento asimétrico de sus estrechos.

7.- **Las patologías del crecimiento**. Estirones anárquicos del crecimiento.

Repartición desigual de presiones sobre el cartílago de conjunción que puede producir modificaciones óseas vertebrales, ya que curiosamente, el crecimiento se ralentiza del lado cóncavo de las escoliosis bajo presión.

8.- **La gravedad**. La columna tiende a aplastarse sobre ella misma, tanto en el sentido lateral como anteroposterior, por lo que sólo hace falta un pequeño desequilibrio para que se ponga en marcha una curvatura lateral y la gravedad la acentúe en una columna débil.

CARACTERISTICAS DE LAS ESCOLIOSIS ESTRUCTURADAS

Las características más importantes de las escoliosis estructuradas son el acuñamiento vertebral y la rotación vertebral.

ACUÑAMIENTO VERTEBRAL

Es la pérdida de la forma cuadrangular típica de los cuerpos vertebrales, perdiendo altura en la zona de la concavidad de la curva.

Varios son los factores que influyen: crecimiento asimétrico de las vértebras, osteoporosis, distrofias raquídeas del crecimiento, etc. La causa primordial son los microtraumatismos constantes que tiene que soportar el cuerpo vertebral por diferencias de presión. Siguiendo la "ley de Delpeche" veríamos que cualquier presión

inferior a la normal sobre una zona del hueso tendería a la formación excesiva de sustancia ósea y por el contrario, si un cuerpo vertebral recibe más presión en un lado que en otro, tenderá al acuñamiento, creando más hueso en la zona de menor presión.

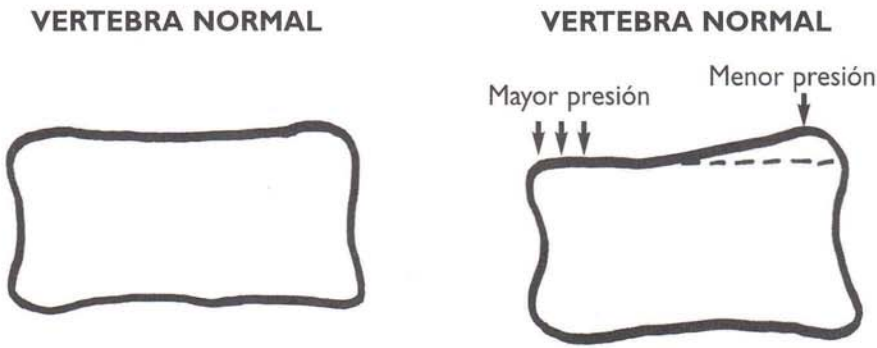

ROTACION VERTEBRAL

En la columna vertebral el movimiento de lateralización va acompañado de inclinación de las vértebras con un cierto componente de ROTACION.

Esto sucede de igual manera en una escoliosis en la que comprobamos que los cuerpos vertebrales rotan hacia la **convexidad** de la curva y las espinosas hacia la **concavidad**. Los diferentes grados de rotación de las distintas vértebras hace que se agrave más en la columna dorsal haciendo que las costillas se desplacen y aparezcan las prominencias o gibosidades características de las escoliosis estructuradas, pudiendo llegar a tener influencia sobre la capacidad pulmonar, disminuyéndola y en casos más graves llegando a oprimir los pulmones sobre el músculo cardiaco.

En la radiografía, la rotación se ve por la posición descentrada de las apófisis espinosas y por la posición excéntrica de los pedículos vertebrales.

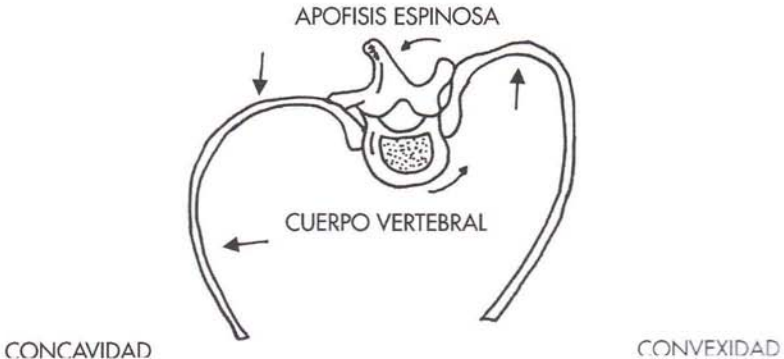

TIPOS DE ESCOLIOSIS

El organismo siempre tiende al equilibrio, la economía y el confort, por lo que cualquier desviación del eje longitudinal tratará de equilibrarlo.

El individuo sabe de su posición por las informaciones que recibe de las diferentes tensiones de sus músculos a través del sistema laberíntico del oído y por referencias visuales fundamentalmente.

La curva generadora de la escoliosis va seguida a otra serie de curvas compensatorias por encima y por debajo de la generadora. Se pueden clasificar en rígidas o flexibles, estructuradas o funcionales, curvas mayores o menores.

Los tipos de escoliosis se hallarían en función del número de curvas mayores.

DENOMINACION DE LAS CURVAS

Las curvas se denominan siguiendo unos patrones establecidos y un orden estricto:

1.- De arriba a abajo, se cita en primer lugar la curva más alta y consecutivamente las que la suceden hacia abajo.

2.- Por el lugar donde se localizan. Dorsal, dorsolumbar y lumbar. Las curvas cervicales no suelen estructurarse, siendo casi siempre compensadoras cuando aparecen.

3.- Por el lado al que se dirige la convexidad de la curva: izquierda o derecha.

La observación de la curva se realiza con el paciente de espaldas.

En la radiografía se puede reconocer la posición adecuada ya que la silueta cardiaca debe aparecer en la parte izquierda de la misma.

ESCOLIOSIS DORSAL DERECHA

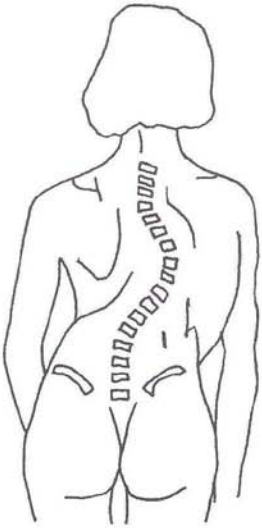

ESCOLIOSIS DORSOLUMBAR DERECHA

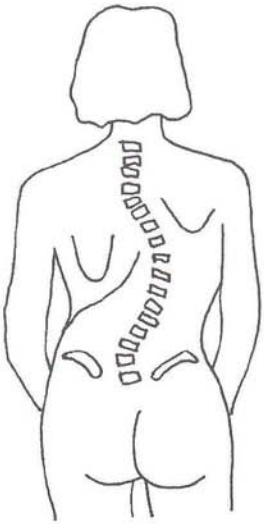

ESCOLIOSIS LUMBAR IZQUIERDA

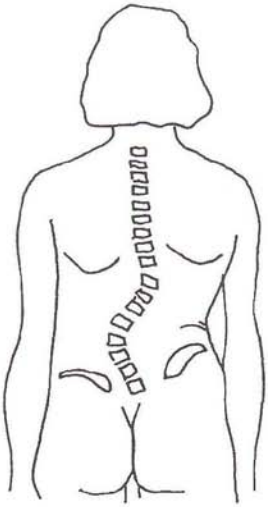

ESCOLIOSIS DORSAL DERECHA-LUMBAR IZQUIERDA

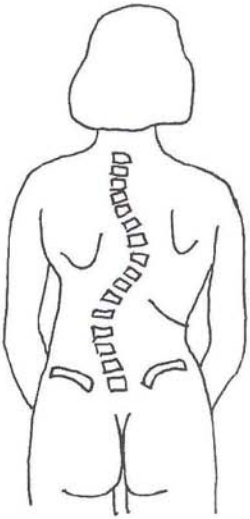

EVALUACION DE LAS CURVAS

VERTEBRA VERTICE O VERTEBRA APICE

Es la más alejada del eje longitudinal medio del tronco, en el punto donde la convexidad llega a su límite y que presenta la rotación más acusada.

VERTEBRA LIMITE

Es la que marca el comienzo o final de una curva. En ella la rotación es mínima.

VERTEBRA NEUTRA

Es una vértebra en la que los espacios discales por encima y por debajo están ensanchados en sentido opuesto; por encima hacia la convexidad de la curva superior y por debajo hacia la convexidad de la curva inferior. Sería una especie de vértebra límite en el caso de una doble curva.

La vértebra neutra se considera la última de la curva superior y al mismo tiempo, la primera de la curva inferior.

En las actitudes escolióticas es importante localizar la vértebra ápice a la hora de manipular los segmentos en rotación, porque será sobre ella sobre la que tendremos que presionar para normalizar el bloqueo de varios segmentos en grupo.

MEDICION DE LAS CURVAS

Existen fundamentalmente dos métodos realizados sobre radiografías:

METODO DE COOB

Consiste en trazar paralelas al borde superior de la vértebra límite superior e inferior a la vértebra límite inferior. Hecho esto se trazan perpendiculares a las mismas. El corte de ambas perpendiculares genera cuatro ángulos iguales.

METODO DE FERGUSON

Se realiza una radiografía anteroposterior de la columna identificando las vértebras límite y los vértices apicales en las que se marca su centro. El ángulo suple-

mentario, formado por la intersección de las líneas rectas que unen el centro de las vértebras apicales con los centros de las vértebras límite, es identificado y definido como un ángulo de la curva. Este método es más complicado por la dificultad que tiene hallar justo el centro de las vértebras que por otra parte están normalmente acuñadas; como la variación entre las mediciones de una misma curva efectuadas por ambos métodos es menor de 5°, suele utilizarse más el método de Coob.

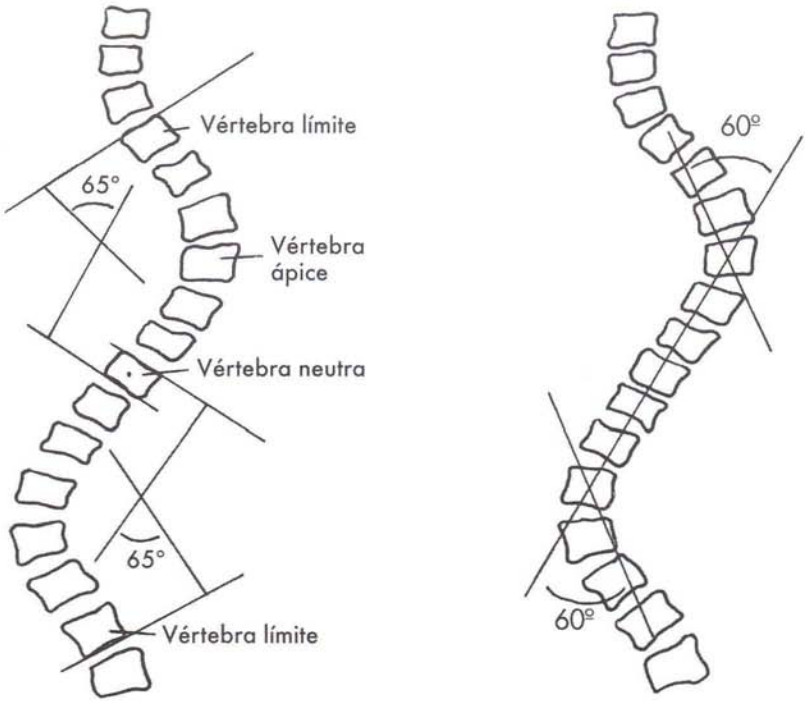

ESCOLIOSIS ESTRUCTURADA Y ACTITUD ESCOLIOTICA

La diferenciación entre estos dos tipos de escoliosis viene dada por el test de flexión de pie, que permite saber si la escoliosis es estructurada, cuando la gibosidad no desaparece, siendo una actitud escoliótica cuando desaparece (o aparece levemente).

Para que este test nos de una información más precisa en las escoliosis funcionales lo realizaremos de pie y sentado. En el test de pie, el comportamiento vertebral está en función de la igualdad o desigualdad de los miembros inferiores, y por lo tanto, de la estática pelviana, sobre todo el iliaco.

En sedestación no intervienen las extremidades inferiores, puesto que el peso del cuerpo reposa sobre las almohadillas isquiáticas, dejando libre el movimiento sacro. En este caso el movimiento vertebral está en función de las membranas de tensión recíproca craneosacras.

El terapeuta observa y compara la asimetría tensional paravertebral en relación con la escoliosis en las dos posiciones.

Las posibilidades pueden ser las siguientes:

- La escoliosis (o giba costal) y la asimetría tensional paravertebral no desaparecen en el test de flexión de pie y lo hacen en el test sentado. En este caso, la causa primaria de la escoliosis está en los miembros inferiores, con un componente pélvico. La escoliosis sólo sería una compensación al desequilibrio pélvico.
- La escoliosis y la asimetría tensional paravertebral desaparecen con el test de pie y persisten en el test sentado. La lesión primaria de la escoliosis es esfenobasilar.
- La escoliosis y la asimetría tensional paravertebral no desaparecen en ninguno de los dos tests. La causa primaria de la escoliosis es esfenobasilar y el desequilibrio pélvico es secundario.

Las escoliosis mecánicas de origen esfenobasilar son más frecuentes que las de origen pélvico.

ACTITUD ESCOLIOTICA

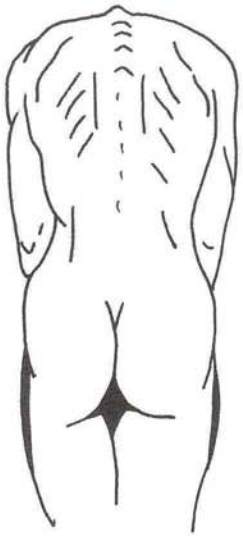

ESCOLIOSIS ESTRUCTURADA

PRINCIPIOS MECANICOS

En el tratamiento de la escoliosis no hay que pretender conseguir la línea recta, por lo tanto el terapeuta puede suprimir la lesión si las condiciones mecánicas se lo permiten o si permite al sistema absorber la agresión, suprimiendo las restricciones de movilidad articular vertebral para poner en marcha las compensaciones e intentar el equilibrio inestable satisfactorio.

Una escoliosis compensada y equilibrada puede ser perfectamente fisiológica, por lo que no intentaremos corregirla.

INTERPRETACION RADIOGRAFICA DE LAS ESCOLIOSIS MECANICAS

Según R. Richard, se exponen siete clases posibles de escoliosis mecánicas en que las conclusiones serían:

ESCOLIOSIS MECANICA COMBINADA Y MEMBRANAS DE TENSION RECIPROCA

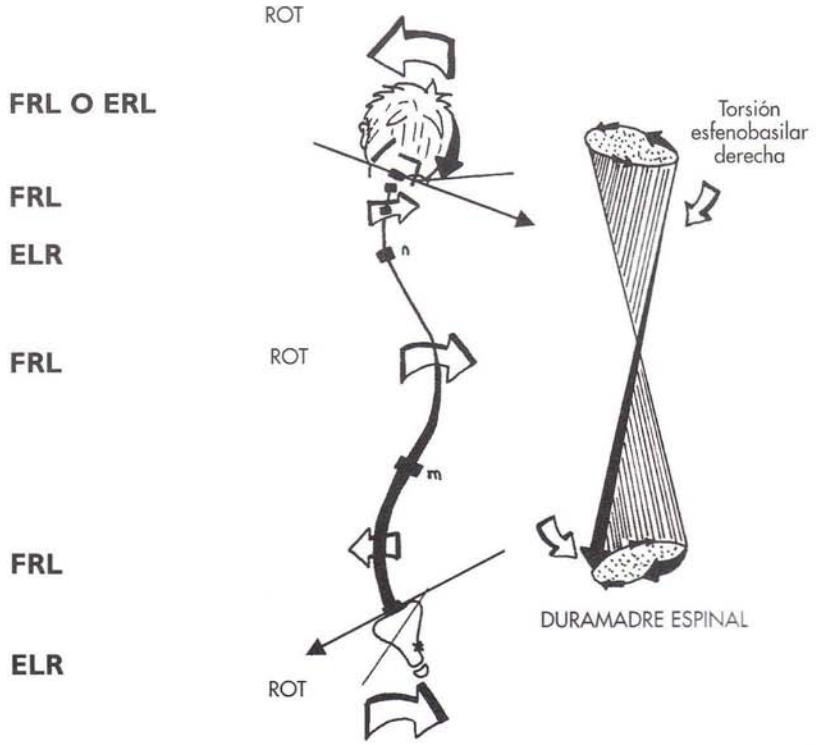

1.- Como se observa en la figura, de las siete posibilidades todas menos dos se acompañan de dismetría pélvica y este hecho aporta una información básica. Si el origen de la lesión es pélvico hay una consecuencia mecánica ascendente de curva doble o sencilla, esté o no compensada.

2.- Se observa asimismo que, las dos únicas modalidades, **P5** y **P6** en las que no existe basculación pélvica ni desigualdad de longitud de las extremidades inferiores, tienen un origen craneal por una torsión, rotación, lateralización esfenobasilar y una consecuencia descendente de doble curva o de una sola curva de concavidad derecha.

3.- Que existen tres posibilidades **P4**, **P6** y **P7** en las que existe una torsión sacra. En el caso de P6, la torsión sacra es secundaria.

4.- Existe una sola modalidad, **P7**, sin curva, pero con dismetría pélvica y torsión sacra.

5.- Sólo **P1** supone una desigualdad falsa de las extremidades inferiores, mientras que **P2, P3, P4** y **P7** suponen una desigualdad anatómica.

INTERPRETACION RADIOLOGICA DE LAS ESCOLIOSIS MECANICAS

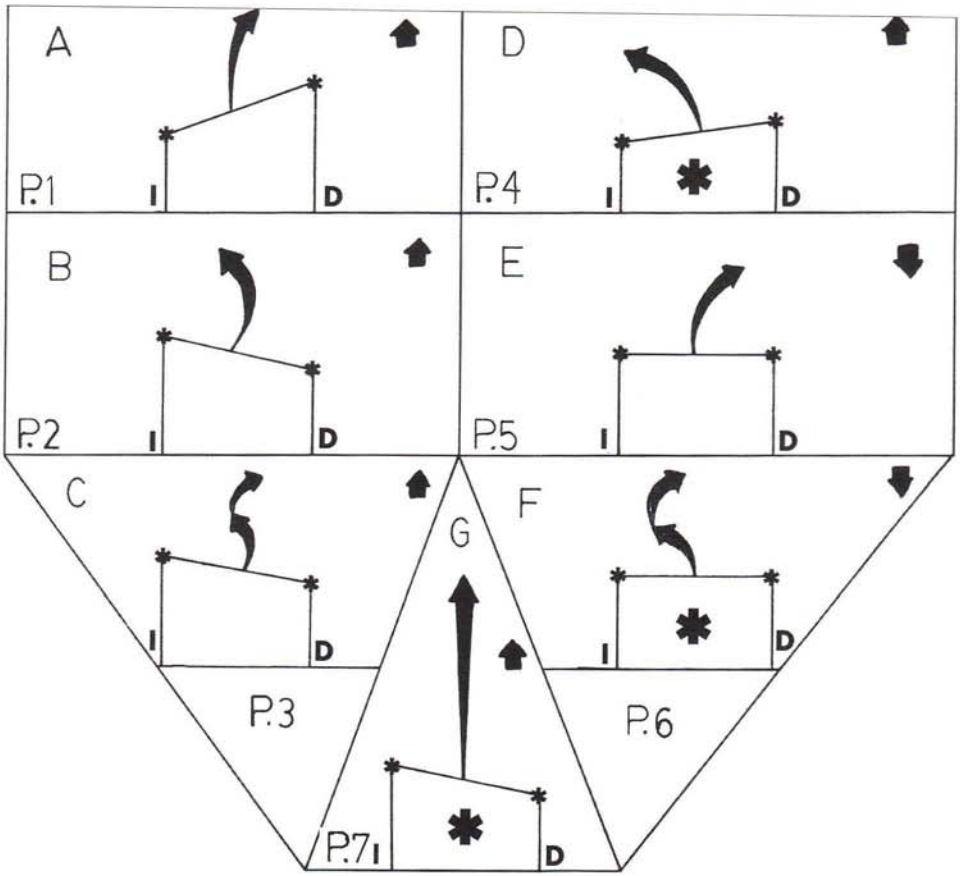

Torsión sacra

Articulaciones coxofemorales

Continuación mecánica ascendente

Continuación mecánica descendente

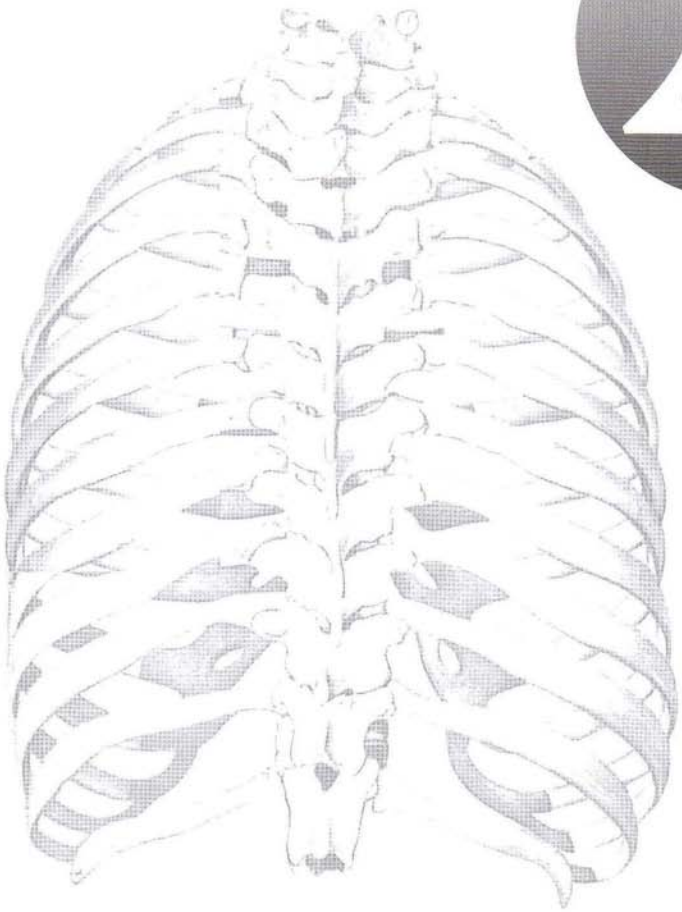

23

TRATAMIENTO DE LAS ESCOLIOSIS

TRATAMIENTO DE LAS ESCOLIOSIS

ESCOLIOSIS ESTRUCTURADAS

El tratamiento de las escoliosis estructuradas irá encaminado a restablecer la movilidad articular, sobre todo en el sentido de la rotación de los cuerpos vertebrales, elastificando las fascias y los músculos de la zona, sin pretender conseguir la línea recta, siguiendo un orden de diagnóstico por planos (anterior o posterior), relacionándolo con el sistema de compensación más cercano a la zona de pérdida de elasticidad y movilidad, efectuando el tratamiento en un orden de mayor a menor resistencia si la clínica lo permite, absorbiendo la tensión de los músculos afectados.

Elastificación y flexibilización del tejido celular subcutáneo, marcando las líneas de fijación y pérdida de elasticidad que nos permitirán ajustar los ejercicios de autoelongación de forma personalizada a su predisposición y, por último, flexibilización del sistema de sostén articular y restablecimiento de sus superficies de deslizamiento. La educación de los hábitos y ejercicios personalizados, sobre todo estiramientos, evitarán las recidivas.

En este tipo de escoliosis tendremos que comprobar si está compensada o no, es decir, si está desplazada del eje central de gravedad, que lo comprobaremos tirando la plomada desde C7, tomando como referencia el pliegue glúteo central; cualquier desviación de la plomada nos informará que la columna vertebral se encuentra fuera de la línea de gravedad, verificaremos también la línea lateral y simetrías, en los casos de báscula pélvica y, si fuera necesario por una dismetría anatómica de las extremidades inferiores se suplementaría con alza de talón, comprobando con los test de arrastre el suplemento que necesita, cuando desaparece la tensión miofascial, valorando por palpación, de forma bilateral, la tensión muscular paravertebral, que nos informa de la posición de neutralidad con el alza adecuada.

Nota: *estas técnicas son las mismas que están expuestas en los distintos apartados anteriormente descritos. Si se realiza una técnica con "thrust" o tracción la corrección se realiza en sentido de la lesión, en las escoliosis muy acentuadas de corto radio.*

ACTITUDES ESCOLIOTICAS

Mientras la escoliosis estructurada se compone generalmente de una o más curvas, y los cuerpos son de aspecto cuneiforme, lo que implica modificaciones morfológicas importantes y cierta imagen "espiral" de la columna, en las actitudes escolióticas sólo suele existir una curva de gran radio en la que no se aprecian rotaciones vertebrales ni deformaciones morfológicas. Por lo que el tratamiento será igual que el que se realizaría en cualquier disfunción normal de la columna vertebral, es decir tratamiento de batería muscular, sobre todo en los dos sistemas de compensación como son el cinturón pélvico y el cinturón escapular, para restablecer las simetrías y tracciones vertebrales o técnicas funcionales, localizando la vértebra ápice de convexidad, que será sobre la que se aplicará la presión. Seguimiento del paciente en su domicilio con ejercicios de corrección muscular y corrección de hábitos y posturas defectuosas.

Cada vez son más frecuentes las dismetrías en extremidades inferiores que afectan a la columna modificando sus curvaturas, produciendo escoliosis estructuradas o funcionales; antes de prescribir alzas de talón, es necesario comprobar si la dismetría es anatómica o de origen pélvico.

El alza de talón se le mandará al paciente cuando tengamos la certeza de que la dismetría es anatómica y no se corrige con el tratamiento muscular y pélvico, por medición de una teleradiografía incluidas las extremidades inferiores.

ESCOLIOSIS EQUILIBRADA

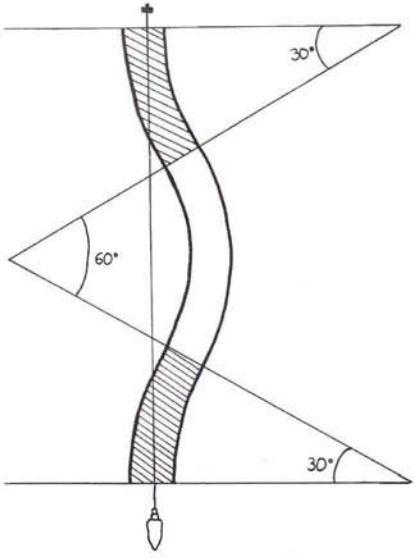

COLUMNA CERVICAL

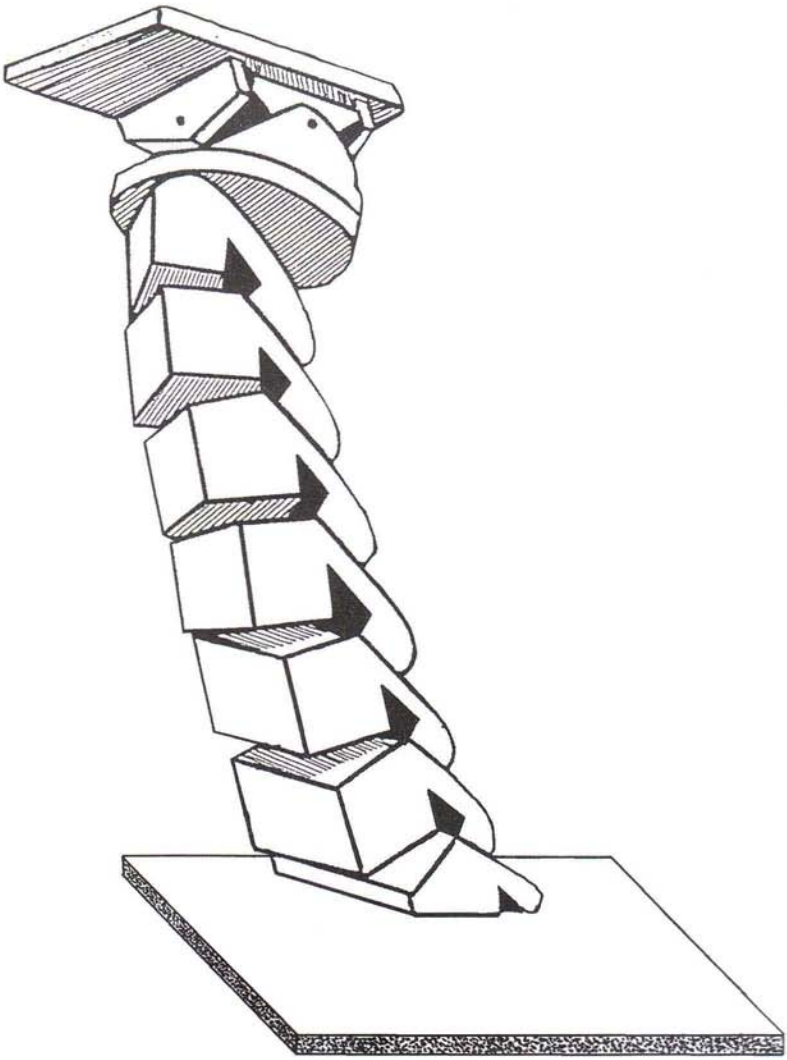

SEGMENTO CERVICAL ALTO

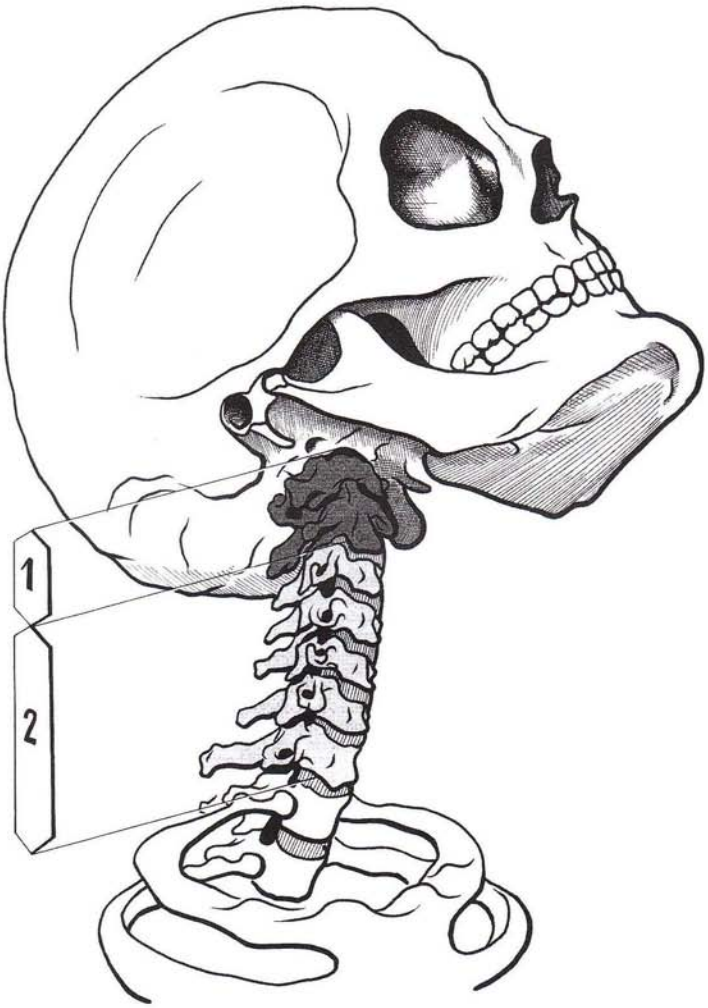

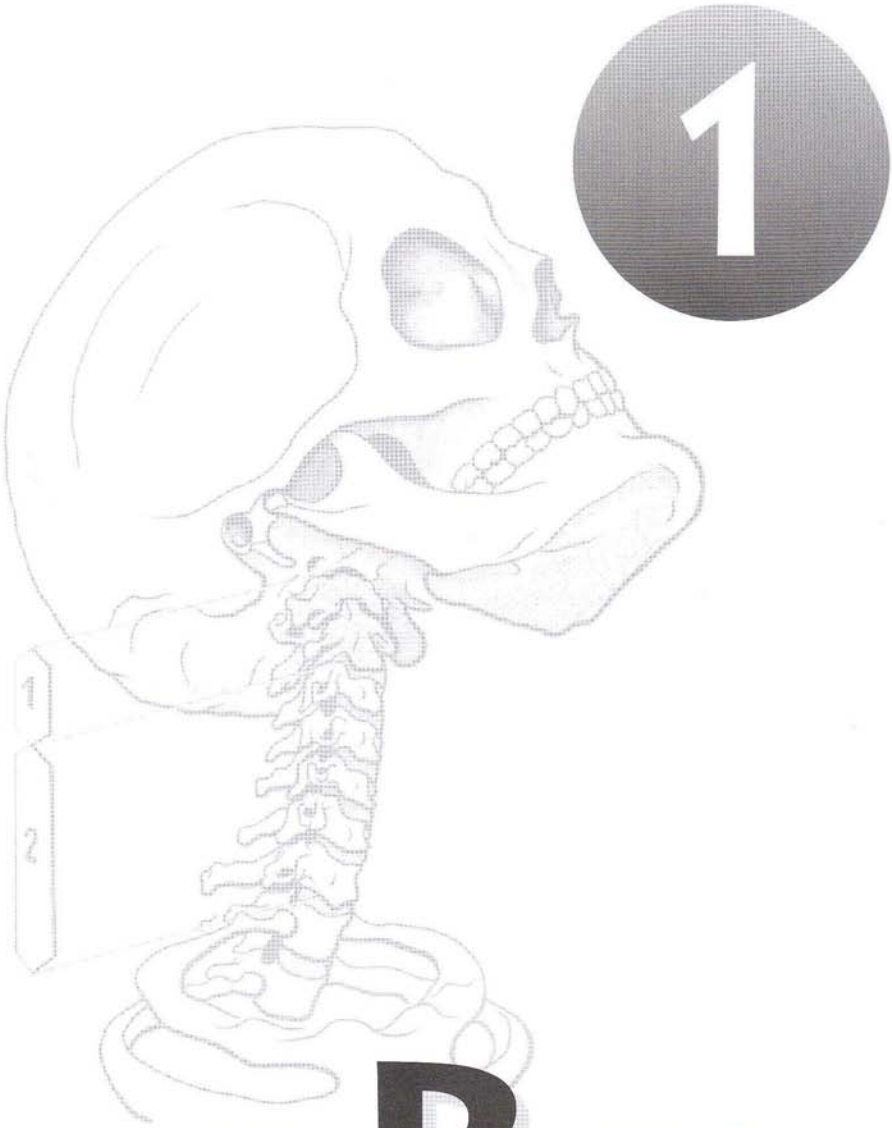

RECUERDO ANATOMOFISIOLOGICO DEL SEGMENTO CERVICAL ALTO

SEGMENTO CERVICAL ALTO

Considerando a la columna cervical en conjunto, vemos que está constituida por dos partes anatómicas y funcionalmente distintas:

COLUMNA CERVICAL SUPERIOR:

Comprende los segmentos Occipucio, C1, C2.

COLUMNA CERVICAL INFERIOR:

Se extiende desde la cara inferior del axis hasta la cara superior de la primera vértebra dorsal, diferenciándose del segmento cervical alto por ser todas sus vértebras del mismo tipo.

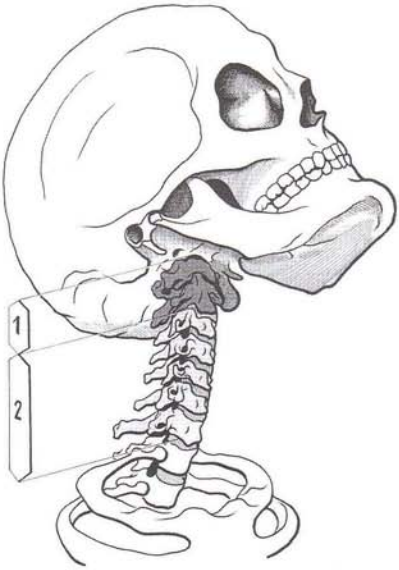

El estudio diferenciado de estas dos partes se efectúa para una mejor comprensión de sus diferentes estructuras anatomofisiológicas sin perder la visión de conjunto del raquis cervical, ya que estos dos segmentos se complementan funcionalmente entre sí en todos sus movimientos.

ARTICULACION OCCIPITOATLOIDEA

En una vista superior del atlas, se aprecian las dos masas laterales en las que se sitúan las carillas articulares, que poseen cubiertas cartilaginosas y aparecen ovaladas y cóncavas en los dos sentidos, y la curvatura es casi idéntica en ambos sentidos. Por tanto cabe considerar que está comprendido en la superficie de una esfera. Estas carillas se articulan con las superficies de los cóndilos del occipital y están situadas oblicuamente de fuera a dentro.

Anatómicamente el atlas se diferencia del resto de las vértebras cervicales en que no existe ninguna apófisis espinosa en el arco posterior, carece de cuerpo vertebral en su parte anterior, para dar cabida a la apófisis odontoides que carece de disco intervertebral.

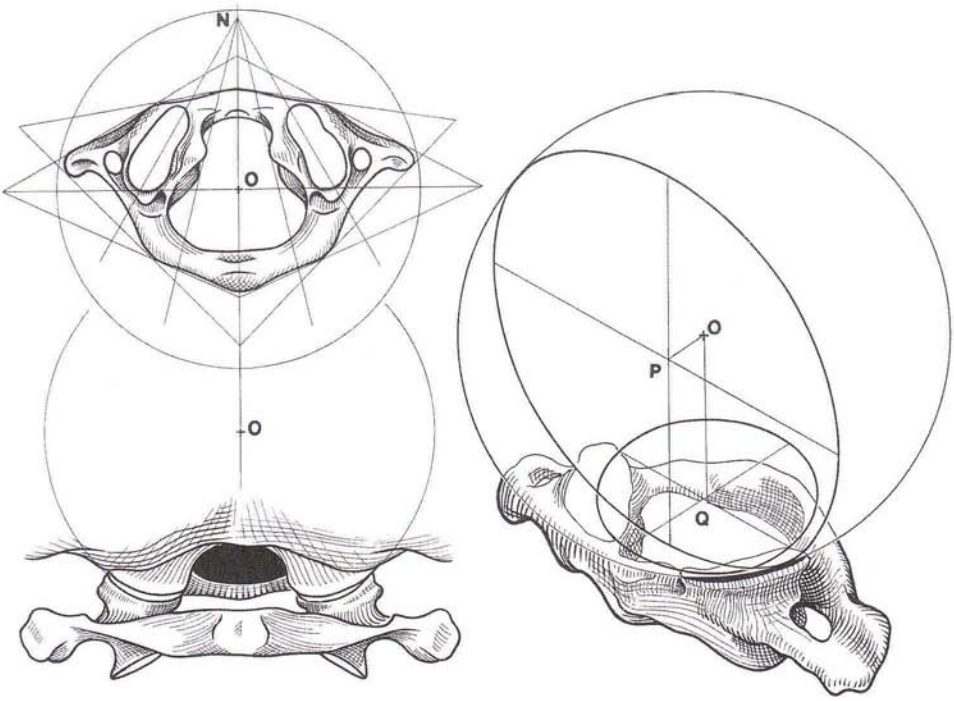

MOVIMIENTOS EN LA ARTICULACION OCCIPITO-ATLOIDEA

FLEXO-EXTENSION:

Es el más importante, realizándose por el deslizamiento de los cóndilos occipitales que se desplazan hacia delante en la EXTENSION y hacia atrás en la FLEXION.

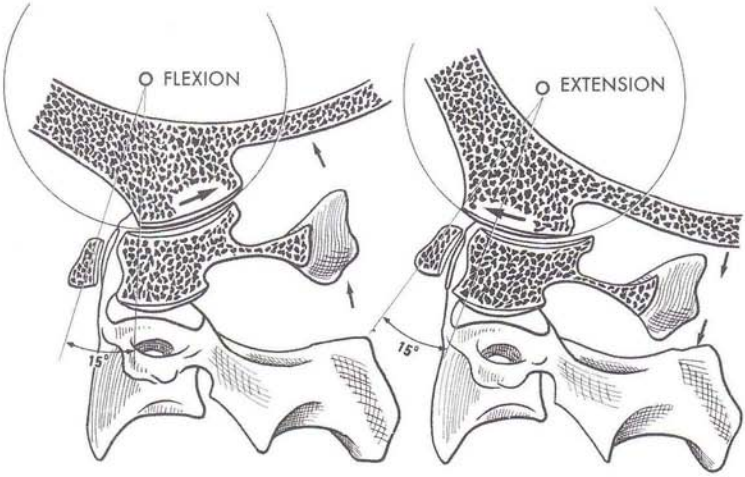

ROTACION:

Permite una rotación axial, ya que se realiza sobre el eje vertical que pasa por el centro de la apófisis odontoides, deslizándose un cóndilo hacia delante mientras el otro lo hace hacia atrás. La rotación en esta articulación va acompañada al mismo tiempo de una traslación lateral de 2 ó 3 mm. y de una inclinación contraria del occipital, debida al ligamento occipitodontoideo lateral que se enrolla alrededor de la odontoides y se tensa.

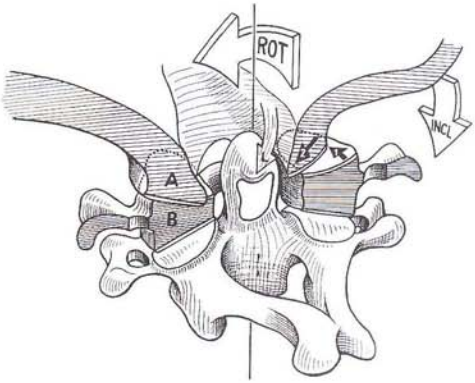

LATERALIZACION:

Es escasa en esta articulación. Los cóndilos se deslizan lateralmente sobre el atlas sin llegar a contactar con la apófisis odontoides, debido a la tensión de la cápsula de la articulación occipito-atloidea, y sobre todo por el ligamento occipito odontoideo lateral.

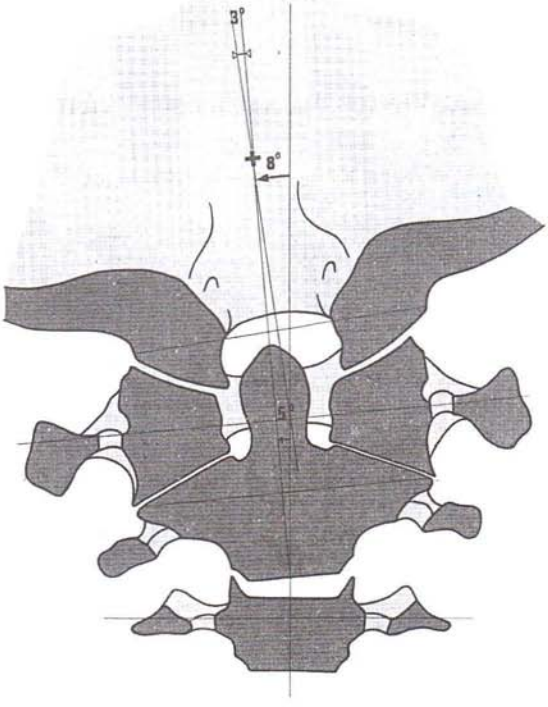

MOVIMIENTOS MIXTOS:

En esta articulación los movimientos mixtos son:

- EXTENSION - ROTACION - LATERALIZACION
- FLEXION - LATERALIZACION - ROTACION

Los cuerpos vertebrales rotan siempre hacia la **convexidad**.

ARTICULACION ATLOIDOAXOIDEA

La unión mecánica entre el atlas y el axis está asegurada por tres articulaciones unidas mecánicamente:

ATLOIDOODONTOIDEA:

Articulación axial a la que la apófisis odontoides sirve de eje, relacionándose mecánicamente con la cara interna del arco anterior del atlas a través de la carilla articular, situada en la parte anterior de la odontoides.

ATLOIDOAXOIDEAS:

Comprende las dos articulaciones laterales simétricas, que establecen la relación de la cara inferior de las masas laterales del atlas de forma convexa, que miran hacia abajo y hacia dentro, con las superficies articulares superiores del axis también de forma convexa.

Anatómicamente el axis se diferencia del resto de las vértebras cervicales en que el cuerpo vertebral en su parte superior recibe a la apófisis odontoides que sirve de eje a la articulación atloidoaxoidea, careciendo de disco intervertebral.

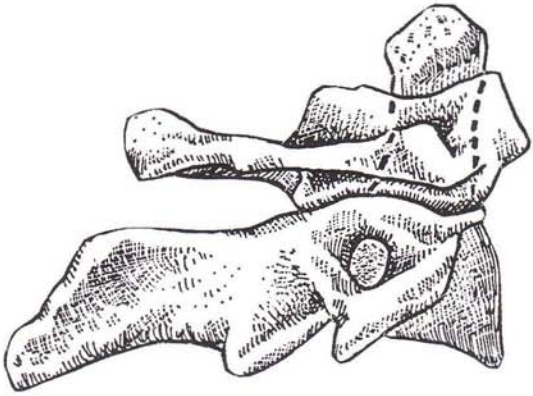

MOVIMIENTOS DE LA ARTICULACION ATLOIDOAXOIDEA Y ATLOIDOODONTOIDEA

FLEXION:

Las masas laterales del atlas se deslizan hacia atrás sobre las del axis y aparece una mayor abertura hacia arriba en la articulación entre el arco anterior del atlas y la faceta anterior de la odontoides.

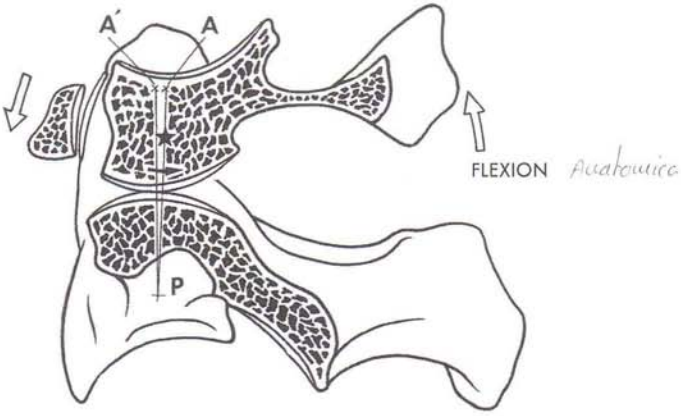

EXTENSION:

Las masas laterales del atlas se deslizan hacia delante sobre las superiores del axis y aparece un abertura inferior en la articulación entre el arco anterior del atlas y la superficie anterior de la odontoides.

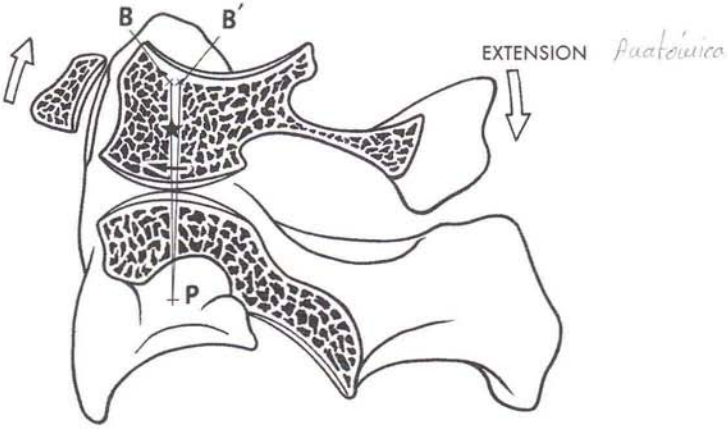

LATERALIZACION:

El desplazamiento en la articulación atloidoaxoidea es casi inexistente estando limitado por el sistema ligamentario y muscular.

La inclinación se realiza únicamente entre el axis y la tercera cervical por una parte, y por otra entre el occipital y el atlas.

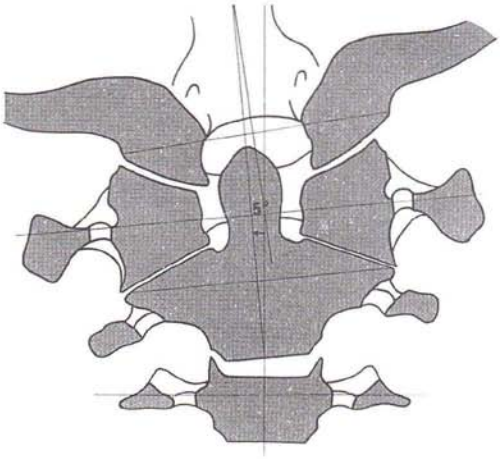

ROTACION:

En esta articulación el movimiento de rotación es el más importante. En el movimiento de rotación, la odontoides permanece fija y el anillo osteoligamentoso, formado por el axis y el ligamento transverso, gira en sentido inverso a las manecillas del reloj.

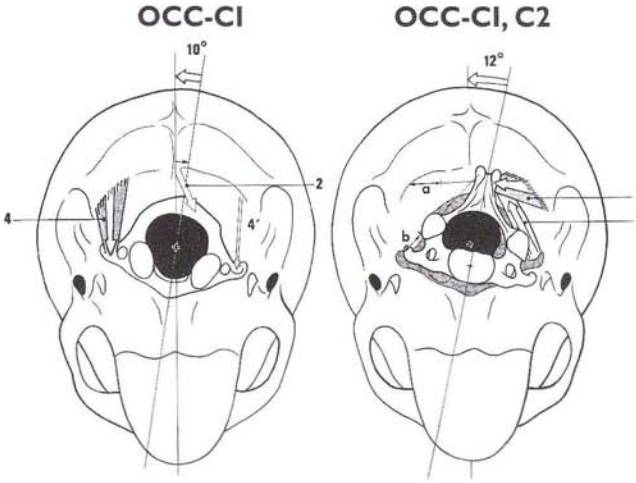

Simultáneamente, existe un desplazamiento de una masa lateral del atlas que avanza, mientras la otra retrocede.

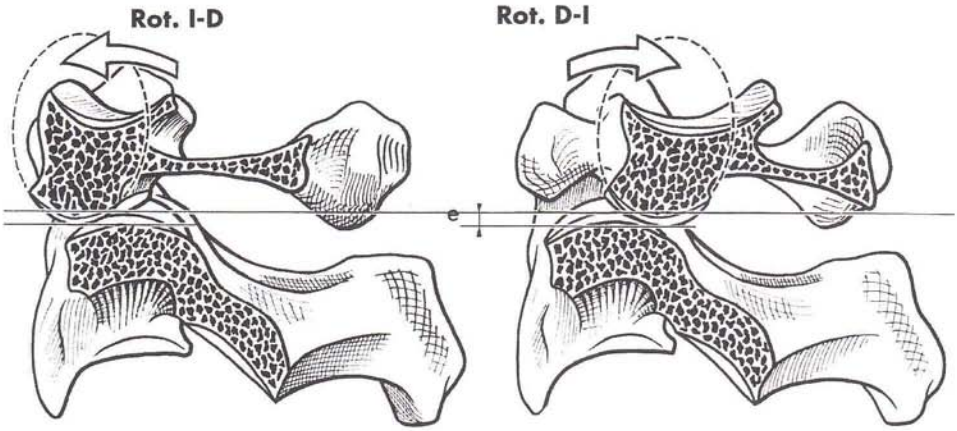

MOVIMIENTOS MIXTOS:

Son de tipo:

- EXTENSION - ROTACION - LATERALIZACION
- FLEXION - ROTACION - LATERALIZACION

Los cuerpos vertebrales rotan hacia la **convexidad** tanto en flexión como en extensión.

LIGAMENTOS DEL SEGMENTO SUBOCCIPITAL

PLANO PROFUNDO:

- Ligamento occipitoodontoideo medio (1)
- Ligamentos occipitoodontoideos laterales (2)
- Ligamento transverso (3)
- Ligamento occipitotransverso (4)
- Ligamento transversoaxoideo (5)

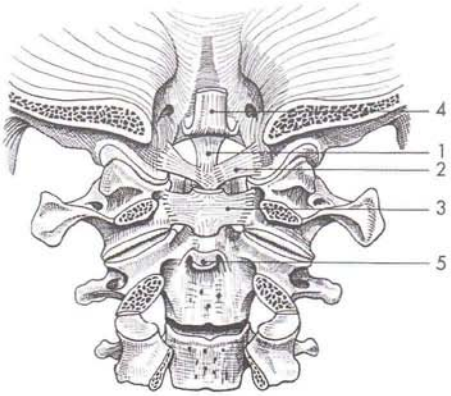

PLANO MEDIO:

- Ligamento cruciforme (6) (constituido por los ligamentos transversos, occipitotransversos y transversoaxoideo)
- Ligamento occipitoatloideo lateral (7)

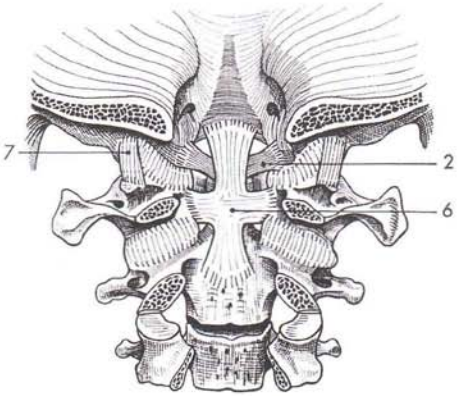

PLANO SUPERFICIAL:

- Ligamento occipitoaxoideo medio (8), prolongado lateralmente por los ligamentos occipitoaxoideos laterales (9)
- Ligamento vertebral común posterior (10)

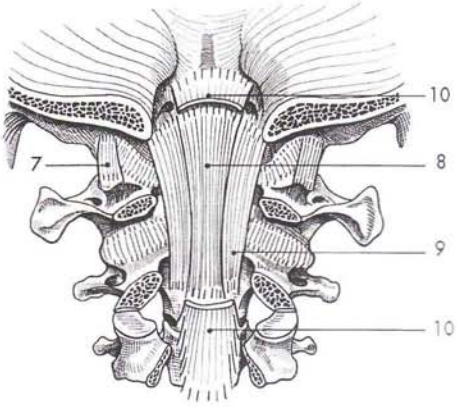

LIGAMENTOS ANTERIORES:

- Lig. occipitoatloideo anterior:
  - Fascículo profundo (11)
  - Fascículo superficial (12)
- Lig. occipitoatloideo anterolateral (13)
- Lig. atloidoaxoideo anterior (14)
- Lig. vertebral común anterior (15)

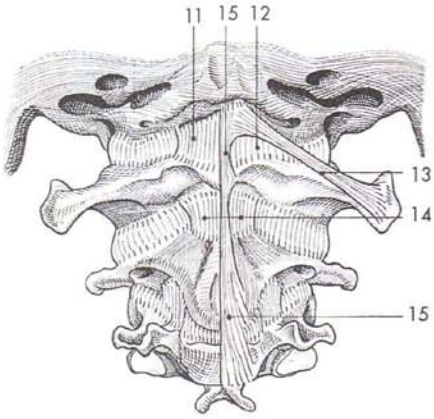

VISTA POSTERIOR:

- Lig. occipitoaxoideo medio (8)
- Lig. occipitoaxoideo lateral (9)
- Lig. occipitoatloideo lateral (7)

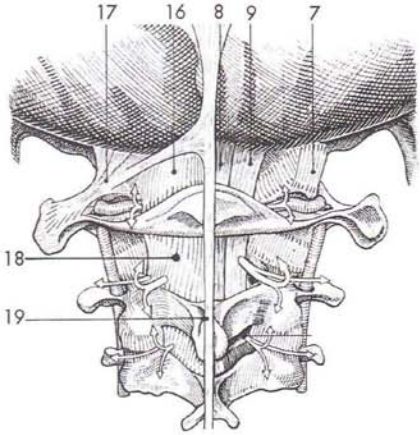

LIGAMENTOSPOSTERIORES:

- Lig. occipitoatloideo posterior (16), cubierto por un ligamento occipitoatloideo lateral (17)
- Lig. atloidoaxoideo posterior (18)
- Ligamentos interespinosos (19)

SISTEMA MUSCULAR DEL SEGMENTO CERVICAL ALTO

La musculatura suboccipital es una zona en la que fisiológicamente apenas se presta atención debido a que no se la considera como complemento a la fisiología de los músculos del segmento cervical inferior. En realidad el papel de estos músculos es fundamental en la posición de la cabeza sobre el cuello.

MUSCULATURA SUBOCCIPITAL

PLANO PROFUNDO:

- ***RECTO POSTERIOR MAYOR DE LA CABEZA (1)***

  Músculo triangular que se extiende desde la apófisis espinosa del Axis hasta la línea curva inferior del occipital. La dirección de sus fibras es oblicua hacia arriba y ligeramente hacia fuera y hacia atrás.

  Contracción bilateral: Extensor de la cabeza

  Contracción unilateral: Lateralizador

- ***RECTO POSTERIOR MENOR DE LA CABEZA (2)***

  Músculo aplanado y triangular, situado inmediatamente por fuera de la línea media y que se extiende desde el tubérculo posterior del atlas hasta el tercio interno de la línea curva occipital inferior. Su dirección es oblicua hacia arriba, ligeramente hacia fuera y hacia atrás.

  Contracción bilateral: Extensor de la cabeza

  Contracción unilateral: Lateralizador y rotador

Nota: *los números entre paréntesis corresponden a las ilustraciones de la página 451*

• *OBLICUO MAYOR DE LA CABEZA (3)*

Situado por fuera del recto mayor, se extiende desde la apófisis espinosa del Axis a la cara inferior y al borde posterior de la apófisis espinosa del axis a la cara inferior y al borde posterior de la apófisis transversa del Atlas. Su dirección es oblicua hacia arriba, hacia fuera y hacia delante.

Por su disposición desempeña un importante papel en la estática y la dinámica de la articulación atloidoaxoidea.

Contracción bilateral:	Determina un movimiento de retroceso y de extensión del Atlas sobre el Axis.
Contracción unilateral:	Lateralización y rotación.

• *OBLICUO MENOR DE LA CABEZA (4)*

Músculo corto, aplanado y triangular que se extiende desde la apófisis transversa del atlas al tercio externo de la línea curva inferior del occipital. Su dirección es oblicua hacia arriba y hacia atrás.

Contracción bilateral:	Extensor de la cabeza.
Contracción unilateral:	Lateralizador y rotador.

• *MUSCULOS INTERESPINOSOS (5)*

Están situados a ambos lados de la línea media entre las apófisis espinosas cervicales, por debajo del Axis, los músculos rectos posteriores mayor y menor aparecen así como equivalentes de los músculos interespinosos. Son extensores del cuello.

1.- Recto posterior mayor

2.- Recto posterior menor

3.- Oblicuo mayor

4.- Oblicuo menor

5.- Interespinosos

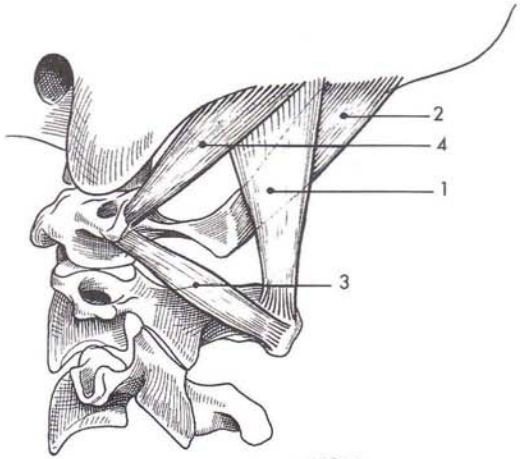

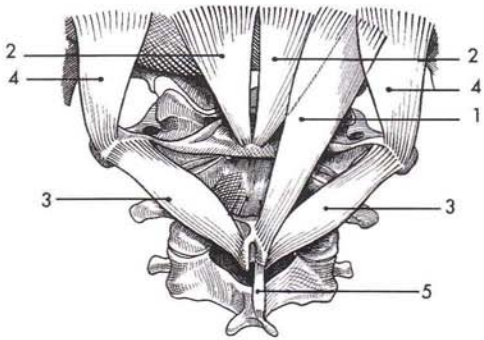

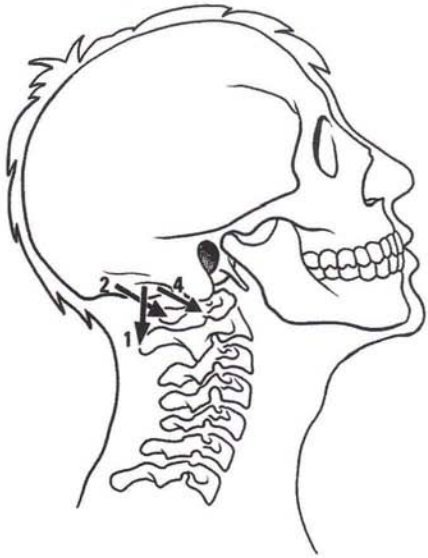

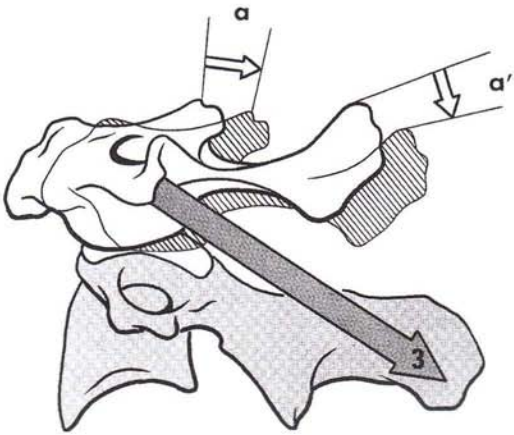

MUSCULOS FLEXORES DEL SEGMENTO CERVICAL SUPERIOR

- ***RECTO ANTERIOR MAYOR (1)***

Se inserta en la cara inferior de la apófisis basilar por delante del agujero occipital y termina por tendones distintos en cada uno de los tubérculos anteriores de la 3ª, 4ª, 5ª y 6ª transversas cervicales.

Contracción bilateral:	Flexor de la cabeza
Contracción unilateral:	Lateralizador

- ***RECTO ANTERIOR MENOR (2)***

Va desde la apófisis basilar del occipital y la cara anterior de la masa lateral del atlas, hasta el tubérculo anterior de la transversa.

Contracción bilateral:	Flexor de la cabeza
Contracción unilateral:	Flexor, rotador y lateralizador del mismo lado.

- ***RECTO LATERAL (3)***

Se inserta en la apófisis yugular del occipital y va al tubérculo anterior de la transversa del atlas.

Contracción bilateral:	Flexor de la cabeza
Contracción unilateral:	Lateralizador discreto.

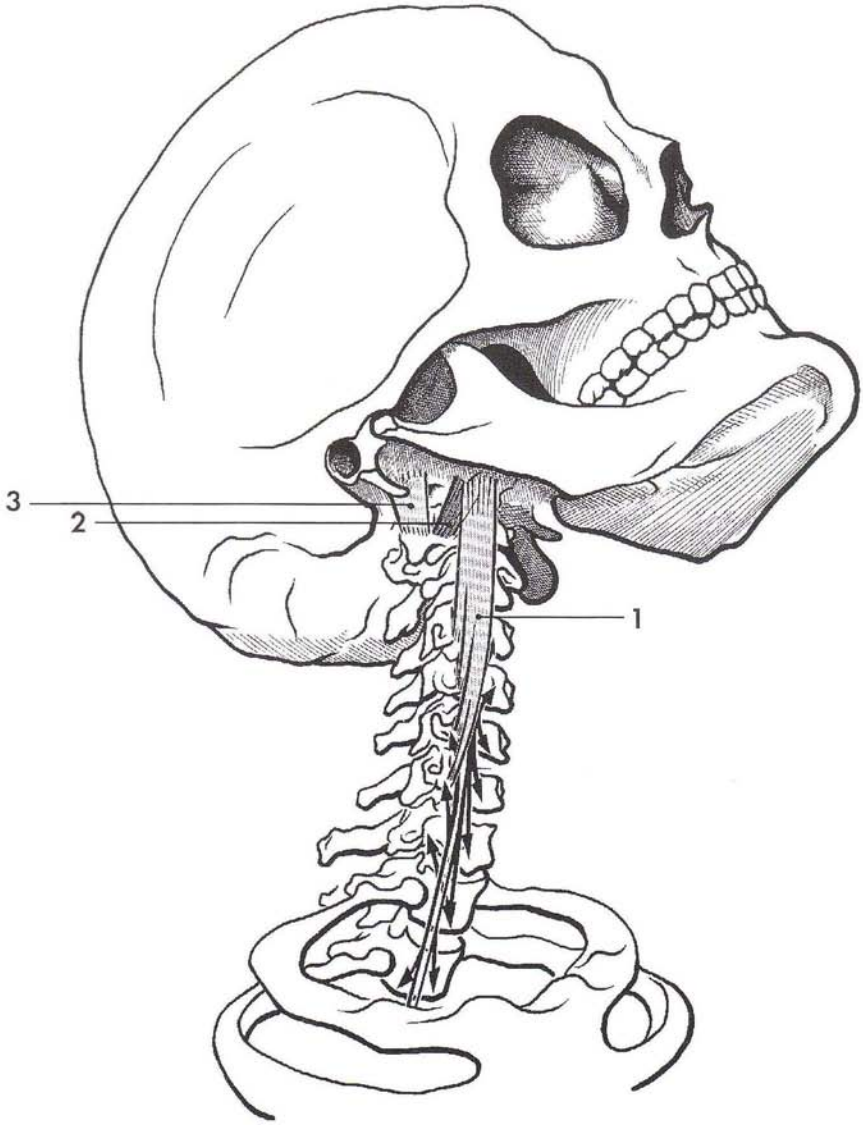
3
2
1

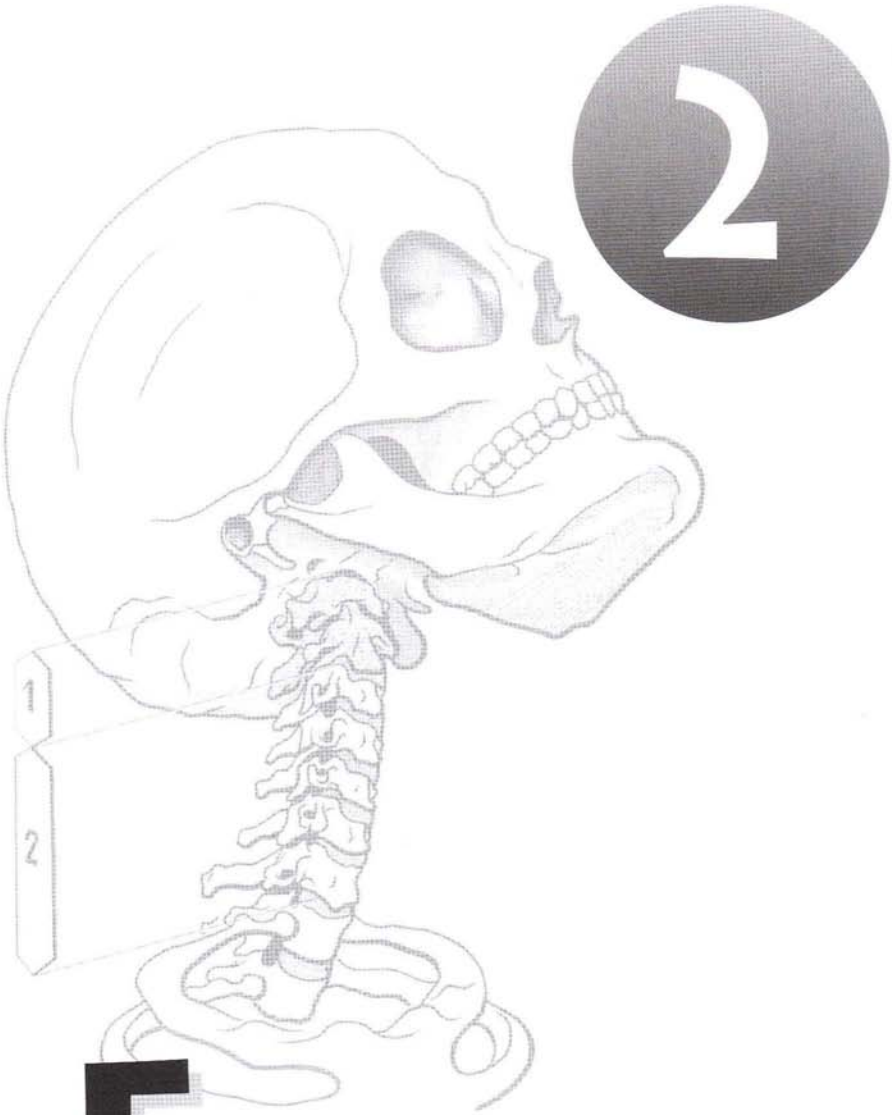

FISIOPATOLOGIA DEL SEGMENTO CERVICAL ALTO

FISIOPATOLOGIA DEL SEGMENTO CERVICAL ALTO

Para comprender mejor la terminología utilizada y definir los tipos de lesión, ya sean en movimientos simples o mixtos, conviene explicar concisamente cada acepción.

- **ANTERIOR (EXTENSION):** Anatómica

  Significaría un posicionamiento de uno o de los dos cóndilos del occipital o de una apófisis transversa del Atlas o del Axis que por un bloqueo determinado, en movimiento simple o mixto, se ha situado hacia delante en el plano horizontal.

- **POSTERIOR (FLEXION):** Anatómica

  Es el caso contrario, es decir, la situación hacia atrás de uno de los cóndilos del Occipital, de una transversa del Atlas o del Axis por un bloqueo determinado.

  En los casos de flexión o extensión bilateral, son los dos cóndilos del Occipital los que se sitúan atrás o delante respectivamente. Sin embargo, en los bloqueos en rotación, si un cóndilo del Occipital se adelanta del lado izquierdo **(Occipucio Anterior Izquierdo)**, el cóndilo derecho no se atrasa necesariamente del todo, sino que queda en una posición relativa, cercana a la neutra, actuando de pivote.

Las lesiones Occipito-Atloideas pueden incluirse dentro de tres categorías:

a) **LESIONES COMPLEJAS** (del tipo ELR o FRL)

- ***OCCIPUCIO ANTERIOR IZQUIERDO O DERECHO:***

  Uno de los cóndilos está anteriorizado, situando el Occipital en **EXTENSION** del mismo lado.

- ***OCCIPUCIO POSTERIOR DERECHO O IZQUIERDO:***

  Uno de los cóndilos está posteriorizado, situando el Occipital en **FLEXION** del mismo lado.

b) **LESIONES SIMPLES**

- ***OCCIPUCIO BILATERAL ANTERIOR:***

  Los dos cóndilos están anteriorizados. Hay una **EXTENSION BILATERAL**

- ***OCCIPUCIO BILATERAL POSTERIOR:***

  Lesión en **FLEXION BILATERAL**, en la que los dos cóndilos están posteriorizados.

- ***TRASLACION DEL OCCIPUCIO:***

  Los dos cóndilos efectúan una lateroflexión del mismo lado.

c) **LESIONES TRAUMATICAS**

- ***OCCIPUCIO IMPACTADO:***

  Los dos cóndilos han quedado encajados sobre el Atlas. Son siempre traumáticos y se dan también en personas que transportan cargas sobre la cabeza. La limitación del movimiento se produce en ambos lados.

TIPOS DE LESION ATLOIDO-AXOIDEAS

a) Lesión **C1 - C2** en **FRL**

b) Lesión **C1 - C2** en **ERL**

c) Lesión **C1 - C2** en **TRASLACION LATERAL DERECHA**

d) Lesión **C1 - C2** en **TRASLACION LATERAL IZQUIERDA**

TIPOS DE LESION SEGUN EL NIVEL, EN MOVIMIENTOS COMPLEJOS

• *NIVEL OCCIPUCIO - ATLAS:*

LESION EN FLEXION-LATERALIZACION-ROTACION:

Los cuerpos rotan hacia la **CONVEXIDAD** de la curva. La LATERALIZACION y la ROTACION son opuestas.

LESION EN EXTENSION-LATERALIZACION-ROTACION:

Los cuerpos vertebrales rotan hacia la **CONVEXIDAD**. La LATERALIZACION y la ROTACION son opuestas.

NORMALIZACION: Se realiza en movimientos contrarios.

• *NIVEL ATLAS - AXIS*

LESION EN FLEX-ROT-LAT. o EXT-ROT-LAT.:

Los cuerpos vertebrales rotan hacia la **CONVEXIDAD** la LATERALIZACION y la ROTACION son opuestas.

LESION EN TRASLACION LATERAL DERECHA O IZQUIERDA:

Se produce siempre del lado de la **ROTACION**.

NORMALIZACION:

a) ***RESPECTO A LA LATERALIZACION Y ROTACION:***

Se efectúan en sentido contrario a la lesión, ya se trate de una lesión en ERL o FRL.

a) ***RESPECTO A LA FLEXOEXTENSION:***

La normalización se realizará siempre en FLEXION LOCALIZADA, ya se trate de una lesión en ERL o FRL.

Nota: *La normalización funcional se realiza primero en el sentido de la lesión y luego en el de corrección*

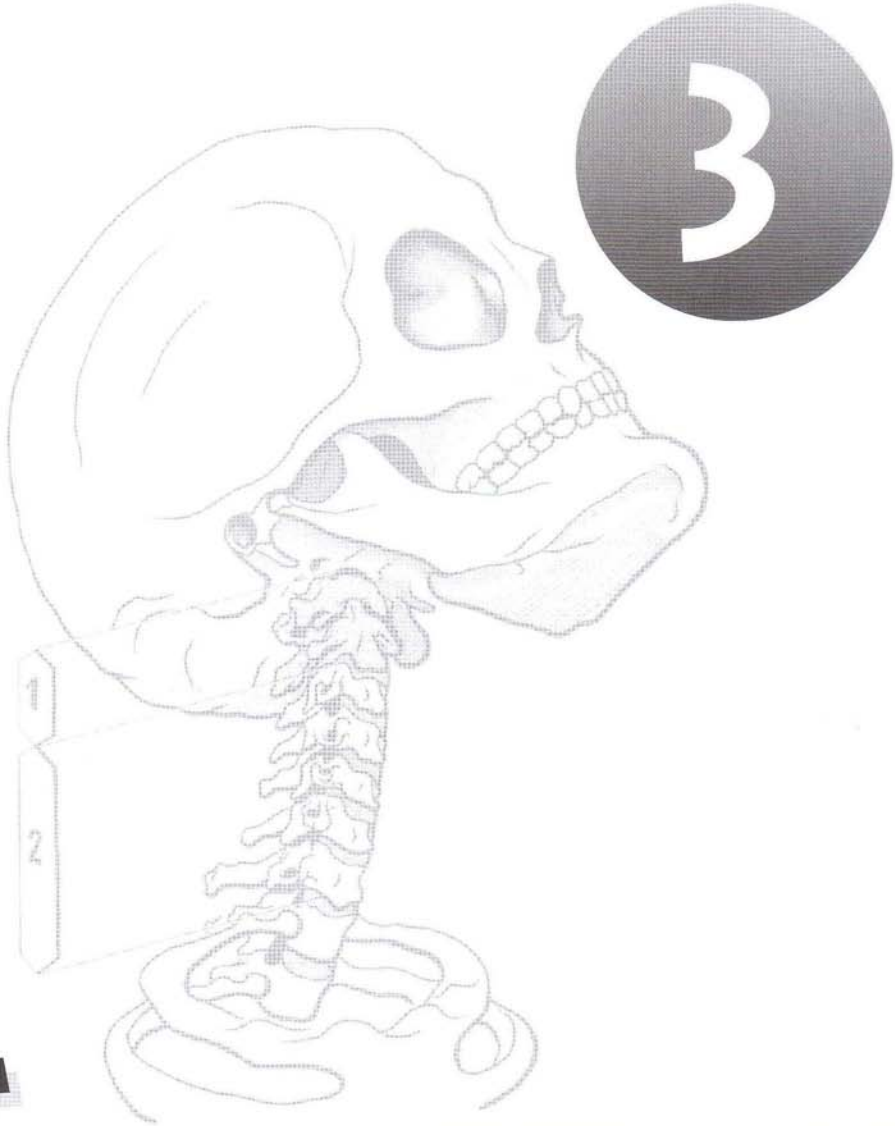

SINDROMES DOLOROSOS Y VASCULARES DE ORIGEN CERVICAL ALTO

SINDROMES DOLOROSOS Y VASCULARES DE ORIGEN CERVICAL ALTO

Las algias craneo-faciales de origen cervical tienen su origen en procesos mecánicos o degenerativos del segmento cervical alto (OCC, C1, C2 y C3), incluso si las radiografías no revelan lesiones importantes.

Estos cuadros dolorosos pueden localizarse a nivel occipital, temporal, parietal, frontal y con irradiación hacia la zona supraorbitaria, maxilar y otras.

Las disfunciones mecánicas cervicales pueden afectar también a los núcleos gelatinosos del trigémino que descienden hasta C3, teniendo a las ramas oftálmica y mandibular como mayores protagonistas en el cuadro doloroso.

Asimismo los trastornos vasculares simpáticos pueden originar cefaleas ya que el ganglio cervical superior conecta con ramas comunicantes de los nervios espinales de C1, C2 y C3.

Debido a que las articulaciones entre OCC-C1 y C1-C2 carecen de disco intervertebral, tanto la arteria vertebral, de recorrido tortuoso, como cualquier nervio pueden ser comprimidos o incluso atrapados en las emergencias del tejido muscular o en las porciones tendinosas de los músculos cortos paravertebrales.

Las lesiones traumáticas, como el síndrome de latigazo, contusiones y traumatismos son también capaces de originar algias cráneo-cervicales.

Las disfunciones de la A.T.M. desencadenan también este tipo de cuadros.

Otros factores determinantes son: el muscular, la tensión nerviosa, el estrés, problemas emocionales, etc...

PATOGENIA DE LOS SINDROMES DOLOROSOS Y VASCULARES CRANEOFACIALES DE ORIGEN CERVICAL

ALTERACIONES DE LA COLUMNA CERVICAL

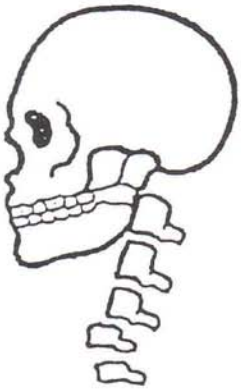

FACTOR MUSCULAR

FACTOR NEUROLOGICO

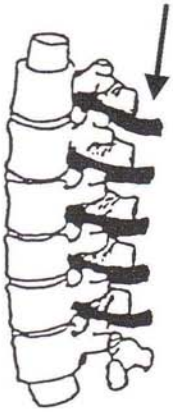

FACTOR MUSCULAR

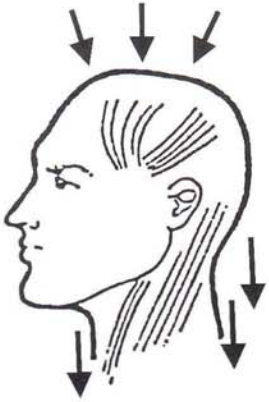

TRAUMATISMO - LATIGAZO

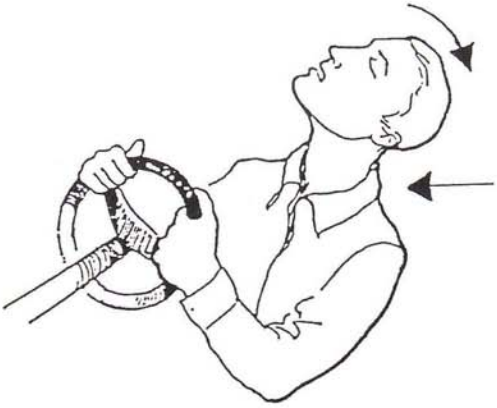

SINDROMES ESPECIFICOS DEL SEGMENTO CERVICAL ALTO

NEURALGIA DE ARNOLD

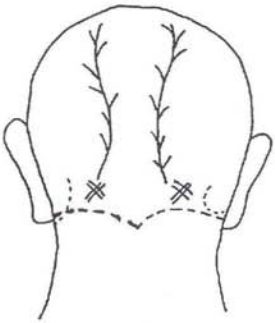

Se encuentra afectado el segundo nervio occipital o nervio de Arnold.

Se caracteriza por ser aguda y punzante.

Abarca la zona occipital e incluso la mastoidea hasta el vértex.

SINDROME DE LA ARTERIA VERTEBRAL

Se origina por las compresiones mecánicas, asociado o no a procesos arterioscleróticos realizados sobre esta arteria, con un recorrido cercano al cráneo realmente sinuoso, que origina una isquemia del sistema vertebrobasilar, sobre todo cuando se realiza el movimiento de extensión y rotación del mismo lado, que agrava la compresión.

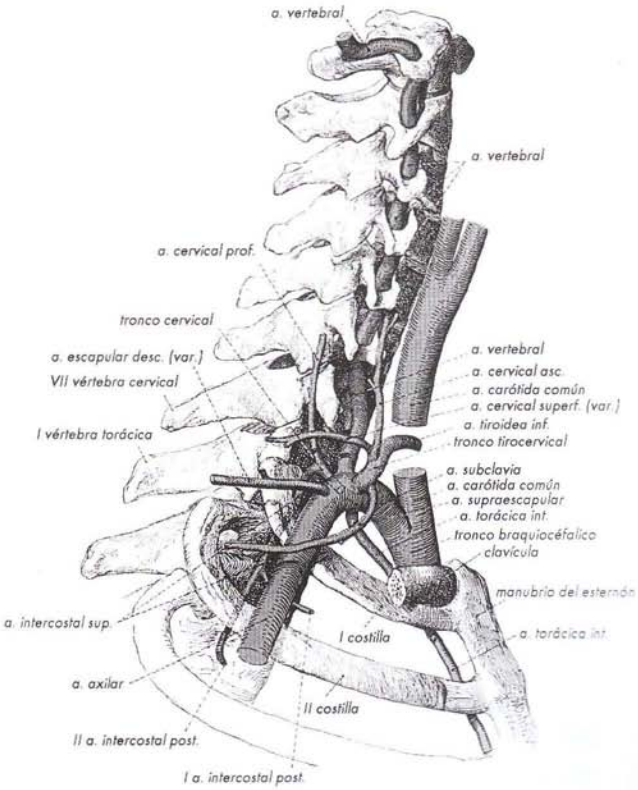

Sintomas

- ***Cefaleas occipitocervicales***

  Pulsátiles y unilaterales, debidas a una isquemia del territorio de la arteria meníngea posterior.

- ***Vértigos posturales***

  Aparecen al incorporarse desde una posición de sedestación, extensión y rotación de la cabeza.

- ***Trastornos visuales***

  Disminución de agudeza visual, estrabismos ocasionales, moscas volantes, fotofobia.

- ***Acúfenos***

  Debido a la isquemia de los centros cocleovestibulares.

- ***Trastornos cerebelosos***

  Como la ataxia y la disartría. Cuadros que producen en el paciente inseguridad y angustia, requiriendo una terapia funcional suave.

- ***Desplome súbito***

  Trastorno motor originado por isquemia de las pirámides bulbares. El paciente cae bruscamente al suelo con pérdida momentánea de conciencia.

En este tipo de casos la terapia estructural está contraindicada en la fase aguda.

SINDROME DE BARRE-LIEU

De causa mecánica, ya sea por artrosis o alteraciones posturales, con afectación del simpático cervical posterior, que origina un dolor que abarca la zona cervical, la región occipital e incluso la parieto-temporal.

Además de las cefaleas puede haber una sintomatología muy variada: Disfunciones de los órganos de los sentidos (acúfenos, hipoacusia, fatiga visual, moscas volantes, irritación ocular, afonías leves, rinorrea, trastornos psicoafectivos, etc...).

El paciente sólo desea estar a solas, en silencio y a oscuras.

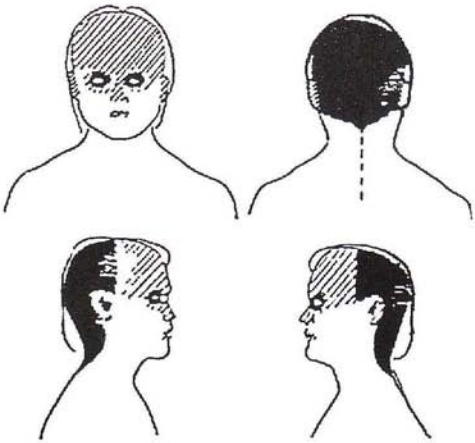

SINDROME OCCIPITO-SUPRAORBITARIO

Se caracteriza por dolor variable en intensidad y frecuencia en la zona occipital y supraorbital que puede acompañarse de sensación violenta de náuseas.

Esta sintomatología aparece generalmente al levantarse y al acostarse.

Mejora con la actividad y empeora con el cansancio.

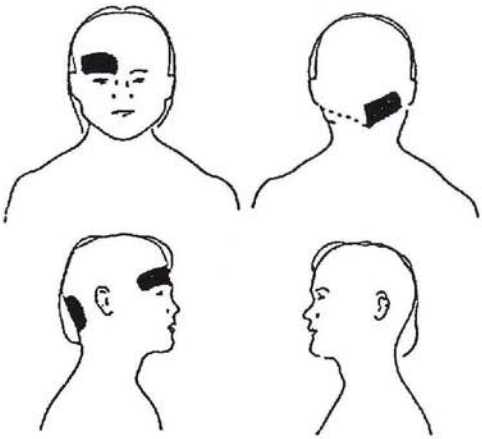

MIGRAÑAS CERVICALES

La causa se halla en el bloqueo interapofisiario del segmento cráneo-cervical con un componente vascular vértebro-basilar.

Son periódicas y suelen acompañarse de náuseas, malestar general y una sintomatología por hipovascularización de alteraciones de la memoria, hipoacusia, vértigos, síntomas visuales, psíquicos, depresivos, etc...

La afectación puede ser unilateral o bilateral dependiendo de la causa. El dolor abarca desde la zona occipital a la temporoparietal, frontal y supraorbitaria. Es sordo y aumenta al mantener la cabeza erguida y con los movimientos.

SINDROMES CRANEOFACIALES

SINDROMES OTICOS

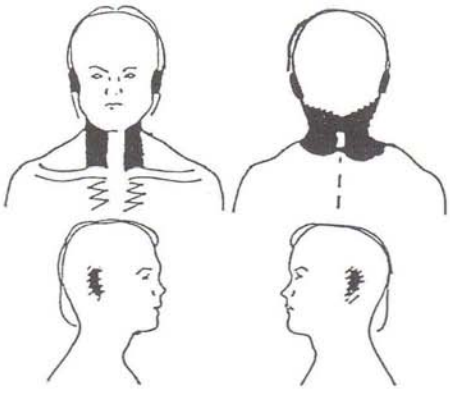

SINDROMES OCULARES

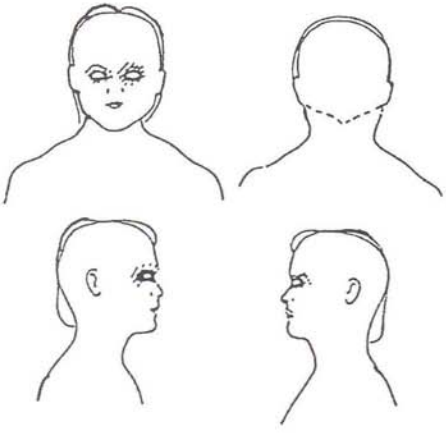

ALGIAS FACIALES ATIPICAS

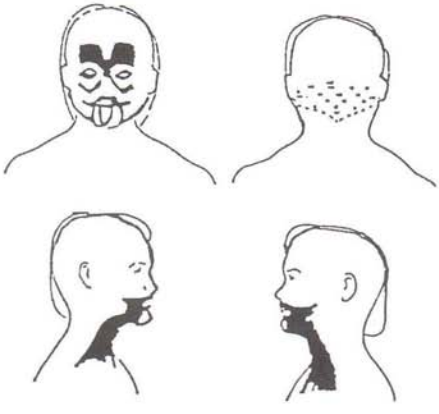

NEURALGIA FACIAL AURICULAR

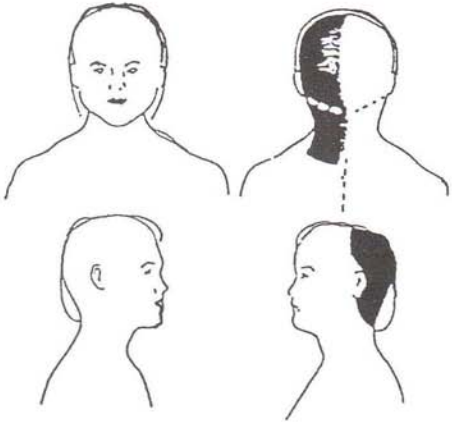

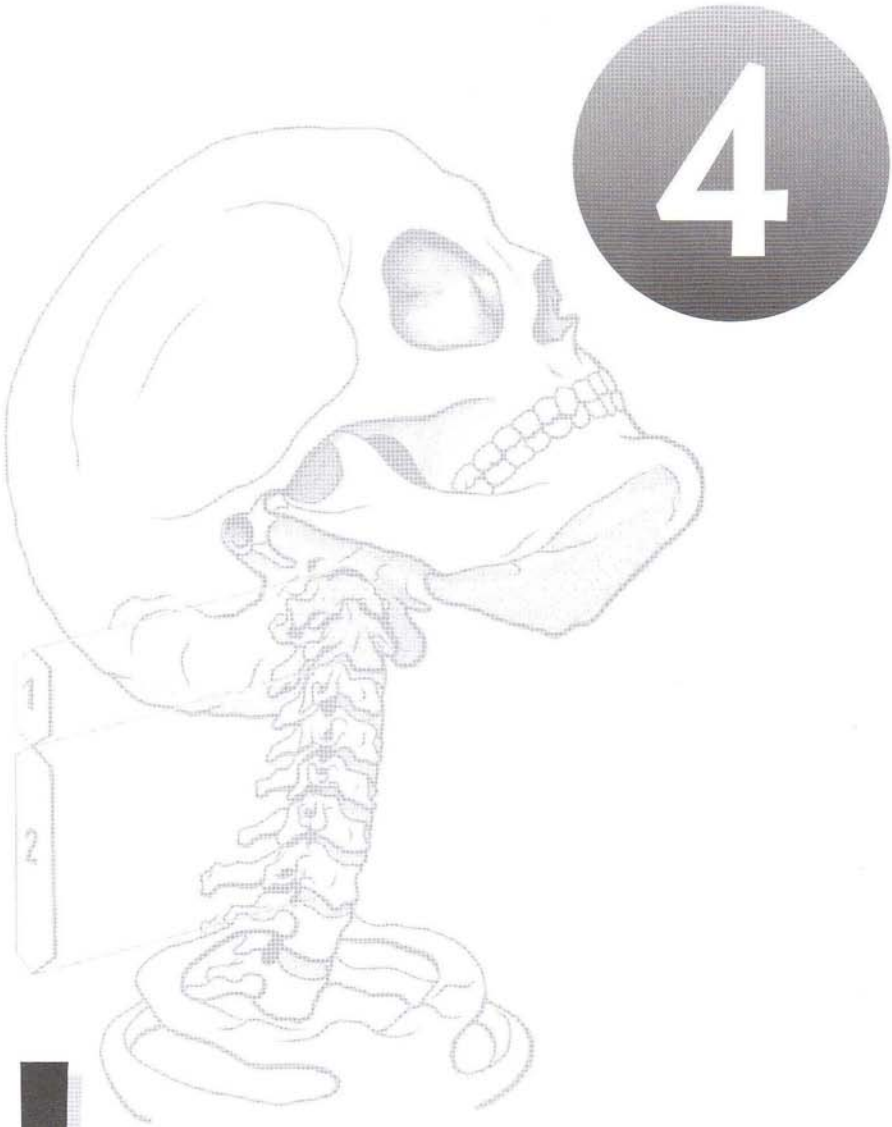

LESIONES MECANICAS EN EL SEGMENTO CERVICAL ALTO

LESIONES MECANICAS EN EL SEGMENTO CERVICAL ALTO

FLEXION Y EXTENSION EN LA COLUMNA CERVICAL

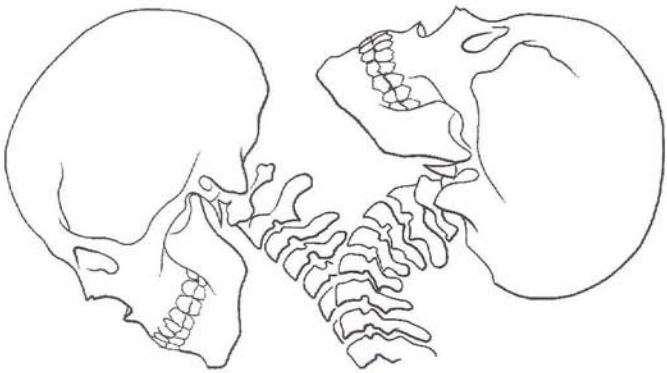

OCCIPUCIO-C1:

El equilibrio de la cabeza sobre el raquis cervical es un equilibrio inestable compuesto de oscilaciones anteroposteriores y correspondiente a la fisiología de la articulación occipito-atloidea, en la que el movimiento primordial es la flexión y extensión.

Los grupos musculares anteriores y posteriores de la columna cervical no se equilibran y no parecen muy adaptados a la estática vertebral, incitando al raquis cervical a ponerse en flexión (lordosis cervical).

Las masas laterales de C1 están situadas sobre la parte posterior del cráneo. Esto nos permite comprender la importancia de la flexión y extensión occipito-atloidea y percatarnos de que la cabeza no está centrada sobre el atlas. El punto de apoyo se sitúa aproximadamente en la unión del tercio posterior y de los dos tercios anteriores, imprimiendo a la cabeza un equilibrio inestable. Cuando la columna cervical presenta una lordosis fisiológica, este equilibrio inestable es bien absorbido por la cuerda del arco que hace de "cojinete amortiguador", evitando así los microtraumatismos de repercusión sobre las estructuras superiores.

En función de la gravedad, la cabeza trata siempre de encontrar su equilibrio inestable por la vuelta a la línea central de gravedad del cuerpo.

La rotación y la inclinación lateral de la articulación occipito-atloidea son posibles si las articulaciones de C3 a C7 aparecen relativamente normales.

El complejo OCC-C1-C2 está asociado al mecanismo cráneo-sacro. Recordemos que la duramadre espinal se inserta sobre OCC-C1-C2 y sobre S1-S2. La lesión OCC-C1 de tipo ELR es la más frecuente. Numerosos errores de apreciación concernientes a la articulación occipito-atloidea son constatados con frecuencia, ya que OCC y C1 se comportan con mucha frecuencia como un solo hueso.

C1-C2:

La rotación es más importante que la lateralización.

La flexión y extensión son libres.

La extensión está limitada por los ligamentos de la articulación y por el contacto del arco posterior de C1 con la apófisis espinosa de C2.

La traslación lateral se efectúa en la convexidad y las facetas articulares se encierran en la concavidad.

La articulación C1-C2 representa una charnela de compensación cuando existen perturbaciones adyacentes.

El osteópata debe recordar que C1 es la única vértebra capaz de desplazarse anteriormente sobre su base, pero que no puede posteriorizarse a causa de la presencia de la apófisis odontoidea. C2 es la vértebra "comodín" por excelencia (cuando hay una lesión de grupo en la que están afectadas C1, C2 y C3, se corregirá en primer lugar C2, en ocasiones no será necesario corregir (ninguna más). C3 representa frecuentemente la llave del problema en las lesiones del complejo OCC-C1-C2 (en ocasiones, cuando hay mucha tensión, hay que restablecer C3 para poder normalizar el occipucio y/o C1).

COMPORTAMIENTO DEL SEGMENTO CERVICAL ALTO CON LA RESPIRACION

OCC-C1:	Inspiración →	EXTENSION →	Facetas articulares anteriorizadas (cóndilos)
	Espiración →	FLEXION →	Facetas articulares posteriorizadas (cóndilos)
C1-C2:	Inspiración →	EXTENSION →	Facetas articulares anteriorizadas
	Espiración →	FLEXION →	Facetas articulares posteriorizadas

RESUMEN DE LAS LESIONES MECANICAS EN EL SEGMENTO CERVICAL ALTO

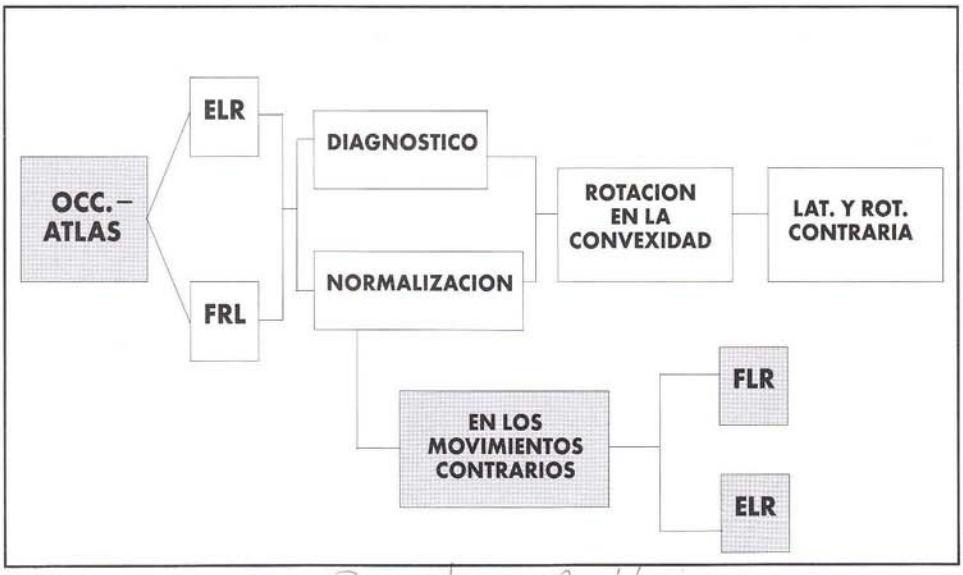

Parametros Anatomicos

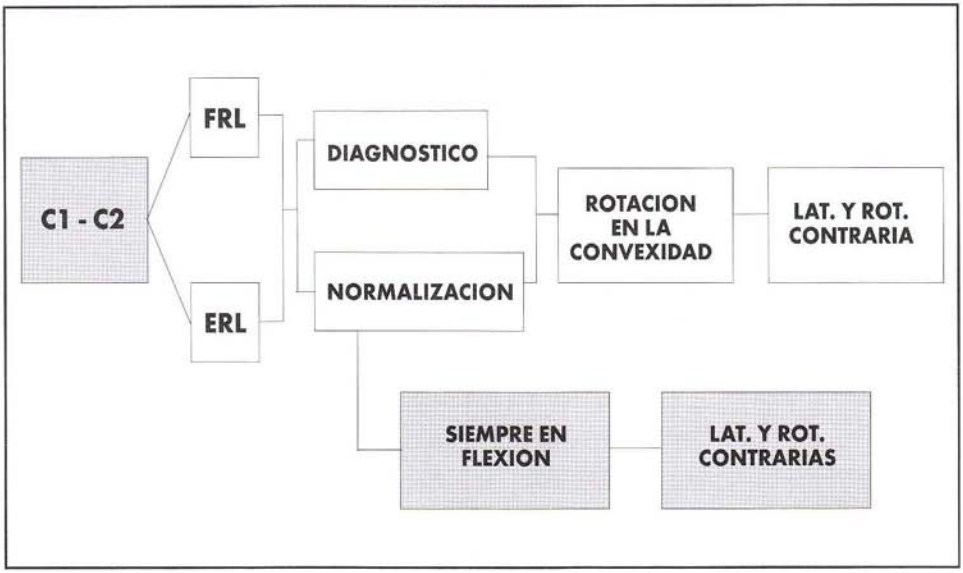

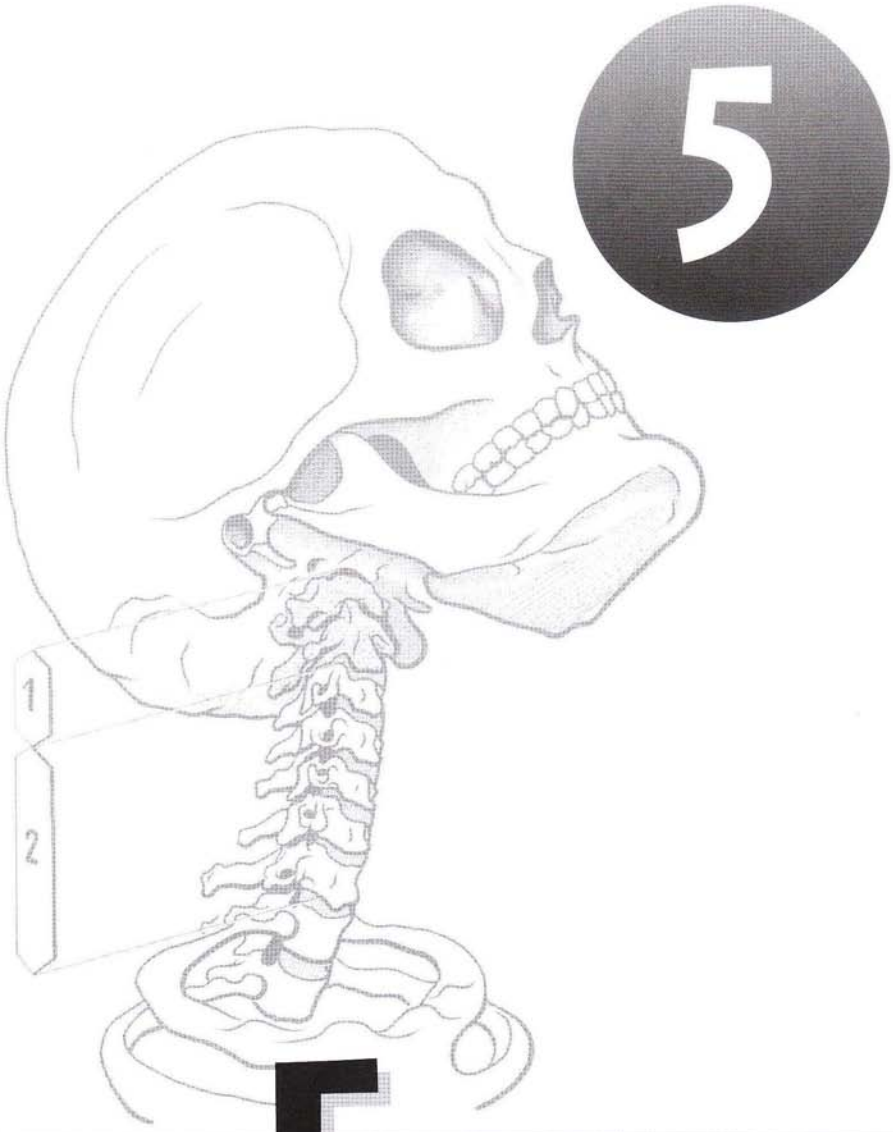

EXPLORACION NEUROLOGICA

EXPLORACION NEUROLOGICA EN EL SEGMENTO CERVICAL ALTO

ROTACION DE CUELLO ..... C1 - C2

ELEVACION DEL HOMBRO ..... C2 - C3 - C4
(Trapecio y Angular de la Escápula)

C1

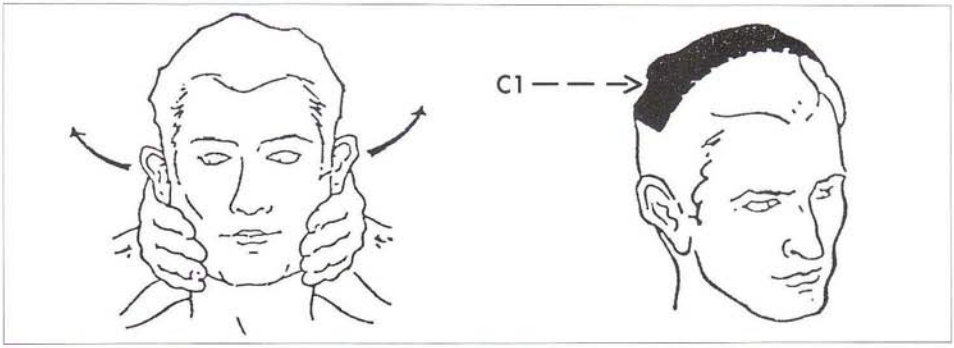

C1 - C3

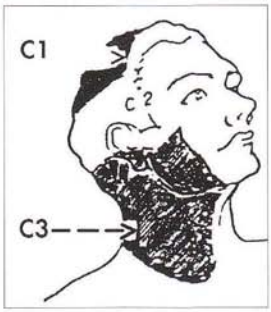

C2

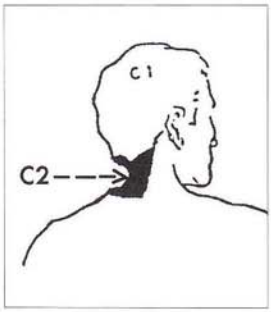

C2 - C3 - C4 (trapecio)

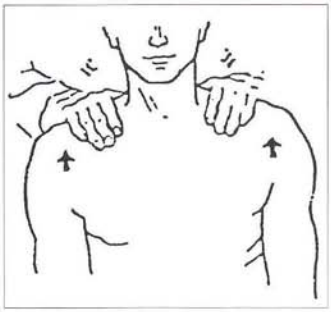

C4



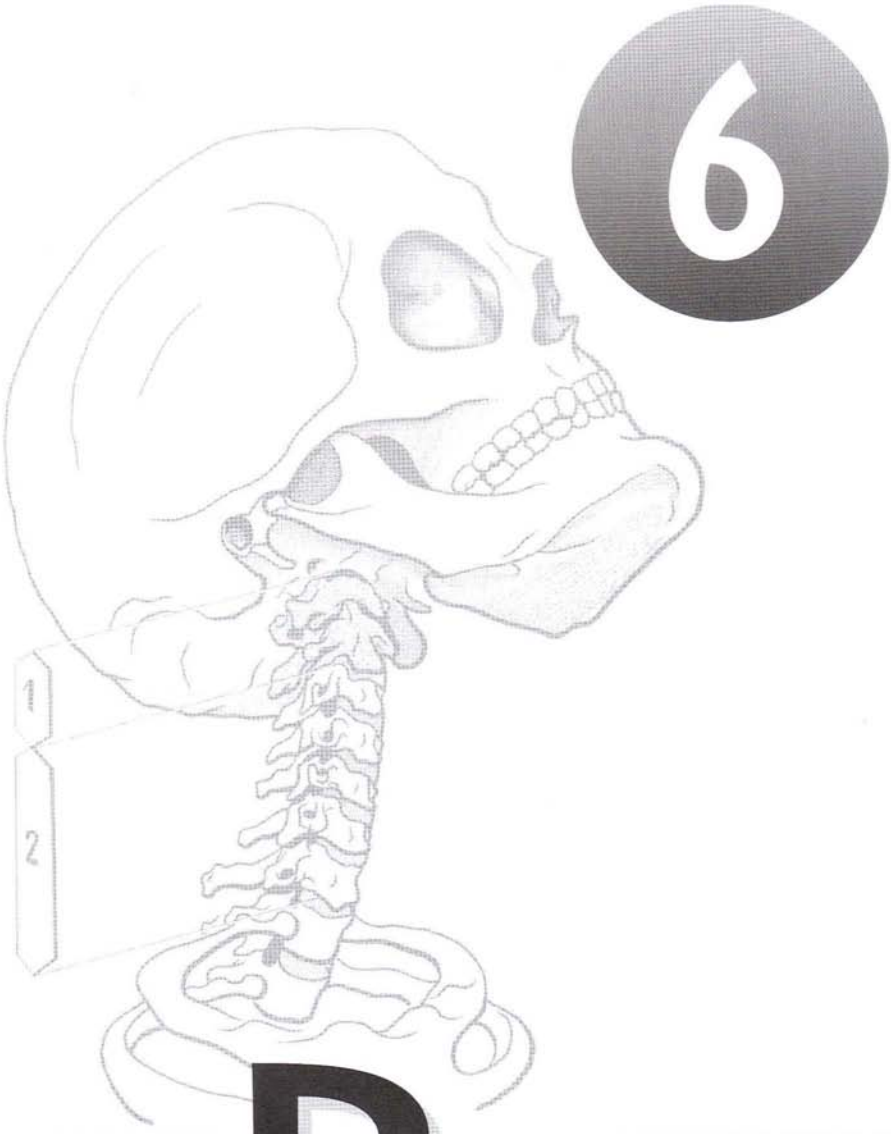

DIAGNOSTICO POR VISUALIZACION, PALPACION Y MOVIMIENTOS MIXTOS

VISUALIZACION

La zona cráneo-cervical es la zona que mejor se presta al examen visual y a la observación. Se realiza en dos planos fundamentales: El frontal y el lateral, que nos dan una información de las dismetrías y alteraciones en las determinadas líneas de gravedad, aportando datos sobre las disfunciones y actitudes posturales que nos orientan sobre algunos tipos de lesiones cráneo-cervicales.

IMAGEN POSTERO-ANTERIOR

Paciente en sedestación o bipedestación. Si en este plano observamos una oreja más baja que otra nos puede hacer sospechar de una posible curva escoliótica, de una traslación lateral del Occipucio sobre C1, de un occipucio unilateral posterior o anterior, o de alguna alteración de algún segmento cervical.

OCCIPUCIO ANTERIOR DERECHO



TEORICO OCCIPUCIO POSTERIOR IZQUIERDO

Paciente de pie o sentado. Si en el plano anterior observamos cierto grado de lateralización de la cabeza y una oreja más baja que la otra, que coincide con la lateralización, y una desviación del mentón hacia el lado contrario de la lateralización, nos podemos encontrar ante un Occipucio en FRL sobre el Atlas, en el caso en que el mentón esté metido o bajo.

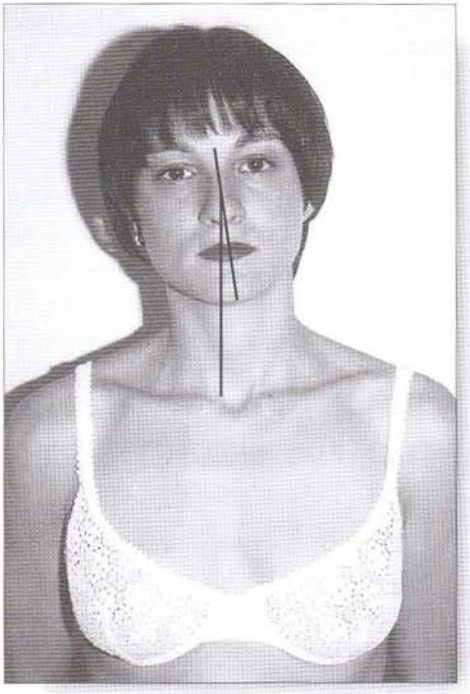



TEORICO OCCIPUCIO ANTERIOR DERECHO

Paciente de pie o sentado. Si en el plano anterior observamos cierto grado de lateralización de la cabeza y una menor distancia de la oreja a la base del cuello del mismo lado de la lateralización y una desviación del mentón hacia el lado contrario y adelantado (o en una posición ligeramente superior), nos podemos encontrar ante un Occipucio en ELR.

VARIANTE EN SUPINO DE UN TEORICO OCCIPUCIO ANTERIOR DERECHO

Los mismos parámetros que en el caso anterior.



VARIANTE EN SUPINO DE UN TEORICO OCCIPUCIO POSTERIOR DERECHO

Los mismos parámetros que en pie o sedestación.

TEORICO OCCIPUCIO BILATERAL ANTERIOR O EN ELR



Paciente en bipedestación o sedestación. La visualización lateral nos aporta datos importantes en lo que concierne a las lesiones bilaterales o unilaterales del Occipucio sobre el Atlas, así como la hiper o hipolordosis de la columna cervical.

Si en el plano lateral observamos el mentón adelantado con aumento de la lordosis cervical y con el cráneo en extensión, nos puede hacer sospechar de un Occipucio bilateral anterior o una lesión en ELR.

VARIANTE EN SUPINO DE UN OCCIPUCIO BILATERAL ANTERIOR O EN ELR

Igual que en bipedestación o sedestación.

TEORICO OCCIPUCIO BILATERAL POSTERIOR O EN FRL

Paciente en sedestación o bipedestación. Si observamos en el plano lateral que el mentón se encuentra metido y hay una corrección de la lordosis con clara actitud de extensión sobre el cuello, nos puede hacer sospechar de un Occipucio bilateral posterior o una lesión en FRL.

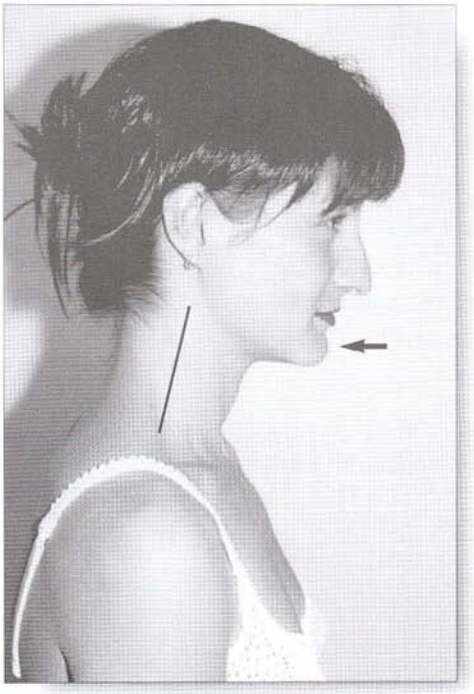

VARIANTE EN SUPINO DE UN TEORICO OCCIPUCIO BILATERAL POSTERIOR O EN FRL

Los mismos parámetros que en bipedestación o sedestación.



PALPACION ESTATICA DEL SEGMENTO CERVICAL ALTO

PALPACION POSICIONAL DEL REBORDE OCCIPITAL BILATERAL

Paciente en sedestación. El terapeuta detrás coloca los pulgares a ambos lados del reborde occipital y observa las relaciones posicionales de los mismos. Con esta técnica tratamos de diagnosticar las posibles lesiones de tipo unilateral, pudiendo servir también las de tipo bilateral, utilizando como complementos la visualización de perfil.

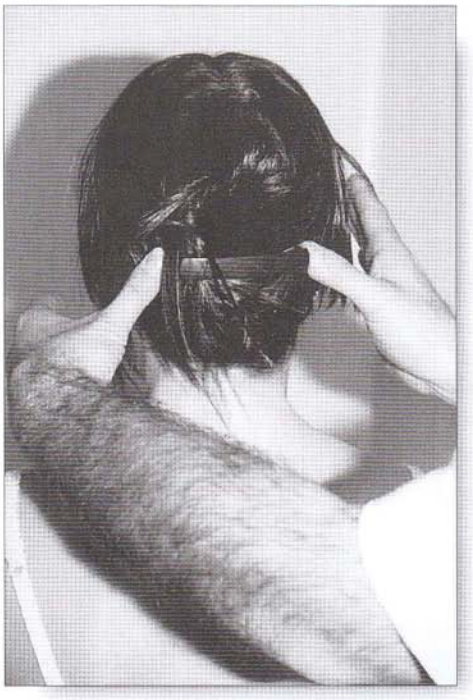

Ejemplos:

- **OCCIPUCIO UNILATERAL ANTERIOR**

  El dedo del lado de la lesión se encuentra adelantado y más bajo que el contrario, que se sitúa en una posición relativa actuando de pivote.

- **OCCIPUCIO UNILATERAL POSTERIOR**

  El dedo del lado de la lesión se encuentra más atrasado y más alto que el contrario, que se encuentra en una posición relativa actuando de pivote.

- **OCCIPUCIO BILATERAL ANTERIOR**

  Los dos tubérculos del occipital están adelantados y hundidos. El mentón se encuentra adelantado (comprobar mediante visualización de perfil).

- **OCCIPUCIO BILATERAL POSTERIOR**

  Los dos tubérculos están atrasados y prominentes, y el mentón se encuentra metido hacia dentro (comprobar mediante visualización de perfil).

PALPACION DE LA MUSCULATURA SUBOCCIPITAL

Con el paciente en supino se explora la musculatura de los rectos y oblicuos que comprende el occipital y los dos primeros segmentos cervicales, comprobando la tensión, resistencia al desplazamiento y el dolor, que nos informa del lado de la lesión.

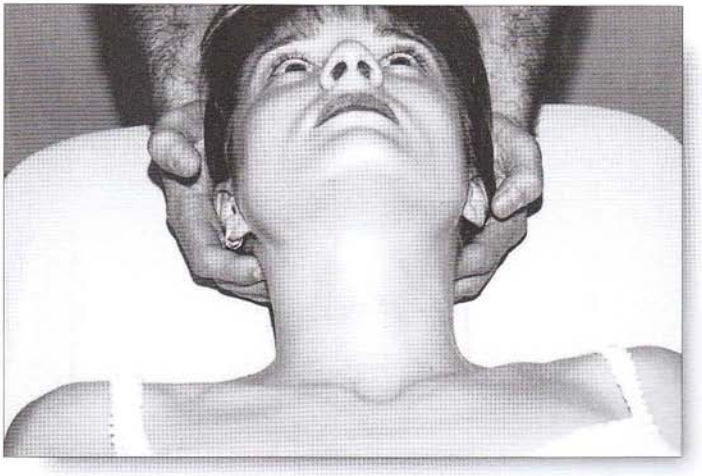

PALPACION DIRECTA SOBRE APOFISIS TRANSVERSA Y OCCIPITAL

Se palpa la zona del reborde occipital en ambos lados y la apófisis transversa bilateralmente comprobando el sufrimiento articular a la presión, lo que nos confirma la localización de la lesión.

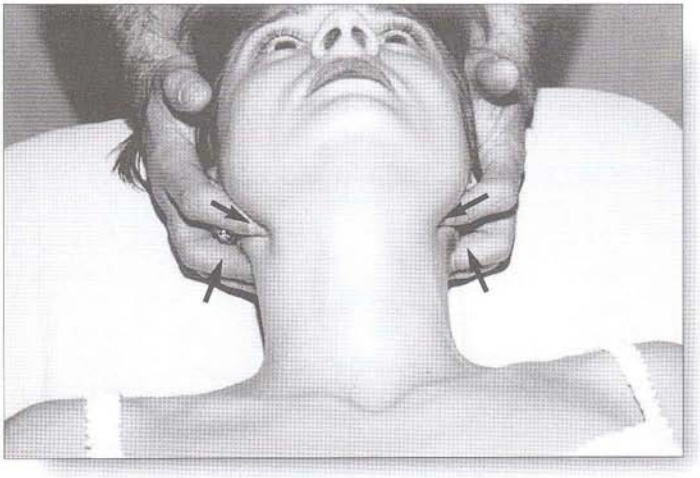

PALPACION DINAMICA

PRUEBA DE LAS RELACIONES POSICIONALES ENTRE LAS APOFISIS MASTOIDES, APOFISIS TRANSVERSA DEL ATLAS Y ANGULO DE LA MANDIBULA

TOMA DE CONTACTO EN POSICION NEUTRA

Paciente en sedestación. El terapeuta a un lado, coloca el dedo índice sobre la mastoides, el medio sobre la transversa del Atlas y el anular sobre el ángulo de la mandíbula. En esta posición, el paciente realiza una flexión y extensión mientras el terapeuta comprueba el movimiento de las partes antes citadas.

PRUEBA EN FLEXION

Partiendo de la posición anterior, el terapeuta sigue las relaciones posicionales entre la transversa del Atlas, ángulo de la mandíbula y mastoides.

PRUEBA EN EXTENSION

Partiendo de la posición neutra, el terapeuta comprueba las relaciones posicionales entre la mastoides, transversa del Atlas y el ángulo de la mandíbula.

Ejemplos de las relaciones posicionales en cada tipo de lesión:

• OCCIPUCIO UNILATERAL ANTERIOR

Mastoides y mandíbula se adelantan, el Atlas se posterioriza del mismo lado para compensar, situándose la transversa del Atlas muy cercana a la Mastoides y lejana del ángulo de la mandíbula. En la prueba dinámica, al intentar la flexión se aprecia un impedimento a la posteriorización de la Mastoides y acercamiento del ángulo de la mandíbula con respecto a la transversa del Atlas.

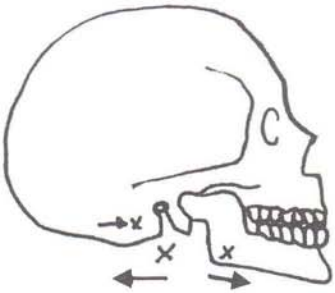

• OCCIPUCIO UNILATERAL POSTERIOR

La transversa del Atlas queda muy cercana al ángulo de la mandíbula y lejana de la mastoides, es el caso contrario del OCC. ANTERIOR. En la prueba dinámica de extensión se aprecia un impedimento de la anteriorización de la Mastoides y alejamiento del ángulo de la mandíbula con respecto a la transversa del Atlas.

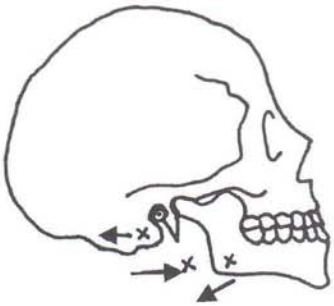

• OCCIPUCIO BILATERAL ANTERIOR O POSTERIOR

Los esquemas se reproducen en ambos lados a la vez.

PRUEBA DEL MOVIMIENTO INVOLUNTARIO DEL OCCIPITAL SOBRE EL ATLAS EN FLEXO-EXTENSION DURANTE LA FASE RESPIRATORIA

Paciente en supino. El terapeuta a la cabecera de la camilla, coloca sus manos en el reborde occipital y le pide al paciente que inspire y espire profundamente, mientras comprueba el movimiento del occipital sobre el Atlas, que en una situación normal serían los siguientes:

M.R.P.

Inspiración: Se produce una anteriorización involuntaria occipitoatloidea.

Espiración: Se produce una posteriorización involuntaria occipitoatloidea.

Para ayudar a ampliar el movimiento se puede utilizar la extensión plantar en la inspiración y la flexión plantar en la espiración.

Comportamiento de las diferentes lesiones:

- **OCCIPUCIO UNILATERAL ANTERIOR**

No se produce la posteriorización involuntaria durante la espiración.

- **OCCIPUCIO UNILATERAL POSTERIOR**

No se produce la anteriorización involuntaria durante la inspiración.

- **OCCIPUCIO BILATERAL ANTERIOR O POSTERIOR**

Los esquemas anteriores se reproducen en ambos lados a la vez.

Nota: *para verificar el esquema de lesión se exageran los movimientos en los distintos sentidos de la respiración.*

PRUEBA DE MOVIMIENTOS MIXTOS EN FRL Y ELR

Paciente en supino. El terapeuta a la cabecera del paciente coloca los bordes radiales de la articulación metacarpofalángica de ambos índices sobre los rebordes del occipital, imprimiendo al segmento occipito-atloideo un movimiento de extensión o flexión más rotación hacia un lado y lateralización contraria sin perder la puesta en tensión en cada movimiento. Se realiza la misma maniobra hacia el lado contrario comparando la amplitud en ambos sentidos.

PRUEBA DE LOS MOVIMIENTOS MIXTOS EN FRL

PRUEBA DE LOS MOVIMIENTOS MIXTOS EN ELR

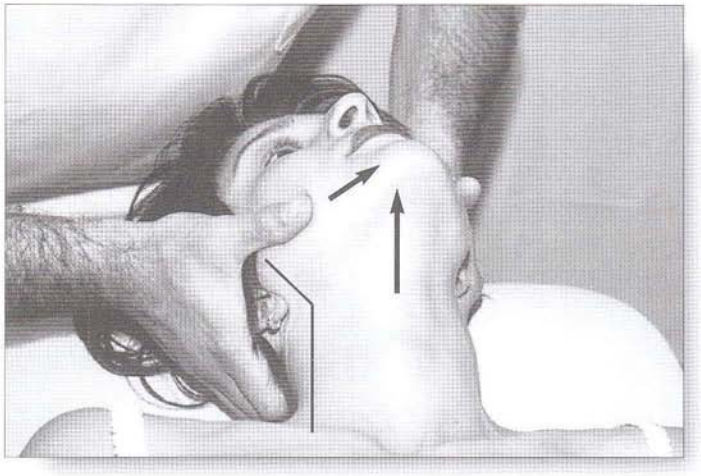

Resultados según los diferentes bloqueos:

- **OCCIPUCIO UNILATERAL ANTERIOR**

  La ELR se realiza bien del lado de la lesión, pero está impedida del lado contrario y cuando se realiza la FRL del lado contrario a la lesión, aunque menos acentuado.

- **OCCIPUCIO UNILATERAL POSTERIOR**

  La FRL se realiza bien del lado de la lesión, pero está impedida del lado contrario y cuando se realiza en ELR del lado contrario a la lesión, aunque menos acentuado.

- **OCCIPUCIO BILATERAL ANTERIOR**

  La EXT. se encuentra favorecida en ambos lados, estando impedida en FLX.

- **OCCIPUCIO BILATERAL POSTERIOR**

  Al contrario que en el anterior.

VARIANTE EN ELR Y FRL

Se realiza igual que la anterior, utilizando como punto de apoyo la yema del dedo medio sobre el reborde occipital.

VARIANTE EN ELR

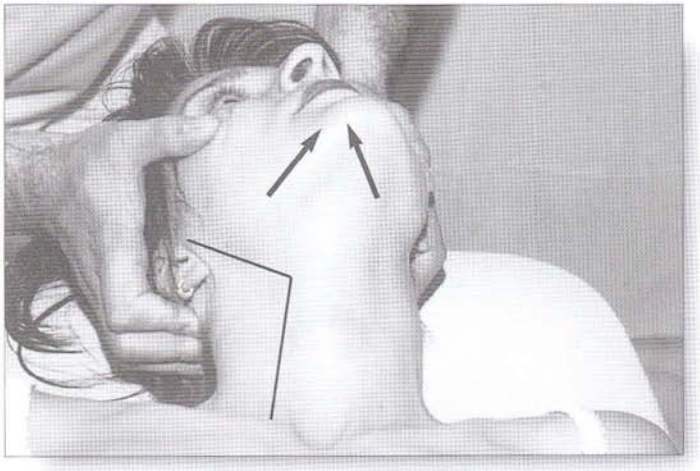

VARIANTE EN FRL

TEST PARA UN OCCIPUCIO ANTERIOR O POSTERIOR

Paciente en supino. El terapeuta en el extremo de la camilla le pide a éste que gire la cabeza a derecha e izquierda con los ojos cerrados y que pare cuando sienta que su cabeza está centrada, observando el terapeuta la posición en que ha quedado la cabeza.

FASE DE ROTACION DERECHA

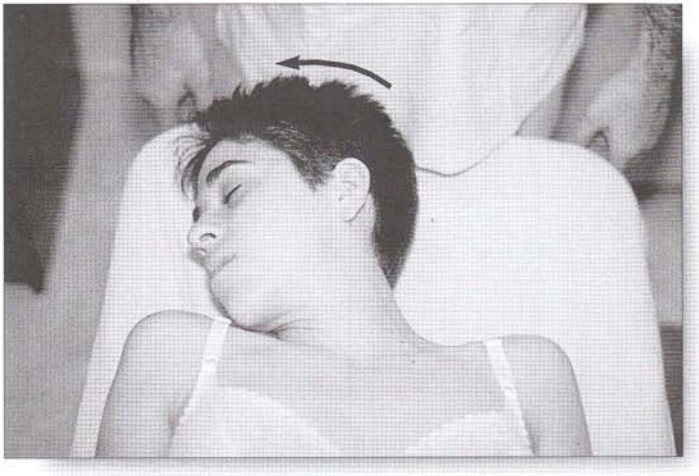

FASE DE ROTACION IZQUIERDA

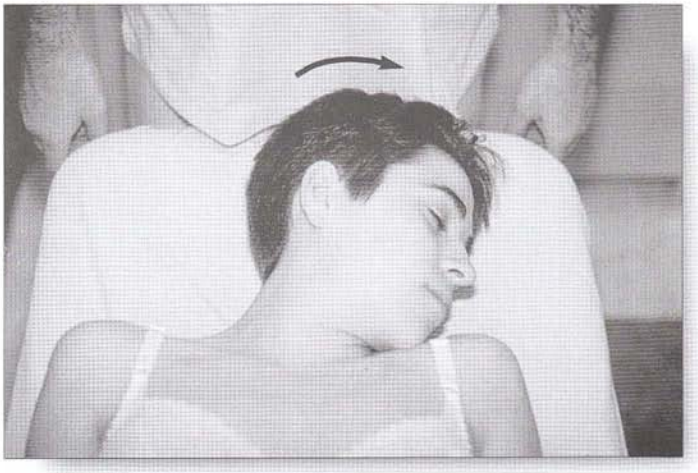

FASE DE COMPROBACION

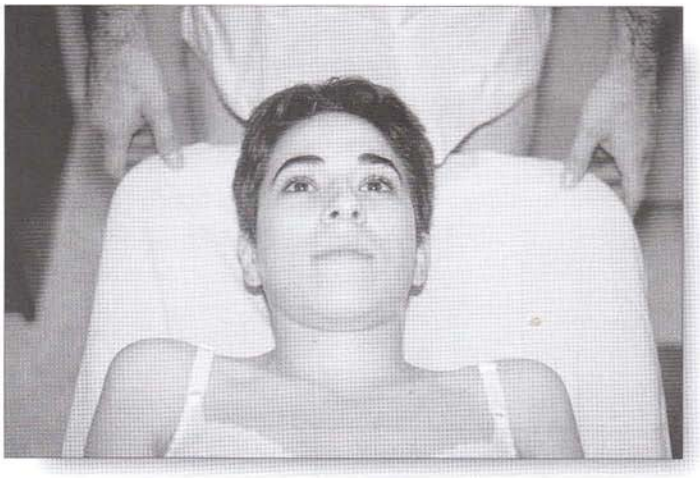

TEST DE RESTRICCION DE MOVILIDAD EN ROTACION DEL OCCIPUCIO

Paciente en supino. El terapeuta a la cabecera de la camilla sitúa ambos índices a la altura de la articulación metacarpofalángica sobre los cóndilos del occipital, y realiza una rotación izquierda y derecha comprobando el lado de la restricción.

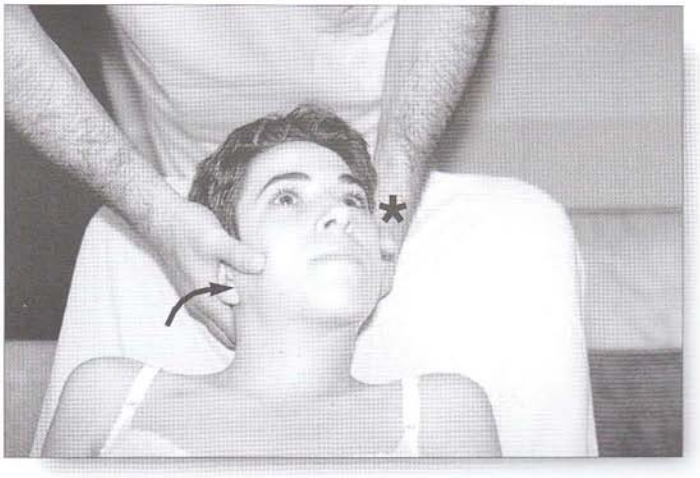

TRASLACION DEL OCCIPITAL

Aunque la articulación occipito-atloidea tiene escaso movimiento en lateralización (tres grados), nos podemos encontrar restricciones en traslación izquierda o derecha.

Con el paciente en supino, el terapeuta sitúa el borde radial de la articulación metacarpofalángica de las manos en ambos rebordes occipitales, realizando una ligera descoaptación y lateralización a derecha e izquierda, comprobando la posible restricción que nos confirmaría la lesión en traslación, procurando no mover el cuello.

Este test nos sirve para valorar la restricción global (occipucio impactado) si la pérdida de movilidad la encontramos en ambos lados.

TESTS DIAGNOSTICOS DEL SEGMENTO C1-C2

PRUEBA DE LAS RELACIONES POSICIONALES ENTRE LA APOFISIS TRANSVERSA DEL ATLAS Y EL ANGULO DE LA MANDIBULA

TOMA DE CONTACTO EN POSICION NEUTRA

Paciente en sedestación. El terapeuta al lado, introduce el dedo índice entre el ángulo de la mandíbula y la transversa del Atlas, comprobando la separación.

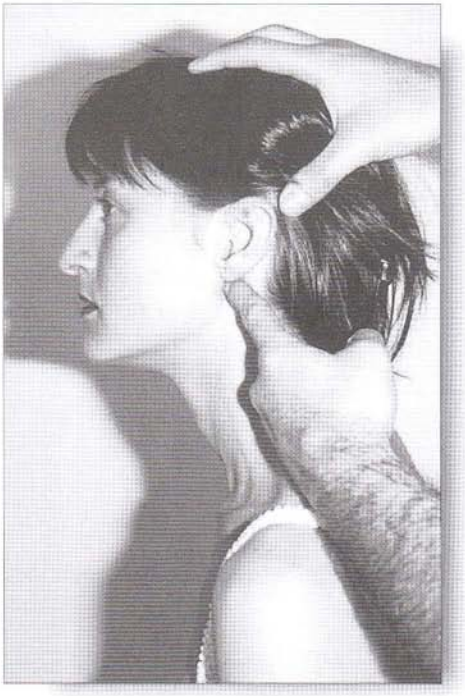

PRUEBA EN FLEXION

Partiendo de la posición anterior, el terapeuta comprueba si en la flexión el dedo es rechazado.

PRUEBA EN EXTENSION

En este movimiento, el terapeuta comprueba la separación entre el ángulo de la mandíbula y la transversa del Atlas.

Ejemplos de las relaciones posicionales en cada tipo de lesión:

- **OCCIPUCIO UNILATERAL POSTERIOR**

  En la prueba dinámica de extensión, el ángulo de la mandíbula no se separa del Atlas, impidiendo la entrada del dedo.

- **OCCIPUCIO UNILATERAL ANTERIOR**

  En la prueba dinámica de flexión, el ángulo de la mandíbula se mantiene separado del Atlas, permitiendo la entrada.

- **OCCIPUCIO BILATERAL ANTERIOR O POSTERIOR**

  Los esquemas se reproducen en ambos lados.

PRUEBA DE MOVIMIENTOS MIXTOS DE C1-C2 EN FRL Y ERL

En este segmento, debido a las limitaciones anatómicas impuestas por la relación del arco anterior del Atlas con la apófisis odontoides del Axis y la tensión del ligamento transverso atloidoodontoideo en la zona posterior, se reducen las posibilidades de lesión tanto en flexión como en extensión.

Teniendo en cuenta que la lateralización es muy pobre y la rotación muy importante, las lesiones con el componente de rotación como protagonista principal son las más importantes y frecuentes. En ellas la ROTACION precede y es CONTRARIA a la LATERALIZACION y se realiza hacia la convexidad.

Paciente en supino, el terapeuta a la cabecera de la camilla contacta con el borde radial de ambos índices a la altura de la articulación metacarpofalángica, situada sobre la parte posterior de las transversas del Atlas. En esta posición coloca al paciente en ligera flexión o extensión muy localizadas sobre C1 - C2 rotando y lateralizando el cuello al lado contrario (aunque la lateralización es automática partiendo de la rotación con flexión o extensión), comprobando la movilidad a ambos lados y determinando si existe alguna restricción, teniendo en cuenta que el lado que permite mayor movimiento es el lado de la lesión.

PRUEBA DE C1 - C2 EN FRL

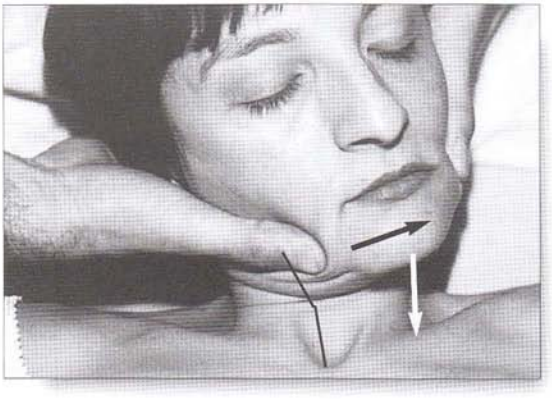

PRUEBA DE C1 - C2 EN ERL

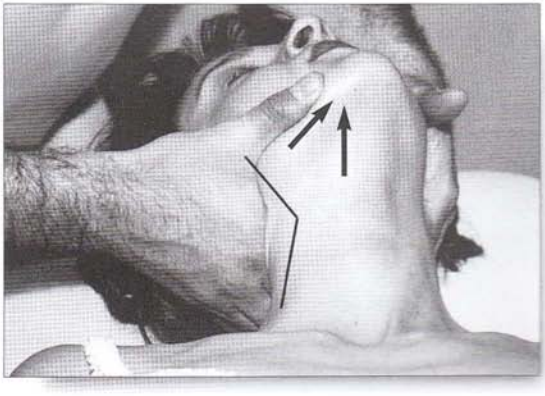

VARIANTE EN MOVIMIENTOS MIXTOS DE FRL Y ERL

Se realiza igual que la anterior, situando la yema del dedo medio en la parte posterior de la transversa en vez de la articulación metacarpofalángica del índice.

VARIANTE EN FRL

VARIANTE EN ERL

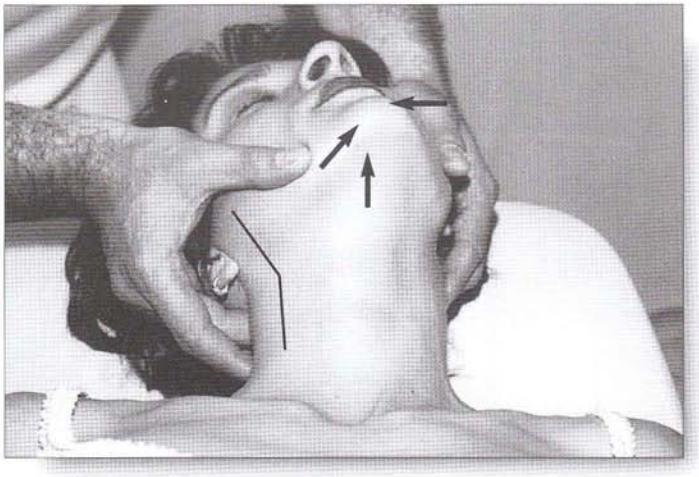

TEST DE MOVILIDAD DE C1-C2 EN ROTACION

Paciente en supino. El terapeuta a la cabecera de la camilla sitúa los dedos medios de ambas manos en la parte posterior de las transversas de C1 y desplaza en rotación la vértebra en ambos sentidos comprobando el lado de la restricción.

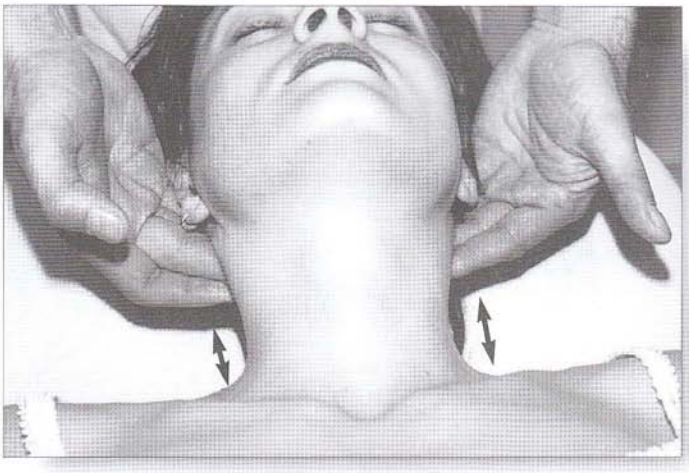

VARIANTE EN SEDESTACION

Paciente sentado, el terapeuta de frente atrapa con las yemas de los dedos medios de ambas manos los macizos posteriores de las transversas de C1 efectuando una rotación a derecha e izquierda, valorando la pérdida de movilidad en un sentido que nos confirme la lesión.

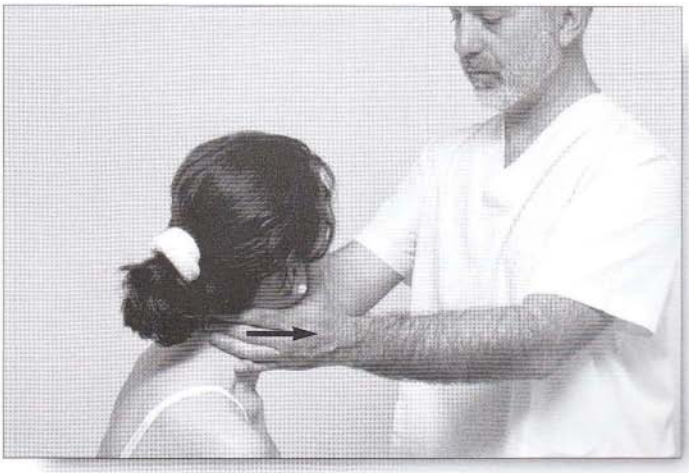

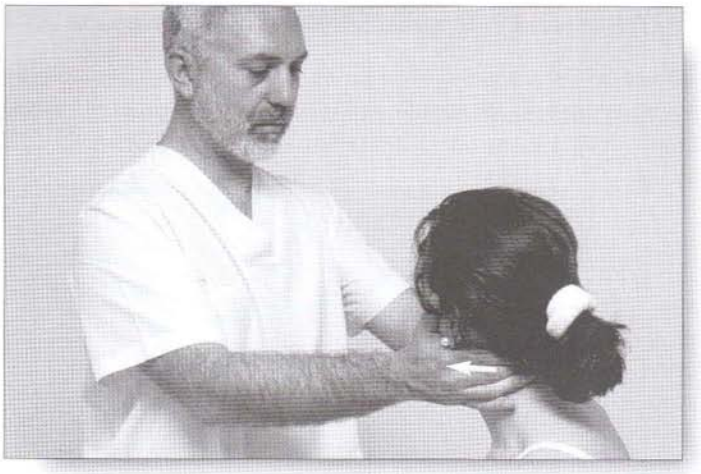

PRUEBA DE TRASLACION

Paciente en supino. El terapeuta a la cabecera de la camilla va presionando lateralmente a ambos lados de las apófisis transversas, comprobando la restricción lateral en uno de los sentidos, lo que nos informa de la lesión en lateralización (traslación).

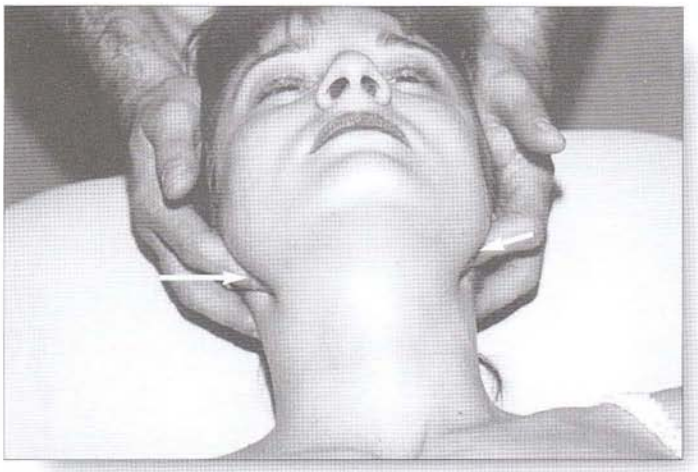

PRUEBA DE COMPRESION DE LA ARTERIA VERTEBRAL

Paciente en supino. El terapeuta a la cabecera de la camilla le pide a éste que realice una extensión y rotación del mismo lado con la cabeza, manteniendo la posición unos segundos, comprobando si hay espasmos de la musculatura y preguntando al paciente si aparecen síntomas de mareo, vértigo, trastornos visuales, oscilación de ojos, nauseas, etc.

No hay que olvidar el interrogatorio: accidentes de circulación, enfermedades del sistema óseo o vascular, etc.

Nota: *esta prueba está indicada siempre que el paciente presente síntomas de la arteria vertebral, antes de hacer la normalización de un occipucio impactado y OCC-C1-C2, en sospecha de arteriosclerosis o problemas de compresión.*

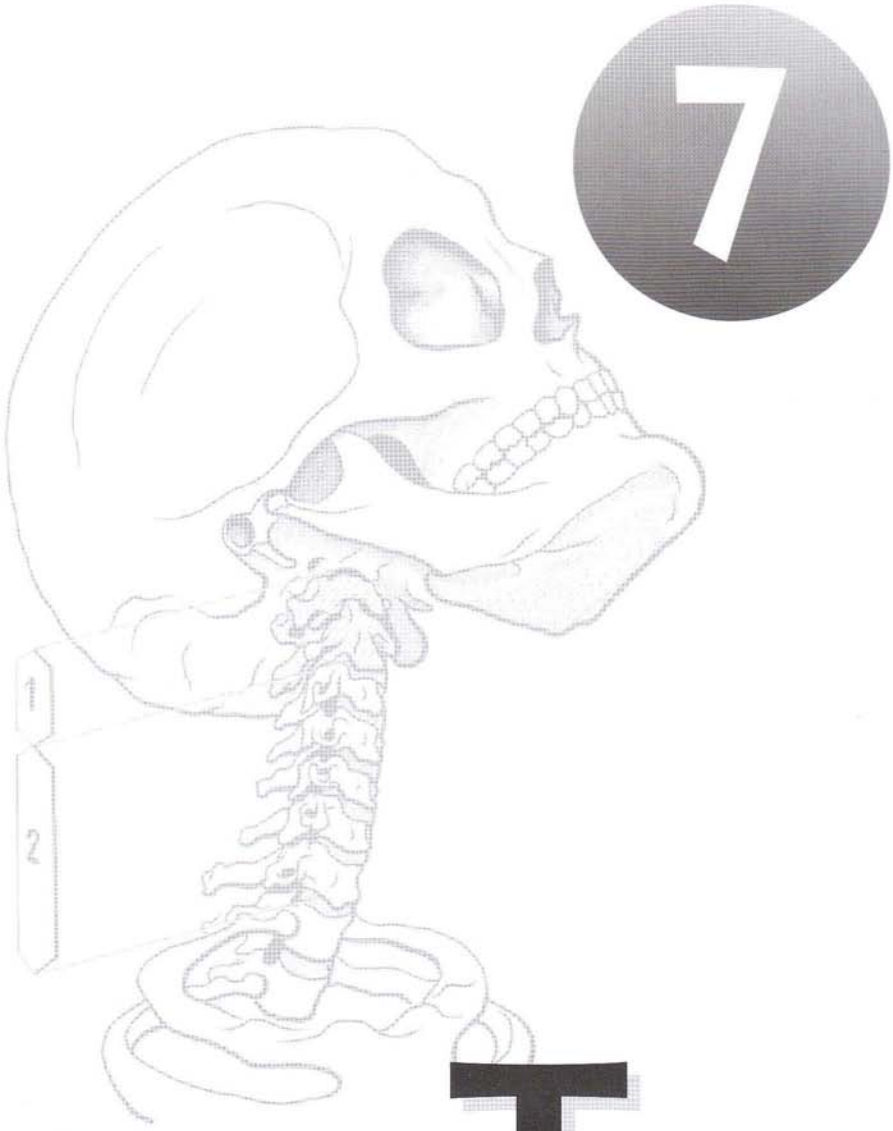

TECNICAS DE NORMALIZACION ARTICULAR

TECNICAS DE NORMALIZACION

OCCIPUCIO UNILATERAL ANTERIOR

Paciente en supino. El terapeuta a la cabecera de la camilla, con una mano coge la barbilla de éste y con la articulación metacarpofalángica del índice de la otra mano situado sobre el reborde occipital del lado contrario a la lesión, realiza un movimiento de flexión, lateralización y rotación contraria a la lesión, efectuando la tracción en la fase de espiración.

EJEMPLO DE UNA LESION EN E.L. DCHA. R. IZDA. (anterior derecho)

OCCIPUCIO UNILATERAL POSTERIOR

Paciente en supino. El terapeuta a la cabecera de la camilla, coge con una mano la barbilla del paciente y con la otra coloca la articulación metacarpofalángica del índice en el reborde occipital, realizando la tracción con un movimiento de extensión, lateralización y rotación contraria a la lesión.

EJEMPLO DE UNA LESION EN F.R. IZDA. L. DCHA.
(posterior izquierdo)

Nota: *estas técnicas se pueden realizar de forma miotensiva, ganando grados de movilidad en la fase de espiración, previa resistencia muscular.*

NORMALIZACION FUNCIONAL PARA UN OCCIPUCIO UNILATERAL ANTERIOR

Esta técnica se realiza con la respiración y si queremos podemos acentuar la tensión con las fascias.

Ejemplo de un occipucio unilateral anterior izquierdo a través de la respiración y las fascias:

Paciente en supino. El terapeuta a la cabecera de la camilla, coloca los pulpejos de los cuatro últimos dedos de ambas manos debajo del reborde occipital y le pide a éste que respire lenta y profundamente, realizando en la fase de inspiración una flexión plantar con el pie derecho, y una extensión plantar con el izquierdo, al mismo

tiempo que aumenta la lateralización traccionando del cóndilo derecho y dejando ir hacia delante al izquierdo. En la fase de espiración se invierte el esquema de los pies movilizando en rotación derecha y presionando el cóndilo izquierdo hacia delante en el esquema de lesión; en el de corrección al contrario.

Esta técnica se realiza hasta que notamos que el segmento no cede más, efectuándose primero en sentido de la lesión y luego en el de corrección.

SENTIDO DE LESION

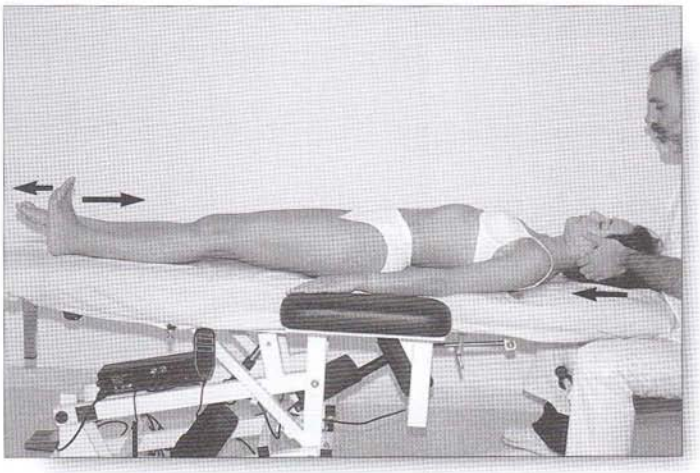

Nota: *esta técnica se puede realizar sólo con respiración, sin incorporar las fascias.*

NORMALIZACION FUNCIONAL DE UN OCCIPUCIO UNILATERAL POSTERIOR

Se realiza en esquemas contrarios al anterior.

SENTIDO DE LESION

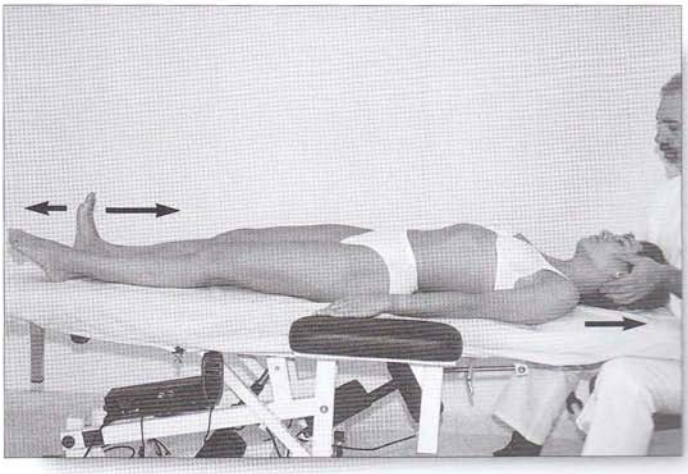

OCCIPUCIO EN TRASLACION

Paciente en supino. El terapeuta al lado, coloca la cabeza del paciente en rotación situando una mano en la zona temporoparietal del lado de la camilla, y la eminencia tenar de la otra entre el ángulo de la mandíbula y la mastoides. En esta posición, el terapeuta tira con la mano inferior hacia arriba y con la superior presiona hacia abajo hasta la puesta en tensión, realizando la tracción con un movimiento contrariado de ambas manos en la fase de espiración.

EJEMPLO A IZQUIERDA

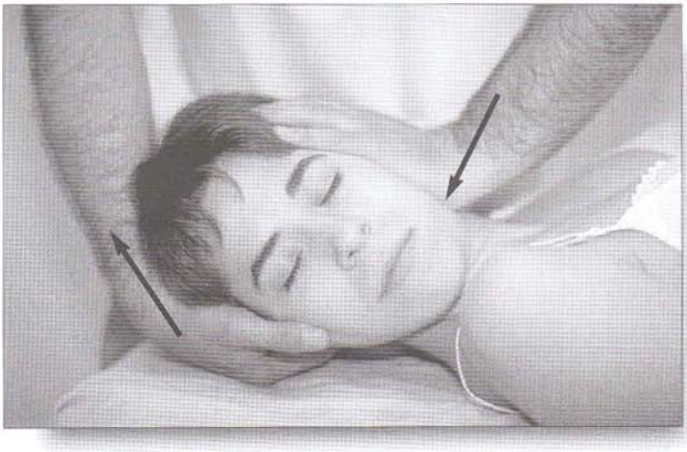

OCCIPUCIO IMPACTADO

Paciente en supino. El terapeuta al lado, coloca la cabeza en rotación, situando una mano en la zona temporoparietal del lado de la camilla, con el pulgar debajo de la mandíbula y el dedo meñique en el reborde occipital, y la otra en la cara lateral de la parte superior de la cabeza con los dedos abiertos, posicionando el dedo meñique debajo de la mandíbula y el pulgar debajo del reborde occipital. En esta posición, el terapeuta realiza la tracción en descoaptación.

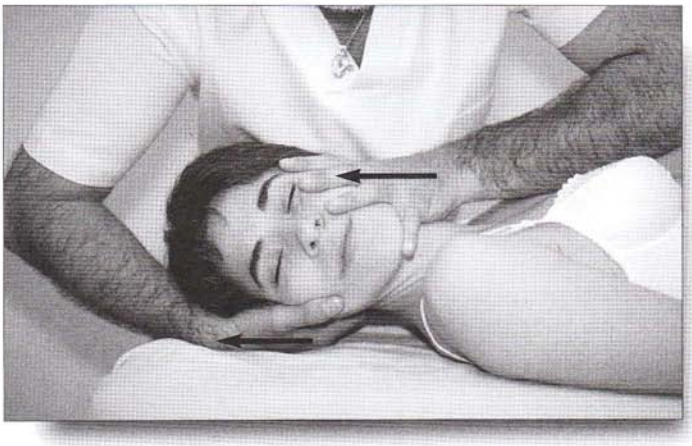

Nota: *esta manipulación se hace en ambos lados.*

OCCIPUCIO BILATERAL ANTERIOR (Técnica miotensiva)

Paciente en supino. El terapeuta a la cabecera de la camilla, coloca una mano sobre la frente, con los dedos índice y medio separados en forma de V sobre los maxilares y librando la nariz. La otra mano se sitúa sobre el occipital realizando una presión descendente sobre la frente y ascendente sobre el occipital, previa resistencia muscular en extensión, ganando grados de movilidad en flexión.

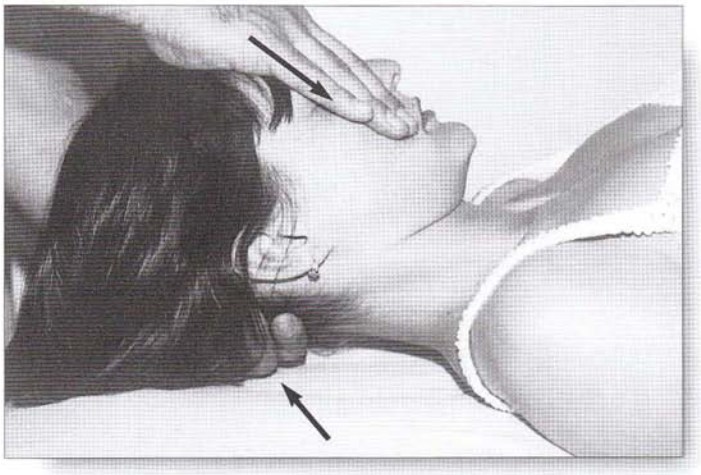

VARIANTE

Esta técnica se diferencia de la anterior en el contacto de la mano que realiza la presión, que se sitúa en la barbilla.

Nota: *no se realizará si existe una disfunción de la articulación temporomandibular.*

OCCIPUCIO BILATERAL POSTERIOR

Paciente en supino. El terapeuta a la cabecera de la camilla, coloca una mano en la barbilla, flexionando y elevando el cuello; con la otra mano en el reborde occipital le pide al paciente que realice una flexión contra resistencia, ganando grados de movilidad en extensión en la fase de espiración.

NORMALIZACION FUNCIONAL PARA UN OCCIPITAL BILATERAL ANTERIOR

Esta técnica se realiza con la respiración y aprovechando la tensión de las fascias.

Paciente en supino. El terapeuta a la cabecera de la camilla coloca los cuatro últimos dedos de ambas manos debajo del reborde occipital y le pide al paciente que respire lenta y profundamente. En esta posición, lleva los cóndilos hacia delante en la fase de inspiración, al mismo tiempo que efectúa una extensión plantar. En la fase de espiración realiza una flexión plantar impidiendo la vuelta a la posición neutra.

La técnica se efectúa durante varios ciclos respiratorios, primero en el sentido de la lesión y luego en el de corrección.

Nota: *esta técnica se puede realizar sólo con la respiración, sin utilizar las fascias.*

SENTIDO DE LESION

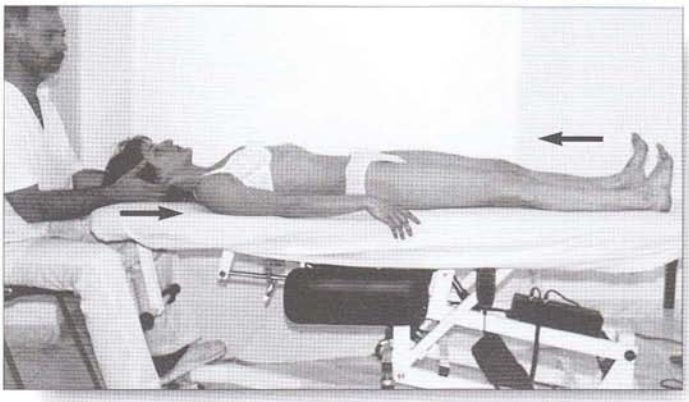

NORMALIZACION FUNCIONAL PARA UN OCCIPUCIO BILATERAL POSTERIOR

Se realiza en movimientos contrarios al anterior.

SENTIDO DE LESION

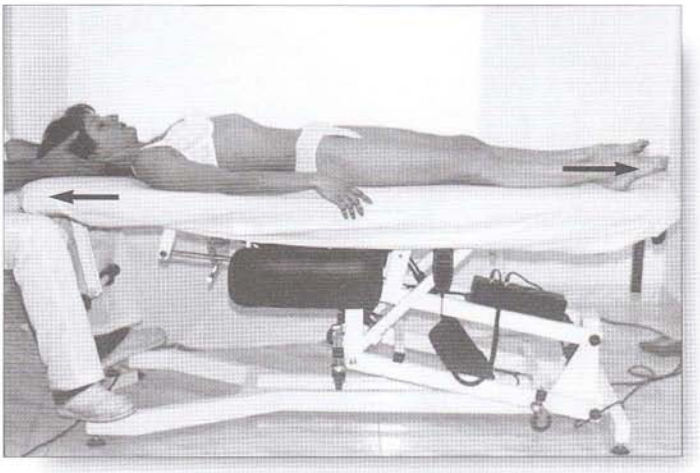

EJEMPLO DE UNA LESION EN E.R. DCHA - L. IZDA.

C1-C2 EN ERL

Paciente en supino. El terapeuta al lado, con una mano coge la barbilla, dejando descansar la cabeza sobre el antebrazo, y con la otra toma contacto con la transversa con el borde radial de la articulación metacarpofalángica del dedo índice, colocando C1-C2 en flexión, rotación y lateralización contraria a la lesión, realizando la tracción al final de la fase de espiración, aumentando ligeramente el esquema de puesta en tensión, por presión sobre la transversa.

VARIANTE EN SEDESTACION

El terapeuta al lado, sitúa una mano en el lateral contrario de la cabeza y con el dedo medio de la otra toma contacto con la transversa posterior, tirando en rotación hasta la puesta en tensión contrariada, situando C1-C2 en rotación y lateralización contraria a la lesión. En esta posición se aumenta el esquema de corrección traccionando de la transversa en la fase de espiración, ayudándose de la palanca de la cabeza.

EJEMPLO DE UNA LESION EN F.R. IZDA. - L. DCHA.

Nota: *para evitar el desplazamiento del tronco del paciente, el terapeuta lo sujeta con su cuerpo o con la pierna apoyada en la camilla, situando la rodilla en la espalda.*

NORMALIZACION FUNCIONAL PARA UNA LESION DE C1-C2 EN FR≠L

Paciente en supino. El terapeuta a la cabecera de la camilla, sitúa los dedos medios de ambas manos sobre las transversas, colocando el segmento en el esquema de lesión, ayudándose de la posición de los hombros para evitar la resistencia fascial y muscular. En esta posición le pide al paciente que respire lenta y profundamente, lateralizando en la fase de inspiración y rotando en la de espiración, primero en el sentido de la lesión y después en el de corrección.

EJEMPLO DEL ESQUEMA DE LESION EN F.R. DCHA. - L. IZDA.

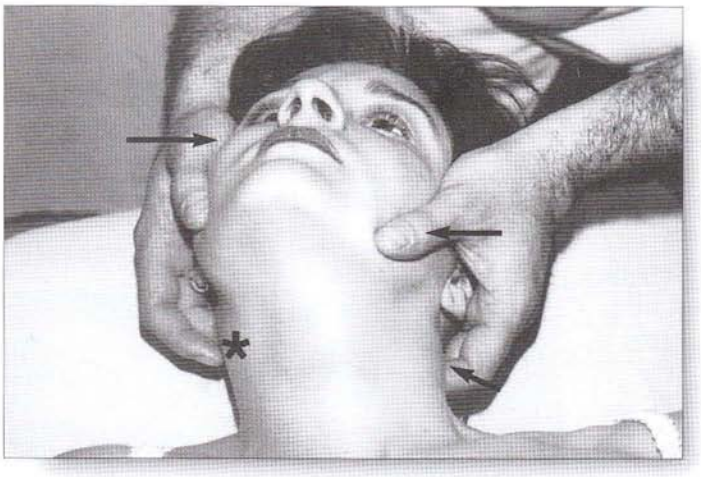

Nota: *estas técnicas se pueden realizar aprovechando el movimiento de las fascias en flexión y extensión de tobillo, igual que en las técnicas funcionales del occipucio.*

VARIANTE MIOTENSIVA

Se realiza igual que la anterior, utilizando la misma posición que para la técnica estructural, realizando el movimiento, en la fase de espiración, previa resistencia muscular.

EJEMPLO DE UNA LESION EN F.R. DCHA. - L. IZDA.

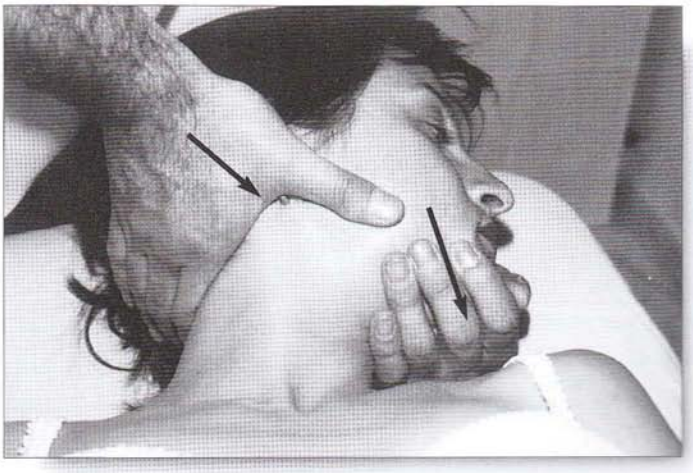

C1-C2 EN TRASLACION

Paciente en supino. El terapeuta a la cabecera de la camilla, coloca la cabeza en ligera rotación contraria a la lesión, situando una mano en el lateral de la cabeza en el lado de la rotación, y el borde radial del índice de la otra mano a la altura de la articulación metacarpofalángica, sobre la parte posterior de la transversa del Atlas, presionando en lateralización contraria a la lesión hasta la puesta en tensión, realizando la tracción con una presión contrariada de ambas manos en la fase de espiración.

EJEMPLO A DERECHA

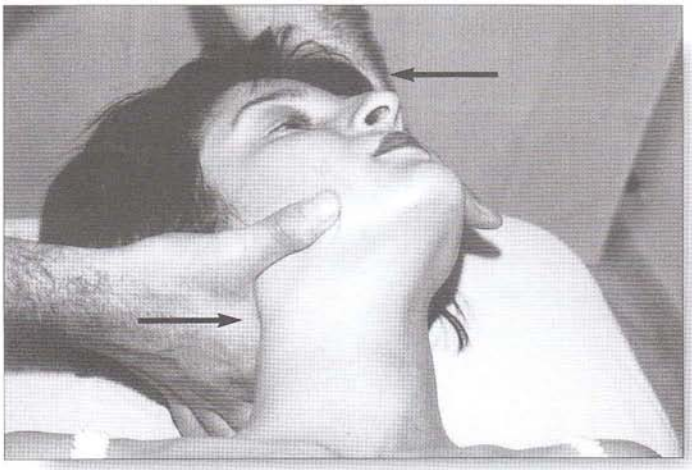

Nota: *esta técnica se puede hacer funcional, primero en el sentido de la lesión y luego en el de corrección, de forma miotensiva o pasiva con respiración.*

EJEMPLO EN TRASLACION IZDA.

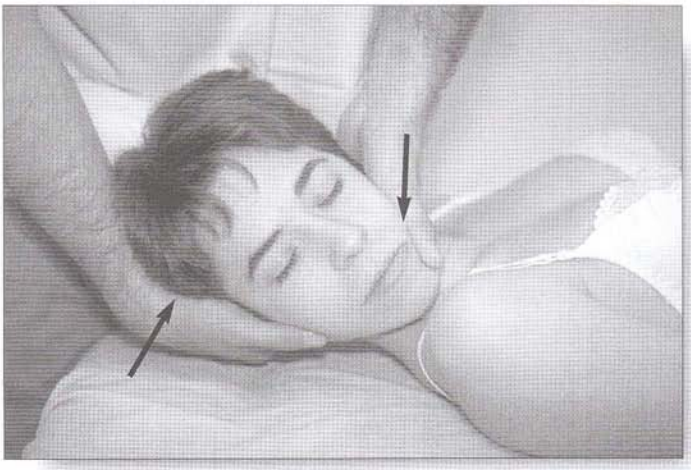

VARIANTE

Se realiza igual que la anterior, pero con un componente de rotación máxima, aplicando la tracción perpendicular a la camilla.

SEGMENTO CERVICAL BAJO

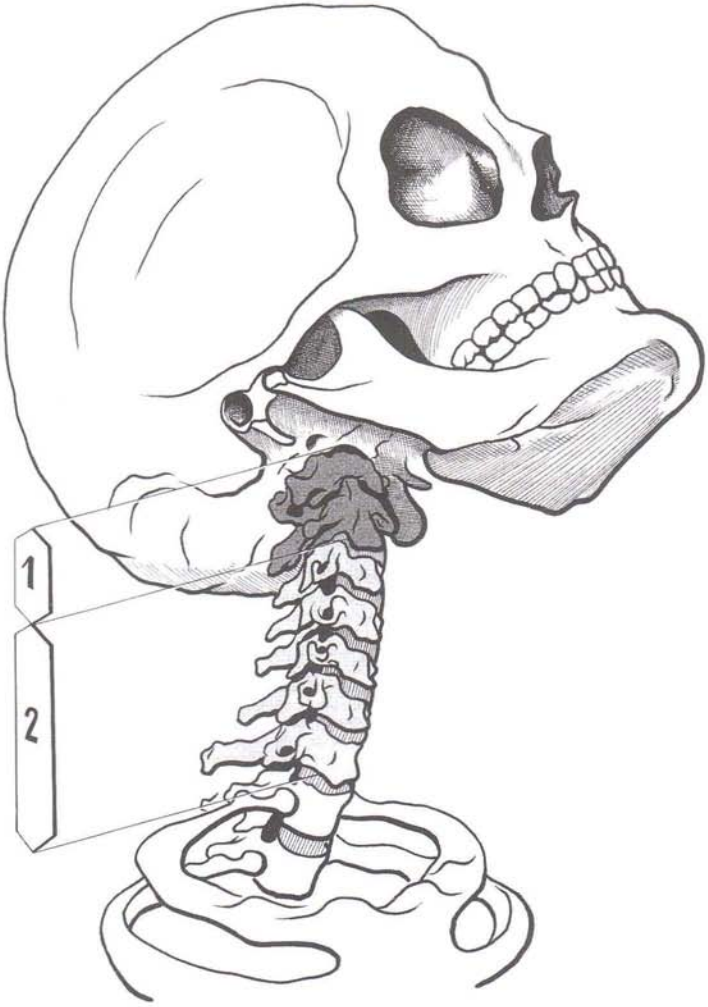

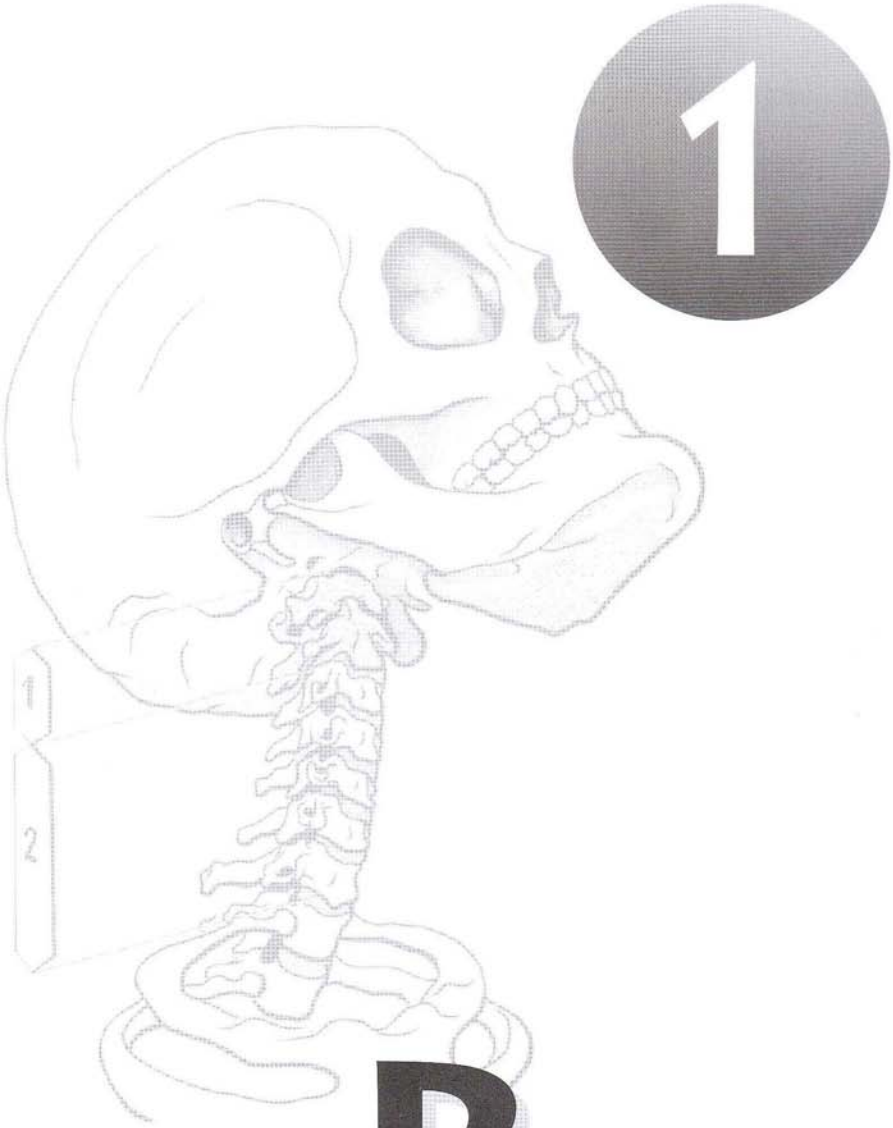

RECUERDO ANATOMOFISIOLOGICO DEL SEGMENTO CERVICAL BAJO

RECUERDO ANATOMOFISIOLOGICO DEL SEGMENTO CERVICAL BAJO

VERTEBRA CERVICAL TIPO

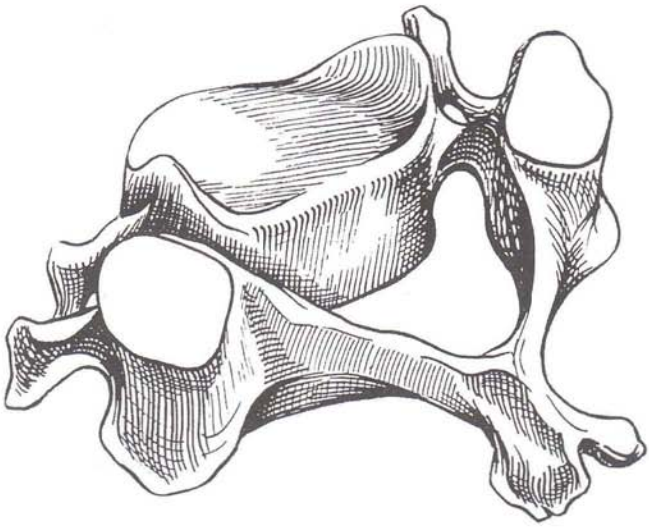

- ***CUERPO VERTEBRAL***

En su cara superior tiene dos prominencias que se alzan a cada lado, aplanadas transversalmente, las Apófisis Unciformes o Uncus, entre las cuales se encajan las facetas articulares correspondientes de la cara inferior de la vértebra superior, formando las Articulaciones Uncover- tebrales. Estas articulaciones están protegidas y envueltas por una cápsula articular unida en el interior con el disco intervertebral, sufriendo procesos degenerativos que se denominan UNCARTROSIS.

Este conjunto articular tiene la forma de una silla de montar, siendo la superficie superior del cuerpo vertebral cóncava y la inferior convexa de delante atrás.

- ***DISCO INTERVERTEBRAL***

Se inserta adaptándose a las prominencias laterales unciformes, limitando la posibilidad de desplazamientos laterales.

Estas formas articulares permiten movimientos de FLEXO-EXTENSION amplios y de TRASLACION LATERAL.

- ***APOFISIS ARTICULARES***

  Están situadas por detrás y por fuera del cuerpo vertebral al cual están unidas por los pedículos; en ellos se apoyan las facetas inferiores de la vértebra suprayacente.

- ***APOFISIS ESPINOSA***

  El arco posterior queda completado por las láminas vertebrales que se unen en la línea media a nivel de la base de la apófisis espinosa, que son bífidas, menos la C7 que es la más prominente.

- ***APOFISIS TRANSVERSA***

  Son acanaladas y oblicuas hacia abajo para alojar y guiar a la raíz nerviosa correspondiente a su salida del agujero de conjunción. En medio de este canal se abre el AGUJERO TRANSVERSO que aloja a la arteria vertebral.

  La parte más externa de la apófisis transversa termina en dos tubérculos, uno anterior en el que van a insertarse los siguientes músculos: largo del cuello, recto anterior mayor de la cabeza, escaleno medio, escaleno anterior en C3, C4, C5 y C6. El escaleno posterior lo hace en C4, C5 y C6 y el angular del omóplato en C3, C4 y C5.

  En el tubérculo posterior se insertan: el transverso del cuello en C3, C4, C5 y C6, el complejo menor en C4, C5, C6 y C7, y la parte cervical del iliocostal en C4, C5, C6 y C7.

- ***AGUJERO DE CONJUNCION***

  Está limitado por abajo por el pedículo, por dentro por el cuerpo vertebral y la apófisis unciforme, y por fuera por la apófisis articular.

SEPTIMA CERVICAL

En el raquis cervical bajo, la C7 se diferencia del resto de las vértebras por sus características anatomofisiológicas peculiares al ser una vértebra de transición en la charnela cervico-dorsal.

- ***CUERPO VERTEBRAL***

  Es el más voluminoso de las cervicales. En su parte inferolateral contiene una carilla articular para la primera costilla.

- ***APOFISIS ESPINOSA***

  Es similar a las dorsales con un sólo tubérculo, más grande y más ancho que el resto de las cervicales, por lo que se denomina: vértebra prominente.

LIGAMENTOS EN EL SEGMENTO CERVICAL INFERIOR

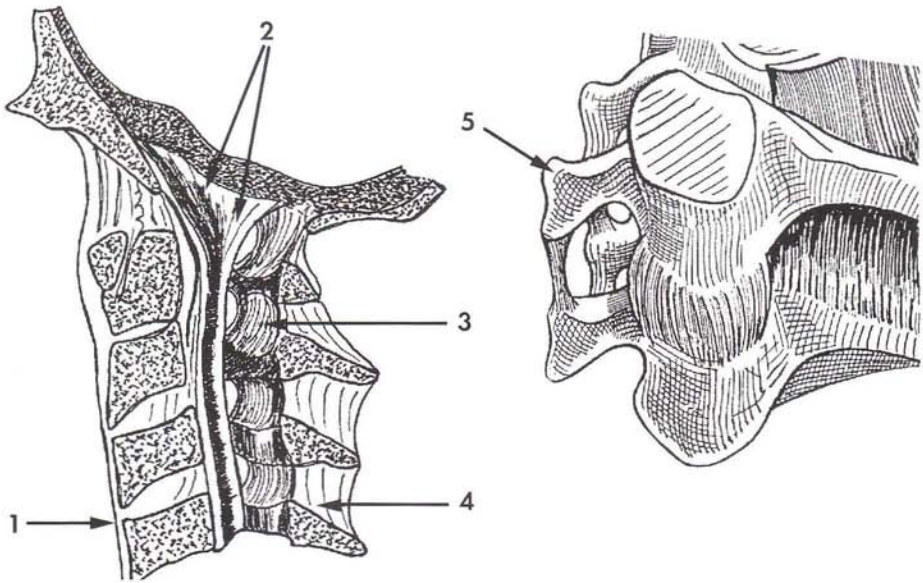

- ***COMUN ANTERIOR (1)***

  Se extiende por delante de los cuerpos vertebrales.

- ***COMUN POSTERIOR (2)***

  Se extiende por detrás de los cuerpos vertebrales. Una cápsula completa las articulaciones uncovertebrales a los lados.

- **AMARILLO (3)**

  Cubre interna y lateralmente las láminas vertebrales.

- ***INTERESPINOSO*** (4)

  Une entre sí las apófisis espinosas.

- ***INTERTRANSVERSOS (5)***

  Unen las apófisis transversas.

SISTEMA MUSCULAR EN EL SEGMENTO CERVICAL INFERIOR

ESTERNOCLEIDOMASTOIDEO

Es un músculo multifuncional constituido por cuatro porciones:

CLEIDOMASTOIDEO (1)

Porción profunda que se extiende desde el tercio interno de la clavícula a la apófisis mastoides.

CLEIDOOCCIPITAL (2)

Porción superficial que recubre la mayor parte del cleidomastoideo, extendiéndose desde la clavícula a la línea curva occipital.

ESTERNOOCCIPITAL (3)

Porción superficial que va desde el manubrio del esternón a la porción externa de la línea curva occipital.

ESTERNOMASTOIDEO (4)

Porción superficial que se extiende en el borde superior del manubrio del esternón a través de un tendón común con el esternooccipital y se fija en el borde superior y el borde anterior de la apófisis mastoides.

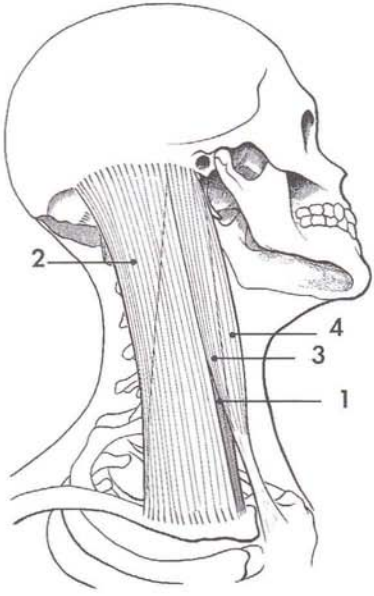

Contracción bilateral

Determina la hiperlordosis del raquis cervical cuando la musculatura paravertebral permanece flexible, acompañado de extensión de la cabeza y la flexión del cuello sobre el raquis dorsal.

Contracción unilateral

Determina un triple movimiento que asocia la ROTACION de la cabeza hacia el lado opuesto a la contracción, la LATERALIZACION hacia el lado de la contracción y la EXTENSION.

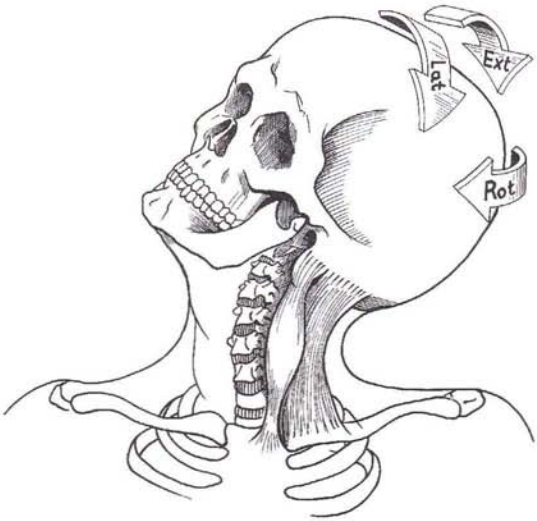

LARGO DEL CUELLO

Músculo profundo que se extiende por la cara anterior del raquis cervical desde el arco anterior del Atlas hasta la tercera vértebra dorsal. Anatómicamente se distinguen tres porciones:

OBLICUA DESCENDENTE

Que va desde el tubérculo anterior del Atlas hasta el tubérculo anterior de la apófisis transversa de C3, C4, C5 y C6.

OBLICUA ASCENDENTE

Nace en el cuerpo de D2, D3 y termina en el tubérculo anterior de la apófisis transversa de C4, C5, C6 y C7.

LONGITUDINAL

Situada por dentro de las precedentes, se inserta en los cuerpos vertebrales de las tres primeras dorsales y las seis últimas cervicales.

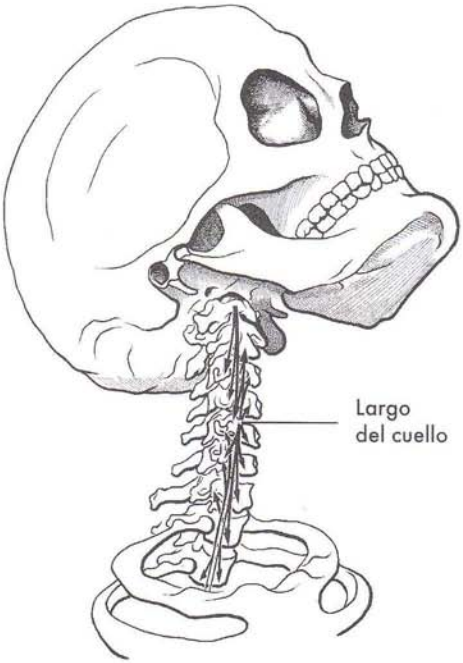

Contracción bilateral

Flexiona el cuello y endereza la lordosis cervical.

Contracción unilateral

Flexiona el cuello y lo inclina al lado de la contracción.

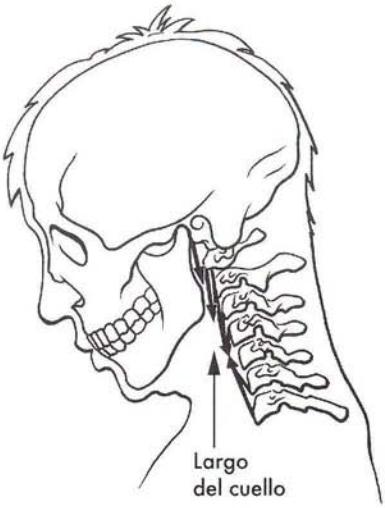

TRANSVERSOESPINOSOS

Músculos profundos que van de la lámina de la apófisis espinosa de cada vértebra a las cuatro transversas subyacentes.

Contracción bilateral

Extensión del cuello.

Contracción unilateral

Lateraliza y rota el cuerpo vertebral al lado contrario.

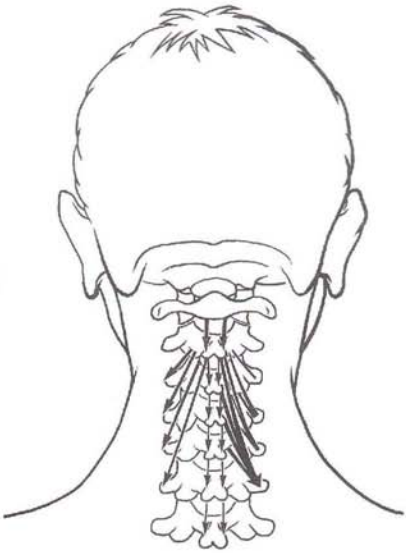

ESCALENOS

ANTERIOR

Va desde los cuatro tendones en los tubérculos anteriores de las apófisis transversas de C3, C4, C5 y C6, a fijarse en la cara superior del extremo anterior de la primera costilla donde convergen en un solo tendón.

MEDIO

Situado por detrás y en contacto con el escaleno anterior, se fija por arriba a través de seis lengüetas tendinosas en las apófisis

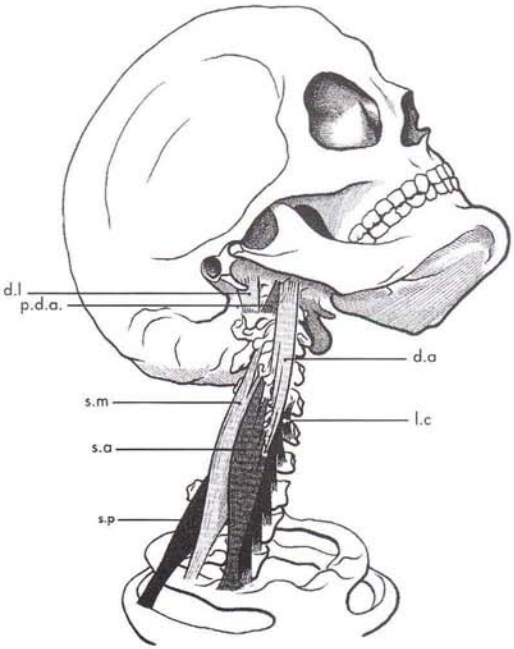

transversas de las seis últimas vértebras cervicales a nivel de los tubérculos anteriores y termina en la cara superior de la primera costilla, inmediatamente por detrás del canal de la arteria subclavia.

POSTERIOR

Situado por detrás de los precedentes, se inserta en los tubérculos posteriores de las transversas de C4, C5 y C6. Se inserta en el borde superior y en la cara externa de la 2ª costilla.

Entre los escalenos anterior y medio pasan las ramas de origen plexo-braquial y la arteria subclavia. El estrechamiento de este canal produce un atrapamiento del plexo braquial y la arteria subclavia por acortamiento muscular, originando un síndrome compresivo (síndrome de los escalenos), que se puede testar con la prueba de Adson.

PRUEBA DE ADSON

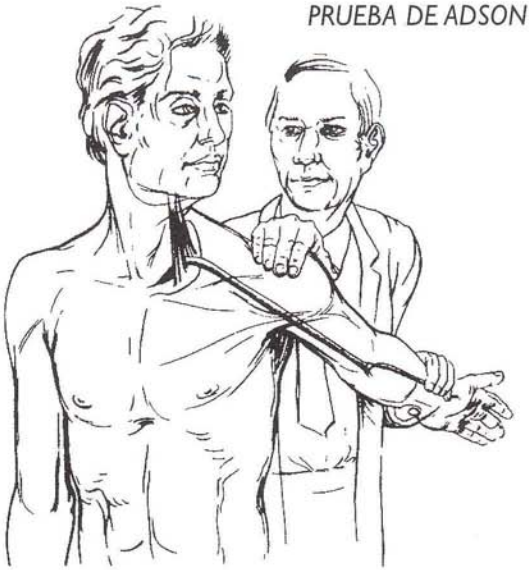

Contracción bilateral

Flexión del cuello

Contracción unilateral

Lateralización y rotación del mismo lado de la contracción.

Los escalenos son también músculos accesorios de la inspiración y por sus inserciones, elevan las dos primeras costillas, siendo responsables del bloqueo de la primera costilla (síndrome de la primera costilla).

REPRESENTACION DEL PASO DEL PLEXO BRAQUIAL Y LA ARTERIA SUBCLAVIA ENTRE EL ESCALENO ANTERIOR Y MEDIO

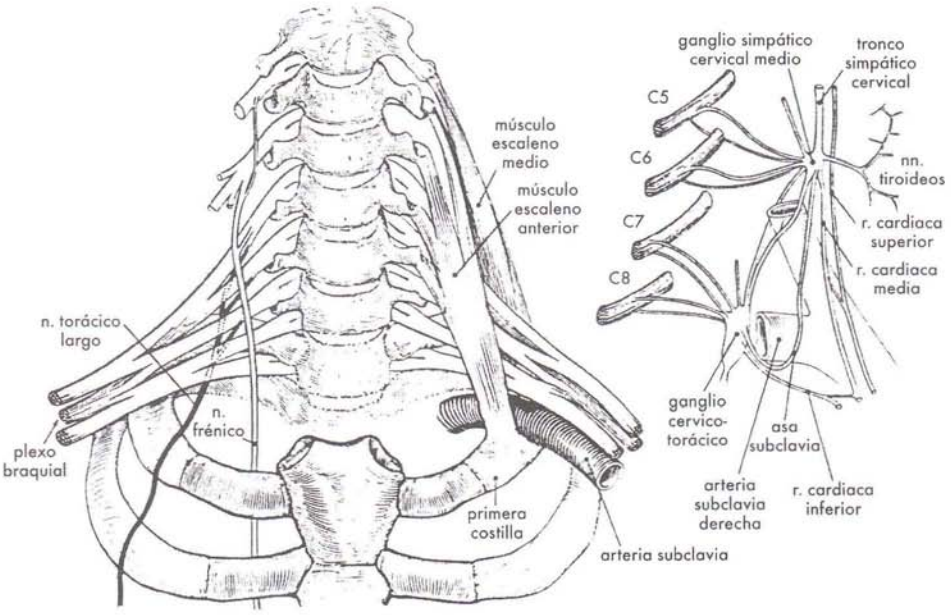

ESPLENIO

Se inserta en las seis últimas espinosas cervicales, el ligamento cervical posterior, las cuatro primeras espinosas dorsales y el ligamento interespinoso. Sus fibras se dirigen oblicuamente hacia arriba, hacia fuera y hacia delante, se enrollan sobre los músculos del plano profundo y terminan en dos porciones distintas:

ESPLENIO DE LA CABEZA (1)

Porción cefálica que se inserta en el occipital por debajo del S.C.M. en la mitad externa de la línea curva occipital superior y en la mastoides. Recubre incompletamente los dos complejos.

ESPLENIO DEL CUELLO (2)

Porción cervical que se enrolla sobre sí mismo y se inserta en las apófisis transversas de C1, C2, C3 y desciende hasta las cuatro primeras espinosas dorsales.

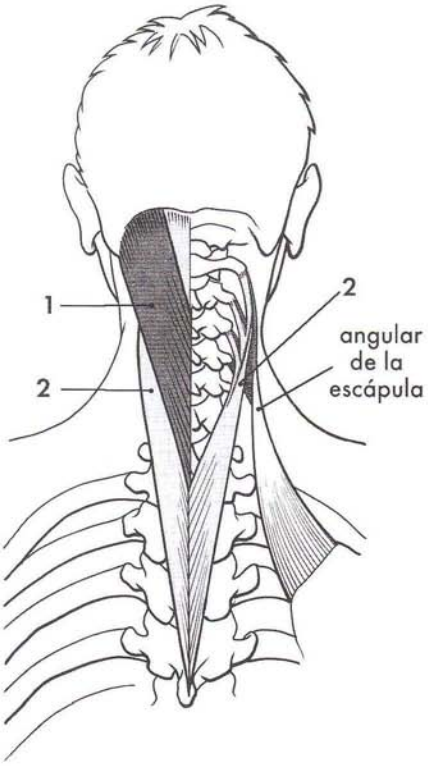

Contracción bilateral

Extiende el raquis cervical inferior y superior.

Contracción unilateral

Extensor, lateralizador y rotador del mismo lado de la contracción.

COMPLEJO MAYOR (3)

Situado inmediatamente por fuera de la línea media, forma una banda muscular vertical, interrumpida por una intersección aponeurótica que ha hecho que se le llame **"digástrico de la nuca"**. Se fija por abajo en las transversas de las seis primeras vértebras dorsales, en la base de las transversas de las cuatro últimas cervicales y en las espinosas de la séptima cervical y primera dorsal; termina en la escama occipital entre las dos líneas curvas.

Contracción bilateral

Extiende la cabeza y el raquis cervical con hiperlordosis

Contracción unilateral

Extensión con una ligera lateralización del lado de la contracción.

COMPLEJO MENOR (4)

Situado por fuera del precedente. Largo y delgado. Se fija por abajo en la base de las transversas de las cuatro últimas cervicales y de la primera dorsal, y por arriba, en la punta y borde posterior de la mastoides.

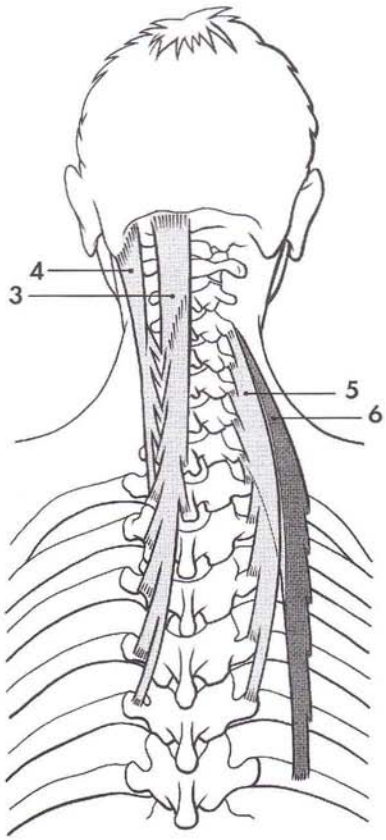

Contracción bilateral

Extensor de la cabeza

Contracción unilateral

Extensor asociado a una lateralización y rotación.

TRANSVERSO DEL CUELLO (5)

Músculo largo y delgado situado por fuera del complejo menor (4). Se inserta por arriba en el extremo de las cinco últimas transversas cervicales, y por abajo, en el extremo de las transversas de las cinco primeras vértebras dorsales.

Contracción bilateral

Extiende el raquis cervical inferior.

Contracción unilateral

Extensión y lateralización del lado de la contracción.

DORSAL LARGO (6)

Va desde las cinco últimas transversas cervicales a insertarse en el borde superior de las seis primeras costillas.

Las funciones son parecidas a las del transverso del cuello además de elevar las seis primeras costillas.

ANGULAR DEL OMOPLATO

Situado por fuera del esplenio del cuello, con el que tiene la inserción común. Se inserta en las apófisis transversas de las cuatro primeras cervicales, se fija en el ángulo superointerno de la escápula.

Cuando se apoya en el raquis cervical, determina la elevación del omóplato, cuando está fijo pasa a ser motor del raquis cervical. La disfunción de este músculo desencadena el síndrome del elevador de la escápula.

TRAPECIO

Músculo superficial cuyas fibras dispuestas en abanico van desde el tercio interno de la línea curva del occipital y apófisis espinosas hasta la D10 y el ligamento posterior cervical a fijarse en el tercio externo de la clavícula, en el acromion y en la espina del omóplato.

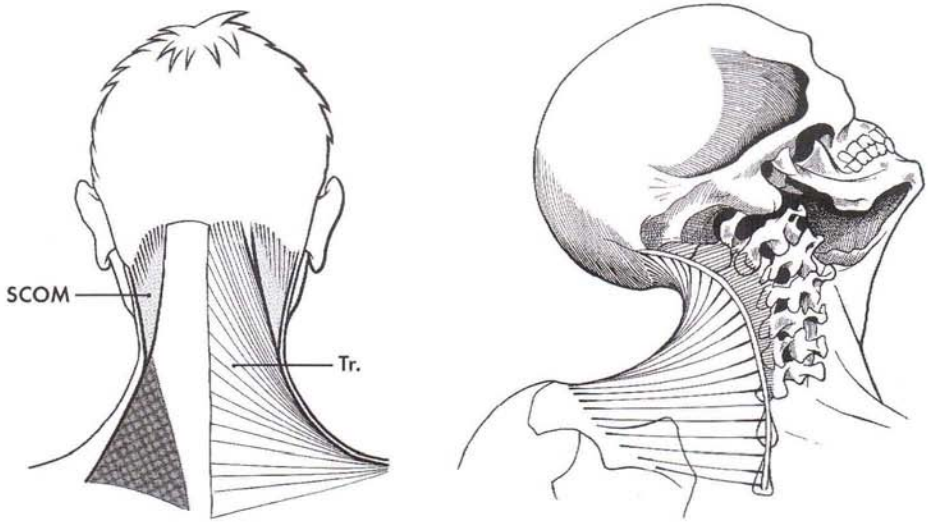

Contracción bilateral

Extensor de cabeza y cuello.

Contracción unilateral

Extiende y lateraliza, rotando al lado contrario de la contracción.

MUSCULOS SUPRA E INFRAHIOIDEOS

Músculos a distancia del raquis cervical dotados de un mayor brazo de palanca, actúan como potentes flexores de la cabeza y cuello.

MILOHIOIDEO Y DIGASTRICO

Unen el maxilar inferior al hueso hioides.

TIROHIOIDEO-ESTERNOCLEIDOHIOIDEO-ESTERNOTIROIDEO-OMOHIOIDEO

La contracción simultánea de estos músculos determina el descenso de la mandíbula inferior, pero cuando ésta está bloqueada contra la mandíbula superior por la contracción simultánea de los músculos masticadores, masetero, temporal y los músculos supra e infrahioideos determina la flexión de la cabeza sobre el raquis cervical y la flexión de éste sobre el raquis dorsal, al mismo tiempo que un enderezamiento de la lordosis cervical.

Por tanto, estos músculos desempeñan un papel esencial en la estática del raquis cervical, siendo responsables de muchas de las alteraciones mecánicas en este segmento, por lo que la musculatura temporomandibular e hioidea la estudiaremos en un capítulo aparte.

MOVIMIENTOS DEL SEGMENTO CERVICAL INFERIOR

FLEXION

Durante el movimiento de flexión el cuerpo de la vertebra suprayacente se inclina y se desliza hacia delante, lo que disminuye el espesor anterior del disco intervertebral y proyecta el núcleo hacia atrás, tensando las fibras posteriores del anillo fibroso. La parte posteroinferior de las carillas articulares se separa y se une la parte anterior. Las apófisis espinosas se separan, tensionándose los ligamentos posteriores.

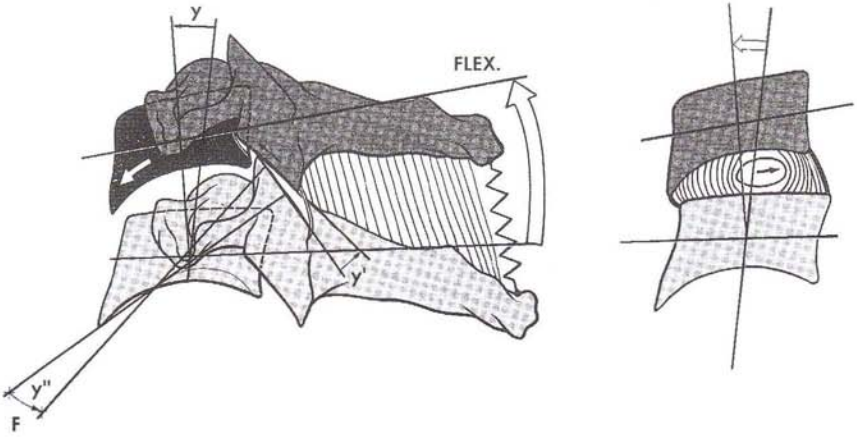

EXTENSION

El cuerpo de la vértebra suprayacente se inclina y se desliza hacia atrás, estrechándose el espacio posterior, el núcleo pulposo se desplaza ligeramente hacia delante y las fibras anteriores del anillo se tensan. Las facetas articulares se deslizan hacia abajo y hacia atrás separándose en su parte anterior. Las espinosas se juntan formando un tope óseo y se tensa el ligamento común anterior que limita la extensión.

En accidentes de automóvil por choque trasero o delantero, el raquis cervical se ve fuertemente desplazado en extensión y en flexión, se trata del traumatismo en LATIGAZO, causa de elongación e incluso de desgarros en los diferentes ligamentos y enganches vertebrales en luxación que ponen en peligro al bulbo y la médula con riesgo de cuadriplejía, paraplejía o muerte súbita.

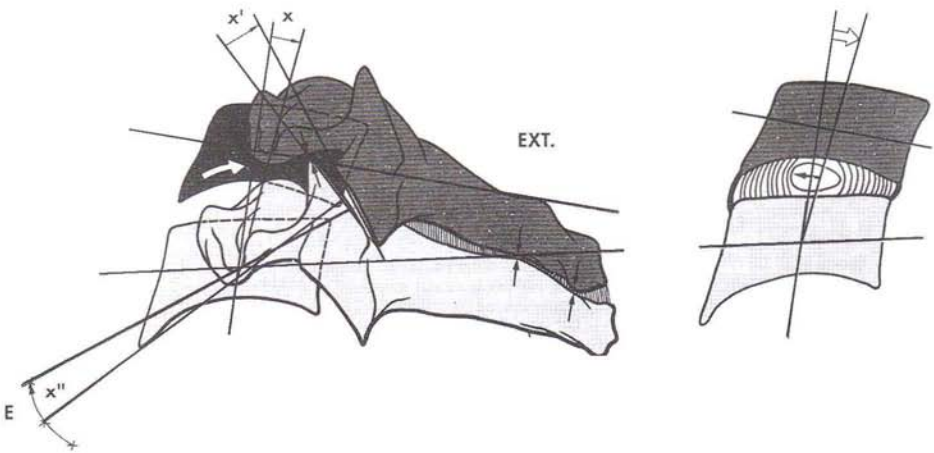

LATERALIZACION-ROTACION

Se estudian en conjunto por su interdependencia, ya que realiza movimientos mixtos de LAT-ROT-EXT.

Mirando desde un eje oblicuo se puede apreciar que la rotación del raquis cervical inferior realiza un movimiento mixto de LAT-ROT, no existiendo ni rotación pura ni lateralización pura, siendo diferente la amplitud de movimientos en las diferentes alturas del raquis cervical bajo, guiados por la orientación de las superficies articulares.

La FLEXION aumenta las posibilidades de LATERALIZACION y la EXTENSION las de ROTACION.

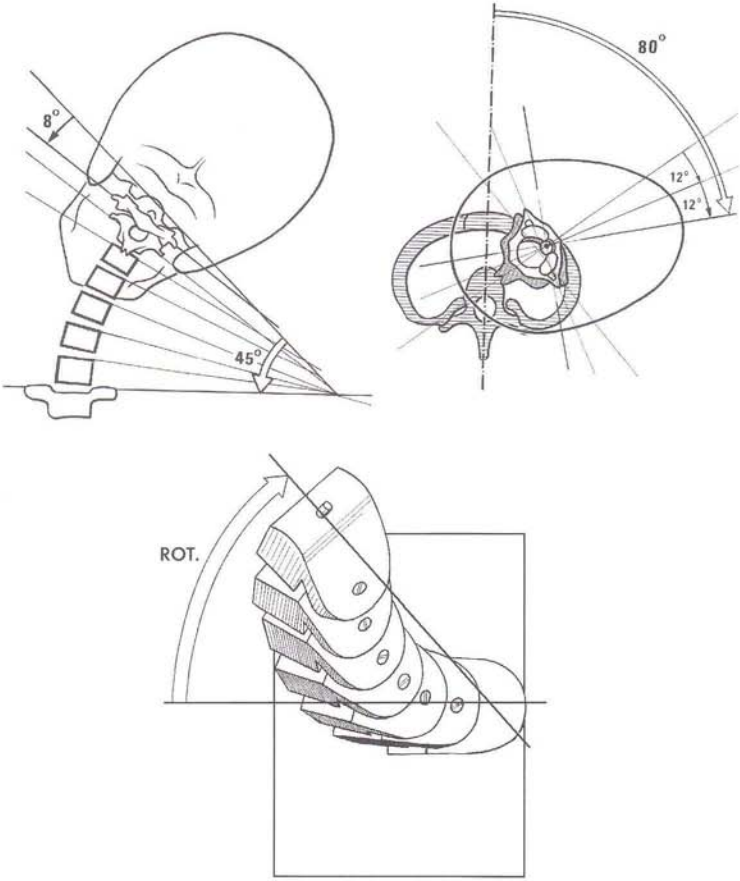

MOVIMIENTOS MIXTOS EN EL SEGMENTO CERVICAL INFERIOR

De C2 a C4 el esquema es EXT-ROT-LAT, siendo la ROTACION el componente más importante, precediendo a la lateralización. El esquema de lesión se producirá en: **EXT-ROT-LAT**.

De C4 a C7 el esquema es FLX-LAT-ROT, siendo la LATERALIZACION el componente más importante. El esquema de lesión se producirá en: **FLX-LAT-ROT**.

La rotación de los cuerpos vertebrales se realiza hacia la CONCAVIDAD, siendo la rotación y lateralización del mismo lado.

MOVIMIENTOS DE LAS ARTICULACIONES UNCOVERTEBRALES

En la cara superior de la vértebra se elevan dos apófisis situadas en un plano sagital, las apófisis unciformes, cuya faceta interna, orientada hacia arriba y hacia dentro, tiene una cubierta cartilaginosa y corresponde en el borde inferolateral del cuerpo vertebral suprayacente a una faceta articular semilunar, orientada hacia abajo y hacia fuera, recubierta asimismo de cartílago. Dicha articulación se encuentra en el interior de una cápsula articular, fundida por dentro al disco intervertebral.

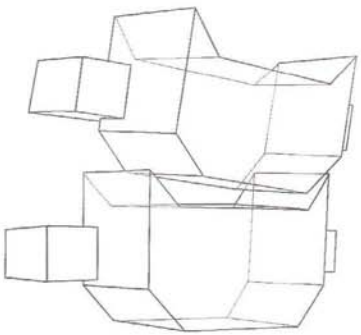

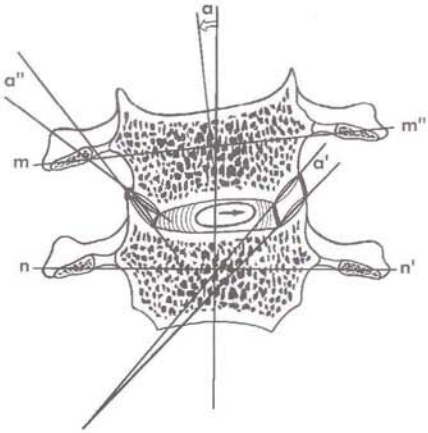

MOVIMIENTOS DE FLEXO-EXTENSION

Se produce un movimiento de desplazamiento entre las facetas articulares uncovertebrales, conduciendo el cuerpo vertebral en el movimiento.

MOVIMIENTO DE LATERALIZACION

Se producen movimientos de separación entre las facetas al lado contrario de la lateralización, siendo igual al ángulo de inclinación. El núcleo pulposo se desplaza hacia la convexidad de la curva, tensándose la cápsula articular del mismo lado.

Los movimientos de las articulaciones uncovertebrales en realidad son mucho más complejos que en el resto de las articulaciones. No existe movimiento de inclinación, sino movimientos de inclinación combinados a movimientos de rotación y de extensión, produciendo, además de las separaciones, deslizamiento hacia atrás y separación hacia delante.

Son responsables de los bloqueos en traslación en el raquis cervical inferior.

FISIOPATOLOGIA DEL SEGMENTO CERVICAL BAJO

FISIOPATOLOGIA DEL SEGMENTO CERVICAL BAJO

CONCEPTOS OSTEOPATICOS

Las dimensiones de los cuerpos vertebrales y las formas anatómicas de las carillas articulares hacen que las articulaciones intervertebrales del S.C.B. sean inestables, predisponiendo al deslizamiento lateral y a la rotación de los cuerpos vertebrales a la concavidad de la curva que provoca la lateralización. Produciéndose al mismo tiempo una traslación lateral con la apertura del lado de la convexidad y cierre del lado de la concavidad.

En el segmento cervical bajo, cuanto más aumentamos el grado de extensión, mayor es la posibilidad de rotación y a mayor grado de flexión se amplían las posibilidades de la lateralización.

Tanto la hiperextensión como la hiperflexión, bloquean la posibilidad de realizar el resto de los movimientos.

Las lesiones en el S.C.B. suelen producirse en movimientos mixtos, se diferencian claramente en dos zonas, la que abarca de C2 a C4 y de C4 a C7.

LESIONES CERVICALES DE C2 A C4

Son de tipo EXT-ROT-LAT y en ellas, el movimiento más importante es la rotación, por delante de la lateralización, y se produce siempre hacia la concavidad de la curva.

Por sus condiciones anatomofisiológicas C4 es el segmento vertebral de mayor movilidad de toda la columna cervical, siendo la zona donde se neutralizan los efectos bloqueantes de flexión y extensión.

LESIONES DE C4 A C7

Son de tipo FLX-LAT-ROT. En estos segmentos el movimiento clave es la lateralización, por delante de la rotación, debido a la mayor oblicuidad de las carillas articulares que guían este movimiento. La lateralización como la rotación se originan en la concavidad de la curva.

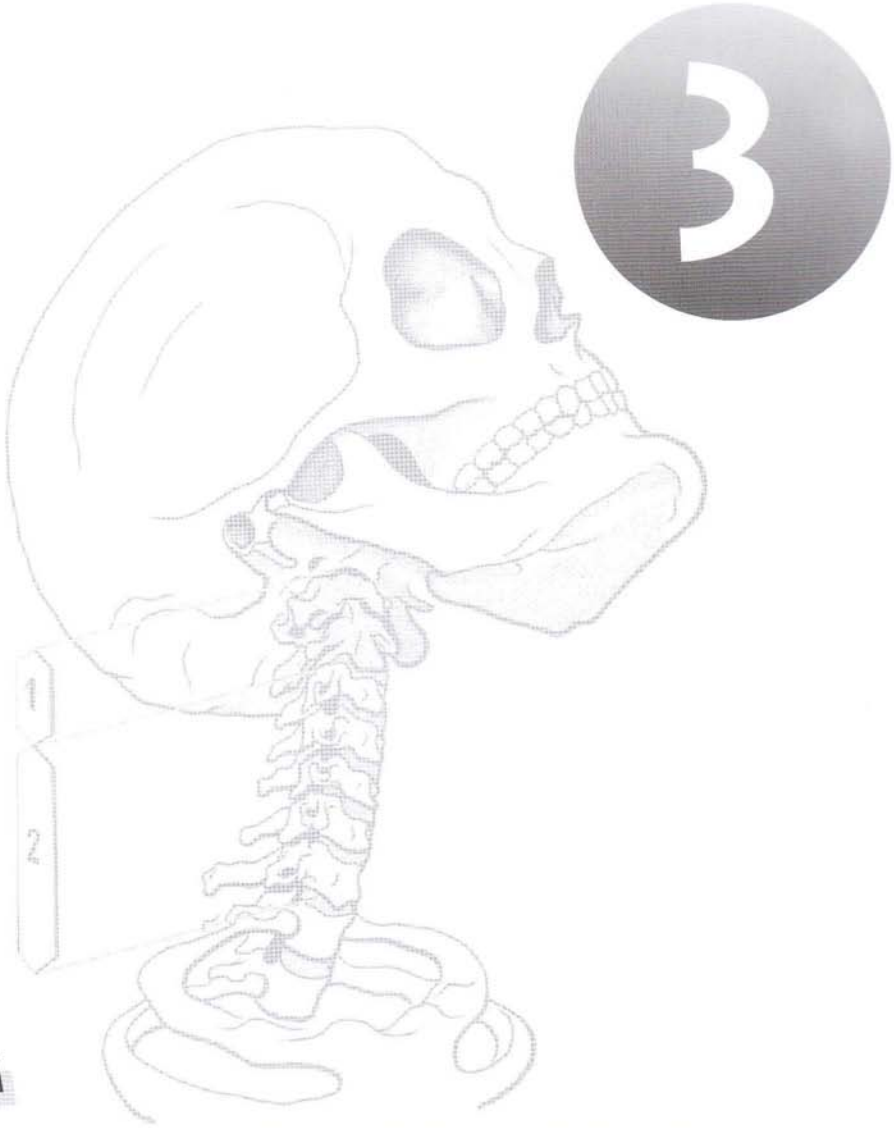

SINDROMES DOLOROSOS Y VASCULARES DE ORIGEN CERVICAL BAJO

SINDROMES DOLOROSOS Y VASCULARES DE ORIGEN CERVICAL BAJO

Las algias en el segmento cervical bajo tienen su origen en procesos mecánicos o degenerativos a nivel de C2 a C7, incluso si las radiografías no revelan lesiones de estructura.

Estos cuadros dolorosos pueden producir dolores en brazos (por irritación de las raíces nerviosas del plexo braquial), síndromes vasculares isquémicos (por el atrapamiento de la arteria vertebral y subclavia entre el escaleno anterior y medio), afectando a la irrigación arterial de la base del cráneo y brazo.

El síndrome compresivo de los escalenos produce una isquemia del territorio vertebrobasilar y manifestaciones clínicas en dependencia de su vascularización, como el tronco cerebral y el cerebelo, según se afecte el bulbo raquídeo, protuberancia, mesencéfalo, lobulos temporales, etc. variarán sus síntomas.

Las isquemia del territorio vertebrobasilar es causa del 20% de los accidentes cerebrobasculares, en correspondencia con el hecho de que los vasos del sistema vertebrobasilar reciben un 20% del volumen circulatorio total del cerebro.

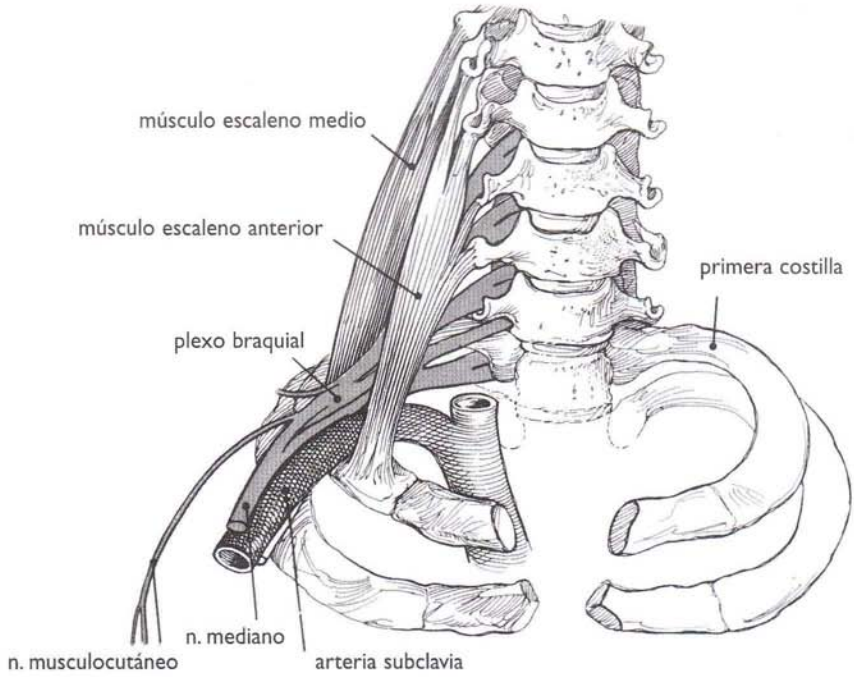

Entre los síntomas y signos posibles están: ataxias, paresia de extremidades (unilateral, bilateral o alternante), parestesias generales localizadas en una o más extremidades, vértigo (relacionado, a veces, con la posición de la cabeza y cuello), alteraciones de los campos visuales (unilaterales o bilaterales), alteraciones sensitivas de los pares craneales.

Entre las manifestaciones de afectación de los pares craneales figuran: la parálisis de músculos extraoculares, que da lugar a diplopia (nervios oculomotores III, IV y VI), parálisis somática del nervio vago), dificultad para comer o disfagia por afectación de los nervios X y IX, disartría (nervios X y XII), problemas auditivos y, en casos agudos, desplome súbito, vómitos, náuseas, etc.

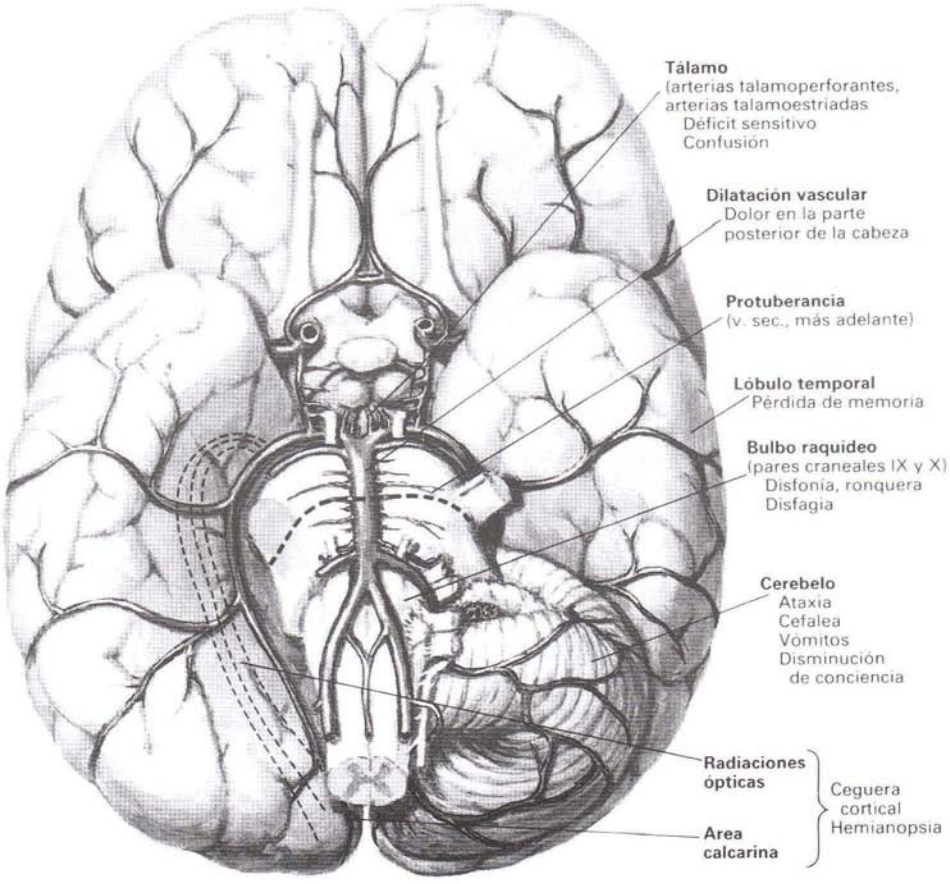

La compresión de la arteria subclavia proximal antes del origen de su rama vertebral, puede producir ataques isquémicos intermitentes atribuidos al sistema vertebrobasilar. Los signos y síntomas más frecuentes están en relación con el síndrome compresivo del brazo isquémico, el paciente con frecuencia lo nota frío, con pulso y T.A. disminuidos y sufre dolor durante el ejercicio. Cuando existen mareo, diplopia y alteraciones visuales, son los síntomas neurológicos predominantes.

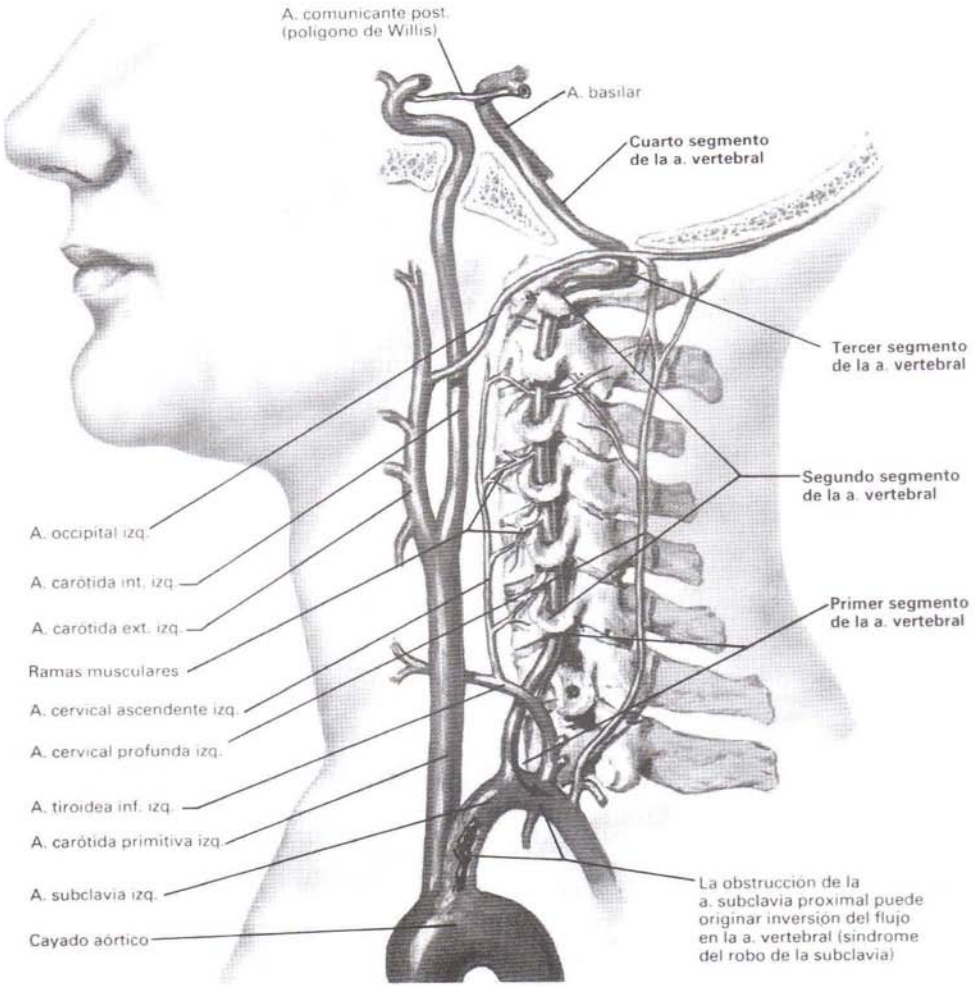

SINDROMES DE LA ARTERIA CAROTIDA

Los síndromes craneales vasculares pueden también estar producidos por la obstrucción de la carótida, influidos mecánicamente por la musculatura anterolateral del cuello y su pérdida de elasticidad. La afección de los hemisferios cerebrales se manifiesta por alteraciones motoras o sensitivas colaterales que pueden afectar a las extremidades superiores, inferiores o ambas. Si se afecta el hemisferio dominante, pueden afectarse problemas del lenguaje (afasia). La cefalea cuando aparece es supraorbitaria o temporal (en el mismo lado de la oclusión arterial). Los fallos derivados de la arteria oftálmica o de la cerebral media producen problemas visuales como la amaurosis fugaz del mismo lado de la lesión (ceguera mono-ocular transitoria). El paciente describe como una sombra que cae como un telón en uno de los ojos a medida que se recupera la visión, la sombra se retrae hacia arriba.

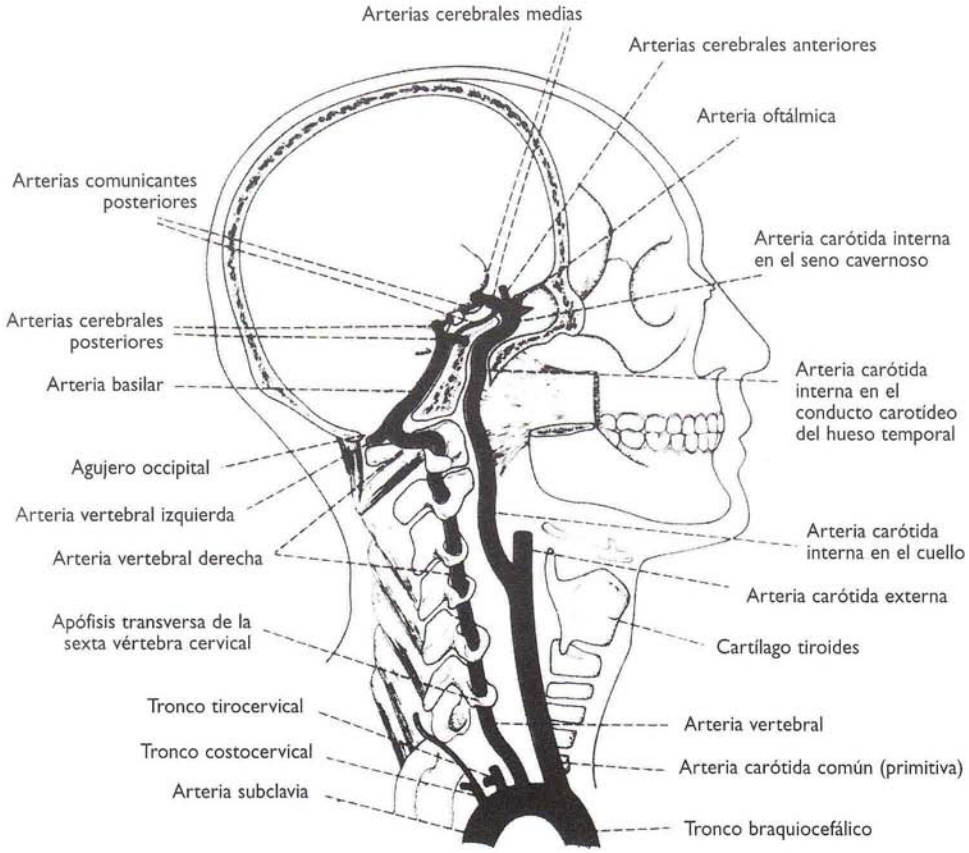

Cuando hay un proceso isquémico transitorio a nivel de la arteria vertebral o de la carótida, aparece una compensación de circulación colateral donde el flujo sanguíneo pasa por canales vasculares secundarios, que permiten un mecanismo de defensa y compensación en caso de insuficiencia de los vasos principales.

Las anastomosis intracraneales más importantes son las del polígono de Willis, donde la aparición o no de isquemia cerebral depende, en gran medida, de la disponibilidad de esta formación situada en la base del cerebro. Su valor funcional es mayor si el vaso principal de uno de los lados se estenosa gradualmente en lugar de ocluirse de forma brusca.

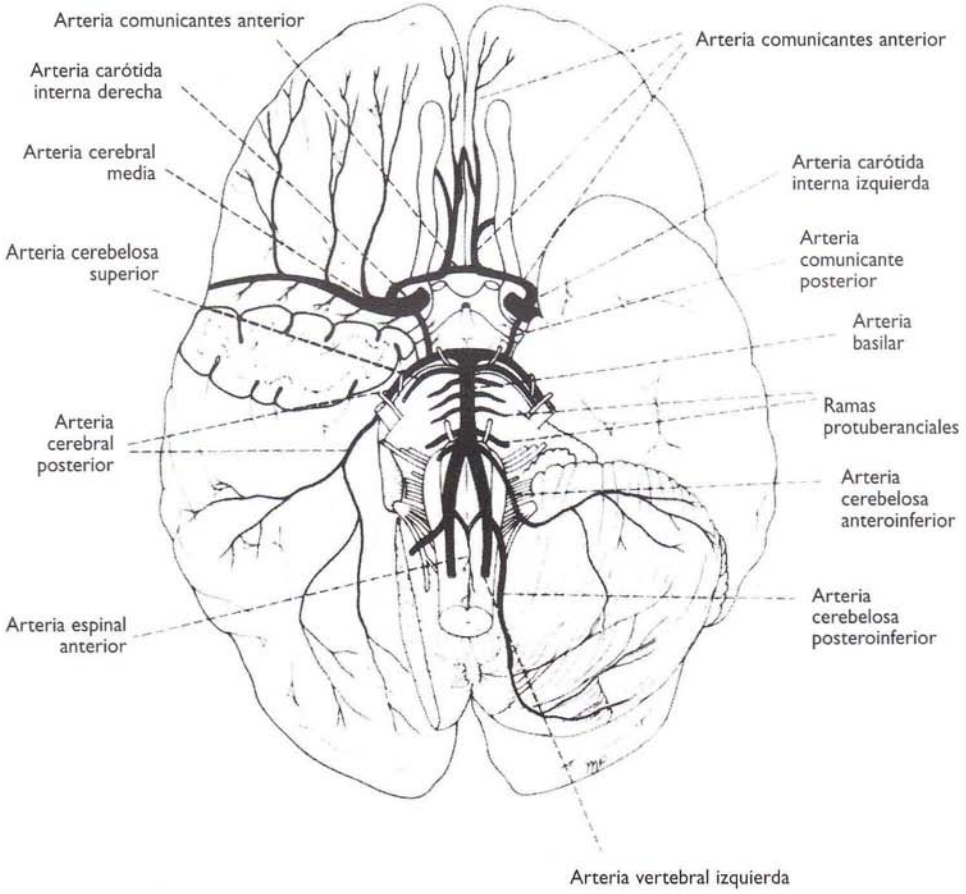

Las principales fuentes extracraneales de circulación colateral tras la oclusión de la carótida interna, son las anastomosis entre la arteria oftálmica y las ramas de ambas arterias carótidas externas.

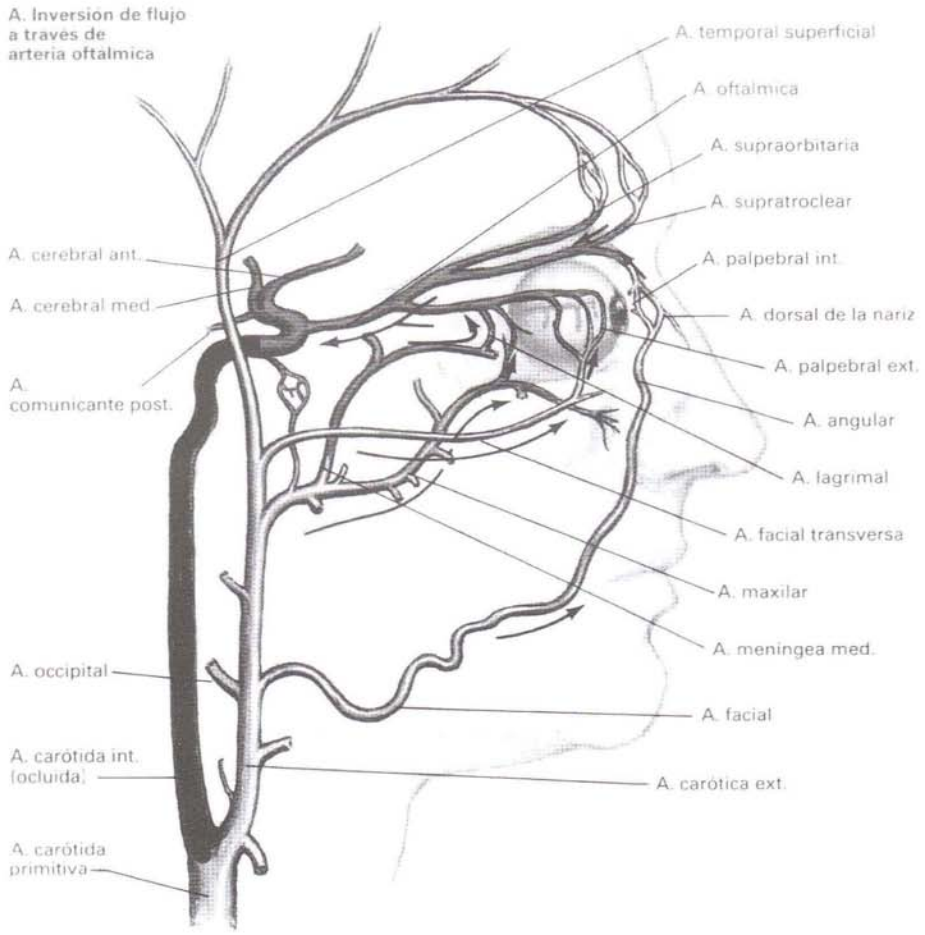

POLIGONO WILLIS

Se ubica en la fosa interpeduncular en la base del encéfalo. Está formado por las anastomosis entre las dos arterias carótidas internas y las dos arterias vertebrales. Las arterias comunicantes anteriores, cerebrales anteriores, carótidas internas, comunicantes posteriores, cerebrales posteriores y basilar, contribuyen a formar el polígono. Permite que la sangre que entra por cualquiera de las arterias carótidas internas o vertebrales sea distribuida hacia cualquier parte de ambos hemisferios cerebrales.

En el tratamiento de la columna cervical, el tratamiento de la musculatura posterolateral para la arteria vertebral y la anterolateral para la carótida, es de vital importancia para prevenir procesos degenerativos isquémicos de larga duración. En la experiencia clínica, es frecuente encontrar la musculatura posterolateral de un lado y la anterolateral del otro, por lo que suelen estar mezclados los síntomas.

En procesos agudos a nivel verterbobasilar y carotídeo, están contraindicadas las técnicas con tracción o estructurales.

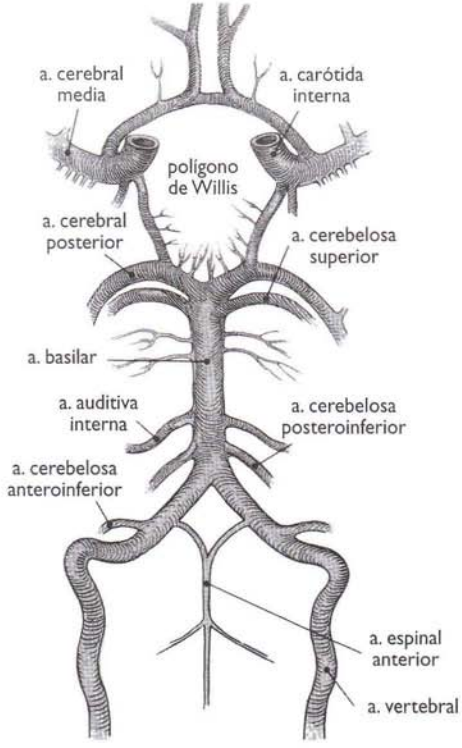

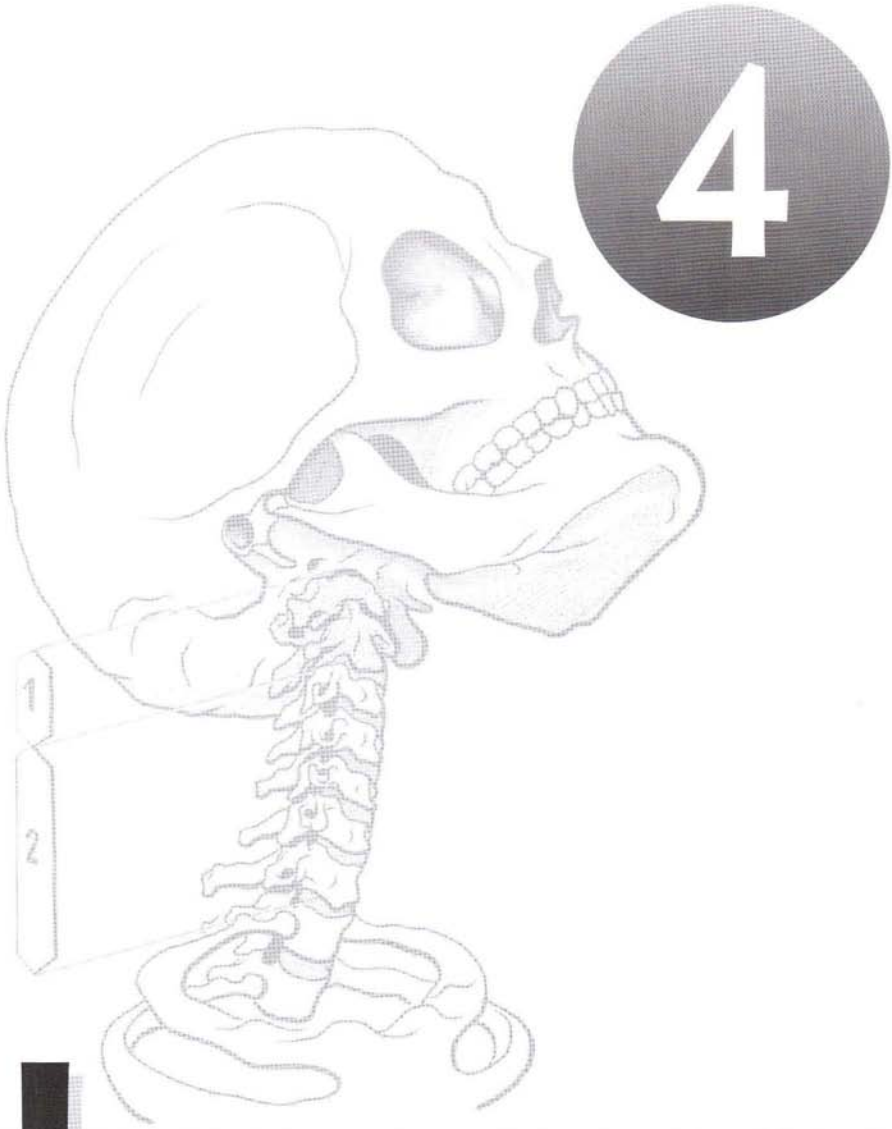

LESIONES MECANICAS EN EL SEGMENTO CERVICAL BAJO

LESIONES MECANICAS EN EL SEGMENTO CERVICAL BAJO

Las lesiones de C2 sobre C3 se organizan sobre todo en ERL. La rotación del cuerpo vertebral de C2 precede a la lateralización y se organiza en la concavidad.

NIVEL C2 A C4 (ERL)

- La rotación en la concavidad precede a la inclinación lateral.
- La traslación lateral se efectúa en la convexidad.
- Las facetas articulares se encierran en la concavidad.
- Siendo más importante la rotación que la lateralización en este nivel, es más fácil un movimiento de tipo ERL.
- La rotación es mayor de C2 a C4 por la oblicuidad de las facetas articulares que disminuyen de abajo hacia arriba, quedando en una posición más horizontal que vertical.
- Las lesiones cervicales superiores serán sobre todo lesiones en **rotación-lateralización**.

Las técnicas de normalización se realizarán en FRL para situar la faceta articular en la posición más neutra posible. Al partir de una puesta en tensión de flexión, la superficie de contacto articular es menor, permitiendo corregir con una ligera presión previa descoaptación.

NIVEL C4 A C7 (FLR)

- La inclinación lateral precede a la rotación de los cuerpos vertebrales en la concavidad.
- La traslación lateral se efectúa en la convexidad.
- Las facetas articulares se encierran en la concavidad.
- La lateralización es más importante que la rotación, por lo que es más fácil un movimiento de tipo FLR.

- La lateralización es mayor de C4 a C7 por la oblicuidad de las facetas articulares que aumentan de arriba hacia abajo, quedando en una posición más vertical que horizontal.
- Las lesiones cervicales inferiores serán sobre todo lesiones en **lateralización-rotación**.

Independientemente de la flexión o extensión, los cuerpos vertebrales giran siempre a la concavidad, como consecuencia de la orientación de las facetas articulares, de la forma de los cuerpos vertebrales y de los discos contiguos.

La normalización de las lesiones en FLR o ELR se realiza siempre en extensión y cuanto más baja es la lesión, se necesita un grado mayor de lateralización y de extensión para una normalización correcta.

RESUMEN DE LAS LESIONES MECANICAS EN EL SEGMENTO CERVICAL BAJO

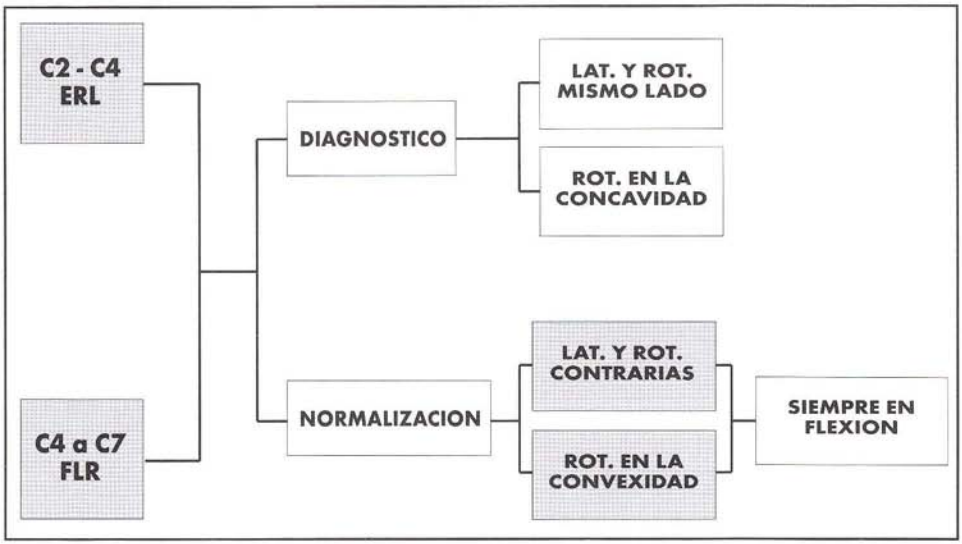

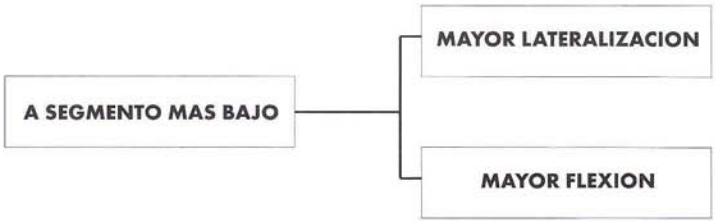

COMPORTAMIENTO DEL SEGMENTO CERVICAL BAJO CON LA RESPIRACION

NSPIRACION	→	**FLEXION**	→	CARILLAS SEPARADAS
ESPIRACION	→	**EXTENSION**	→	CARILLAS APROXIMADAS

Nota: *como en las lesiones en el segmento cervical bajo los cuerpos vertebrales giran a la concavidad (lateralización y rotación del mismo lado), para normalizar se mantiene la misma lateralización, cambiando el componente de rotación en sentido contrario, en extensión.*

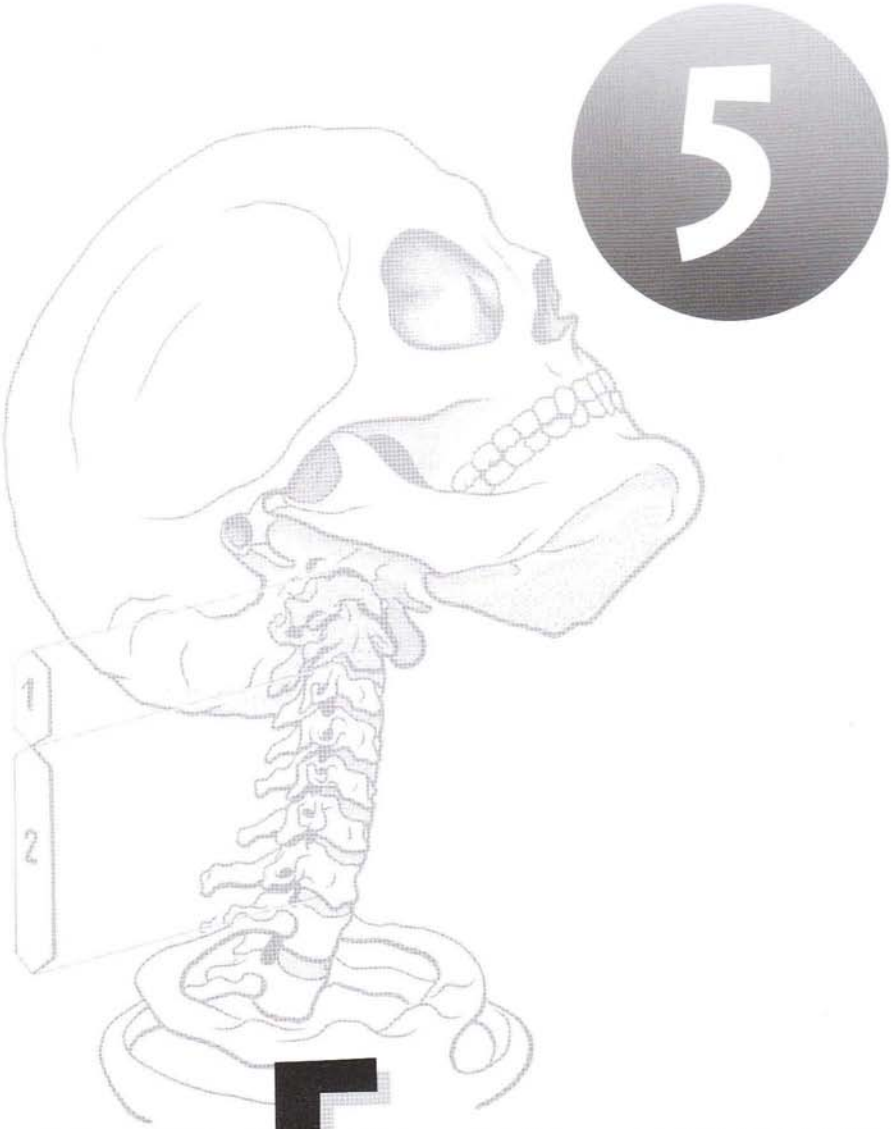

EXPLORACION NEUROLOGICA

EXPLORACION NEUROLOGICA EN EL SEGMENTO CERVICAL BAJO

* **ABDUCCION Y ROTACION EXTERNA DEL BRAZO** (Infraespinoso, Supraespinoso y Deltoides)	C5
* **FLEXION DEL CODO** (Braquial Anterior, Supinador Largo y Bíceps)	C5 - C6
* **EXTENSION DE LA MUÑECA** (Radiales, Cubital Posterior)	C6
* **EXTENSION DEL CODO** (Tríceps)	C7
* **FLEXION DE LA MUÑECA** (Palmar Mayor y Menor, Cubital Anterior)	C7
* **FLEXION Y ADUCCION DE LOS DEDOS** (Interóseos y flexores)	D1

REFLEJOS

BICIPITAL	C5
BRAQUIORRADIAL	C6
TRICEPS	C7

PLEXO BRAQUIAL

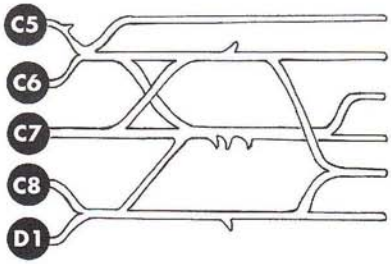

N. SUPRAESCAPULAR **(C5)**
N. MUSCULOCUTANEO **(C5-C6)**
N. AXILAR **(C5)**
N. RADIAL **(C6-C7)**
N. MEDIANO **(C7)**
N. CUBITAL **(D1)**

C5 NIVEL NEUROLOGICO

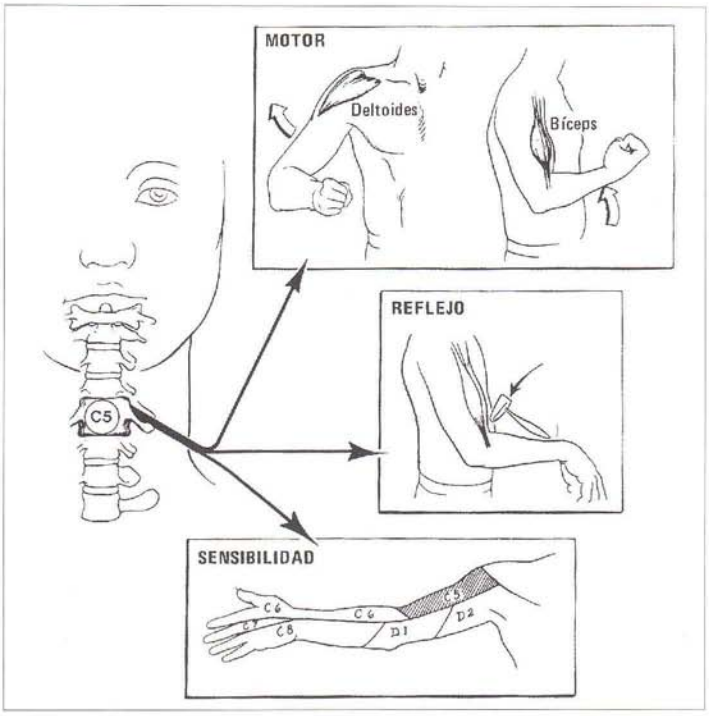

C6 NIVEL NEUROLOGICO

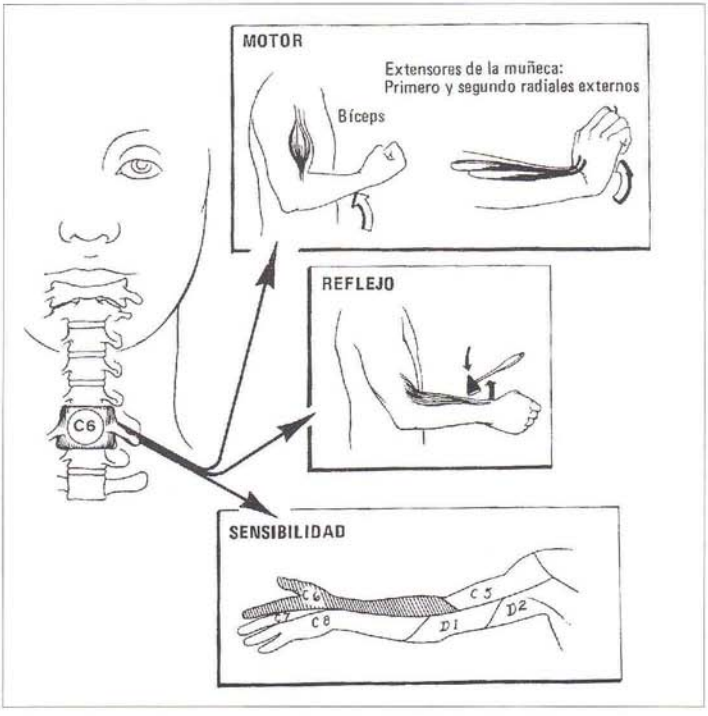

C7 NIVEL NEUROLOGICO

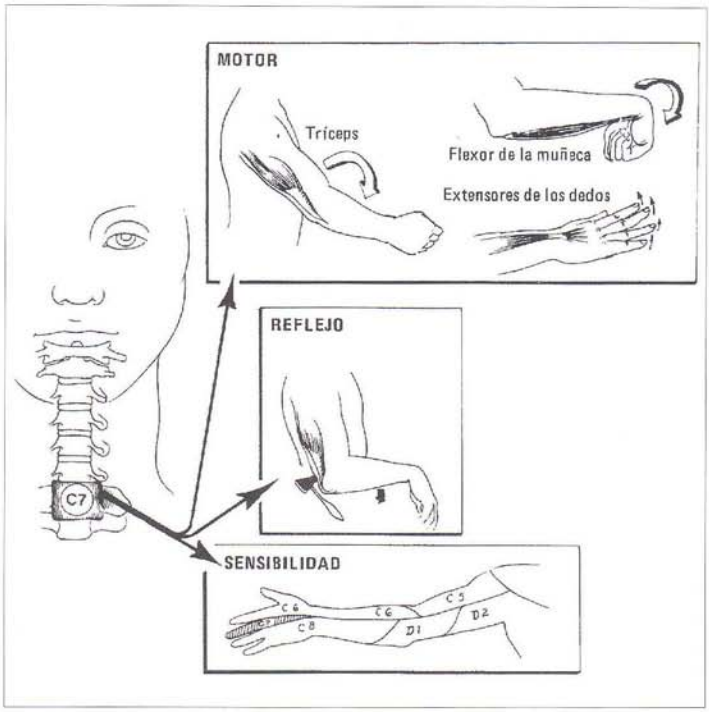

C8 NIVEL NEUROLOGICO

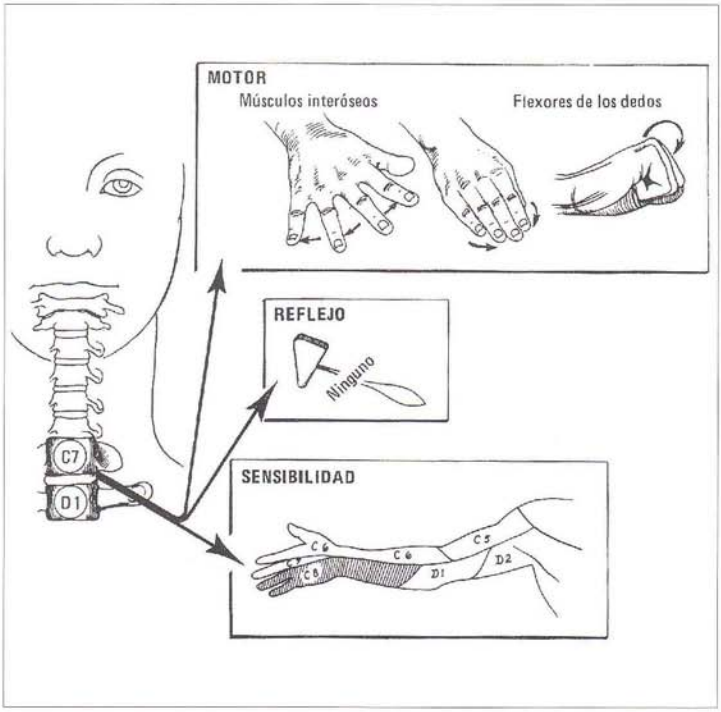

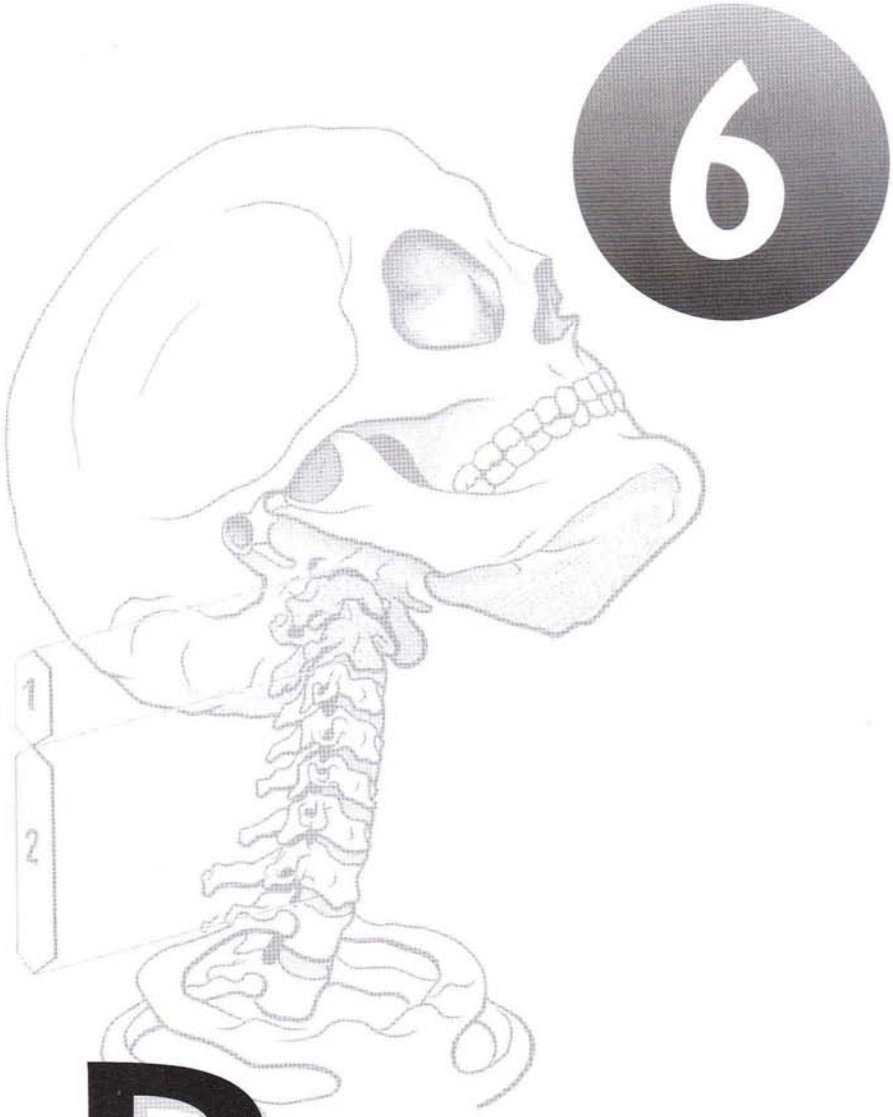

DIAGNOSTICO DEL SEGMENTO CERVICAL BAJO

VISUALIZACION

La visualización en el segmento cervical bajo se centrará en el plano antero-posterior bilateral en posición estática.

VISTA ANTERO-POSTERIOR:

En la visualización posterior se debe observar la distancia de las orejas a los hombros, comprobando si existe algún grado de rotación o lateralización.

En la visualización anterior se observará la simetría de la cara y el ángulo inferior de la mandíbula con el desarrollo de los maseteros, y contrastándolo con el resultado de la observación posterior.

VISTA LATERAL:

Esta proyección nos orienta de la hiperlordosis o falta de concavidad posterior en las cervicales y de la posición del mentón y su relación con la línea de gravedad anterior del cuerpo (sínfisis mentoniana a sínfisis pubiana).

DIAGNOSTICO POR AMPLITUD DE MOVIMIENTOS EN EL SEGMENTO CERVICAL BAJO

Se realiza en los tres parámetros de la actividad músculoarticular: activa, pasiva y resistida, y tiene los mismos fundamentos que en la columna lumbar y dorsal.

MOVIMIENTOS ACTIVOS

Son los que realiza el paciente, dándonos información acerca de los márgenes articulares que permite el recorrido del cuello en los diferentes movimientos.

EXTENSION

FLEXION



LATERALIZACION

ROTACION

MOVIMIENTOS PASIVOS

Son los que realiza el terapeuta al paciente y nos informan de las posibilidades del recorrido articular global y tope articular, que puede ser muscular, articular o ligamentoso.

EXTENSION

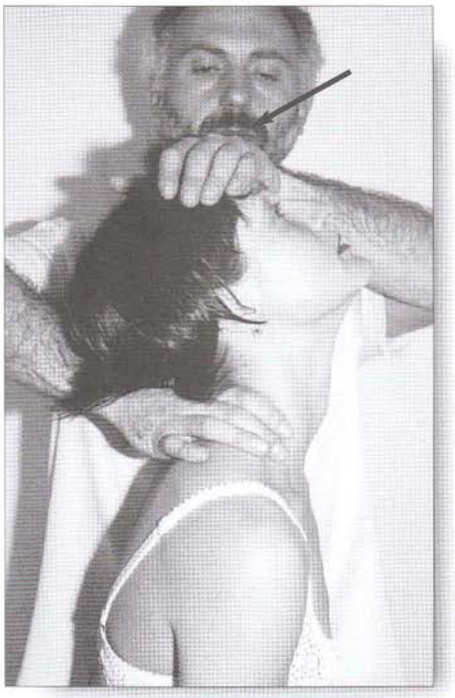

FLEXION

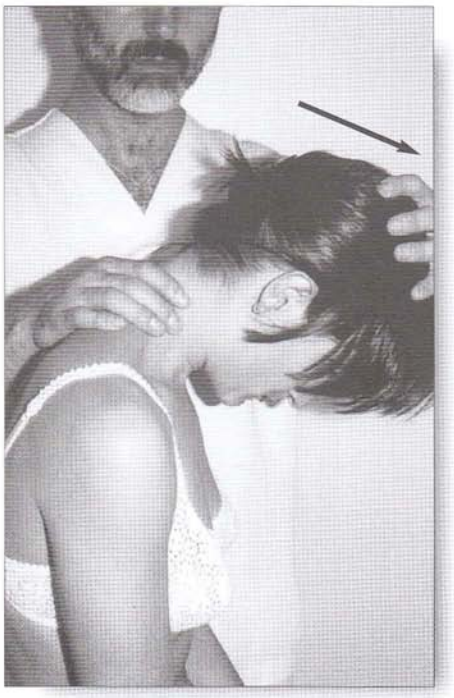

LATERALIZACION

ROTACION

MOVIMIENTOS RESISTIDOS

Nos informan de la existencia de grupos musculares débiles, tensos o acortados como consecuencia de una disfunción motora de tipo reflejo o compresivo.

EXTENSION

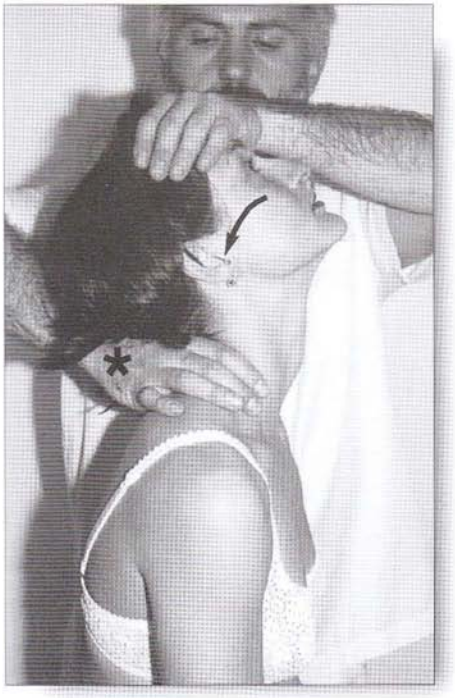

FLEXION

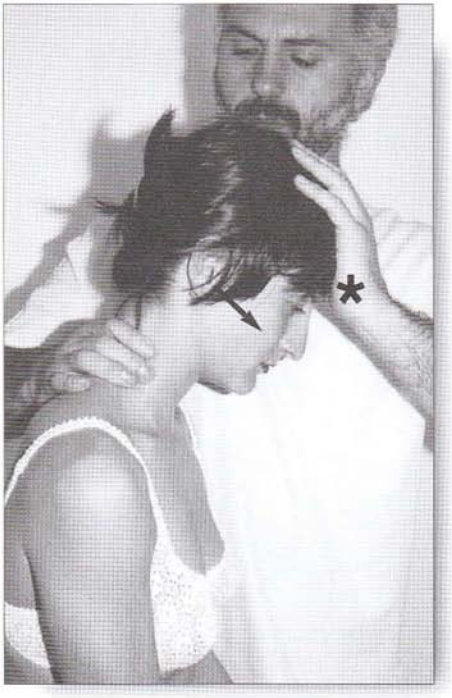

LATERALIZACION



ROTACION

PALPACION DEL SEGMENTO CERVICAL BAJO

Las referencias anatómicas óseas son los macizos posteriores de las vértebras, ya que las apófisis transversas son sensibles y difíciles de palpar, y las espinosas tienen un alto índice de irregularidad que hace imprecisa la palpación estática.

La palpación en la zona anterior del cuello, a pesar de ser dolorosa, es posible realizando previamente un desplazamiento lateral del vientre muscular del esternocleidomastoideo y los escalenos; se realiza suavemente.

Algunos de los síntomas que pueden aparecer son: engrosamiento o inflamación de las articulaciones interapofisarias, una transversa más prominente o posteriorizada de un lado, contracturas en los músculos largos y cortos con nodulaciones y fasciculaciones.

PALPACION UNILATERAL

MACIZOS POSTERIORES

MACIZOS ANTERIORES

PALPACION DINAMICA EN ROTACION A TRAVES DE LAS TRANSVERSAS

Paciente en supino. El terapeuta a la cabecera de la camilla, coloca el dedo medio de ambas manos en las transversas y rota a izquierda y derecha, limitando parcialmente el movimiento de la cabeza, comprobando la posible restricción en algunos de los lados, llegando al tope de tensión articular en el segmento en lesión.

La restricción en rotación izquierda nos informa de la lesión a derecha y viceversa.

ROTACION

PALPACION EN FLEXO-EXTENSION Y TRASLACION LATERAL

Esta técnica nos ayuda a diferenciar selectivamente cada movimiento contrastándolo bilateralmente.

Paciente en supino. El terapeuta a la cabecera de la camilla, apoya la cabeza del paciente sobre su cuerpo, en flexión moderada, y toma contacto con los dedos medios de ambas manos sobre las transversas, realizando movimientos de flexoextensión y lateralización, comprobando la restricción.

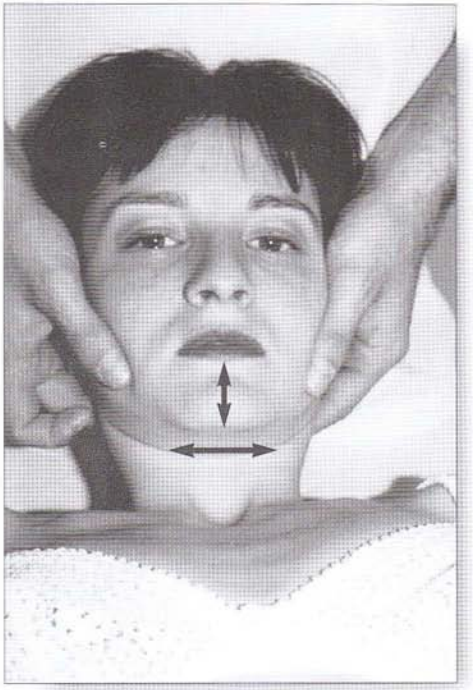

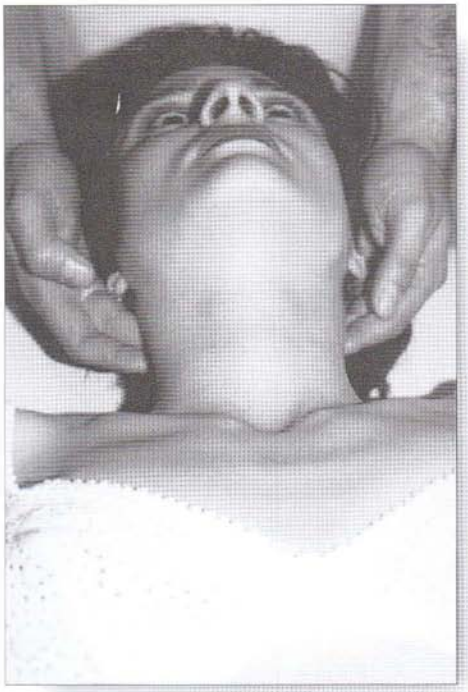

PRUEBA FUNCIONAL A TRAVES DE LA RESPIRACION

Paciente en supino. El terapeuta a la cabecera de la camilla, coloca los dedos medios de ambas manos sobre la transversa en lesión y le pide al paciente que respire lenta y profundamente, siguiendo el comportamiento articular. Si notamos una restricción en uno de los lados, exageramos el movimiento de lateralización en la fase de inspiración y el de rotación en la de espiración, para verificar el esquema de lesión.

PRUEBA DE MOVILIDAD DE C2-C3 EN ERL

Paciente en supino. El terapeuta a la cabecera de la camilla, coloca el borde radial de la articulación metacarpofalángica de ambos índices sobre las transversas de C2 y en ligera extensión realiza una rotación y lateralización del mismo lado, sin perder los topes articulares en cada movimiento, en los dos sentidos, determinando la existencia de alguna limitación.

VARIANTE DE C2-C3 EN ERL

Se realiza igual que la anterior, utilizando, como punto de apoyo sobre la transversa, el dedo medio.

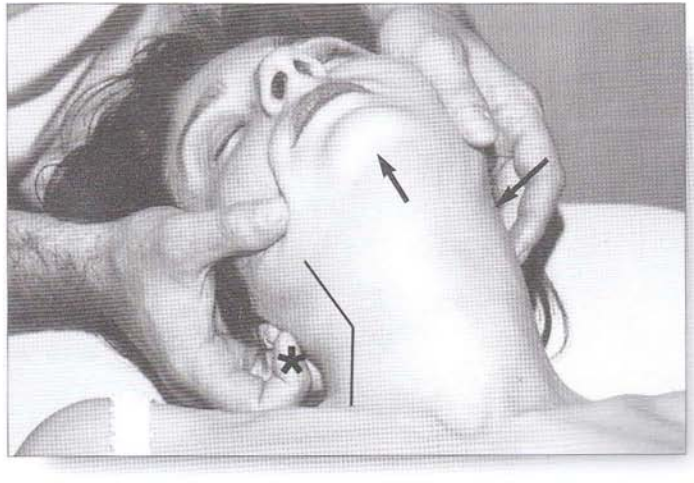

PRUEBA DE MOVILIDAD DE C3-C4 EN ERL

Paciente en supino con la cabeza y el cuello en ligera flexión o posición neutra. El terapeuta a la cabecera de la camilla, coloca los bordes radiales de ambos índices a la altura de la articulación metacarpofalángica en contacto con las transversas de C3, realizando una rotación y lateralización del mismo lado, comprobando si en alguno de ellos existe limitación.

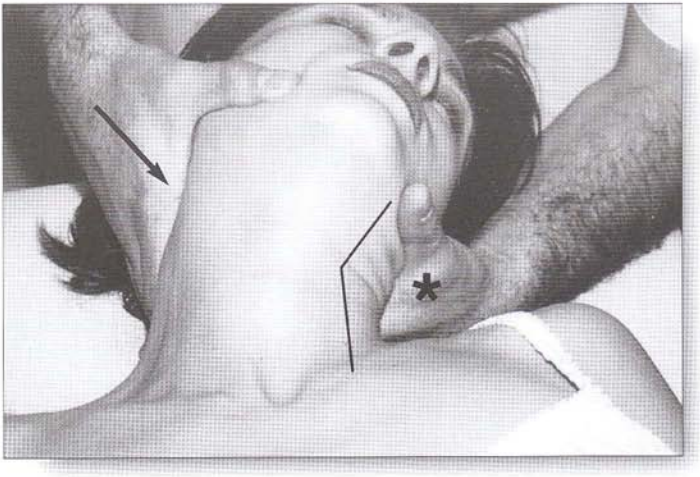

VARIANTE DE C3-C4 EN ERL

Igual que la técnica anterior, utilizando como punto de apoyo la yema del dedo medio.

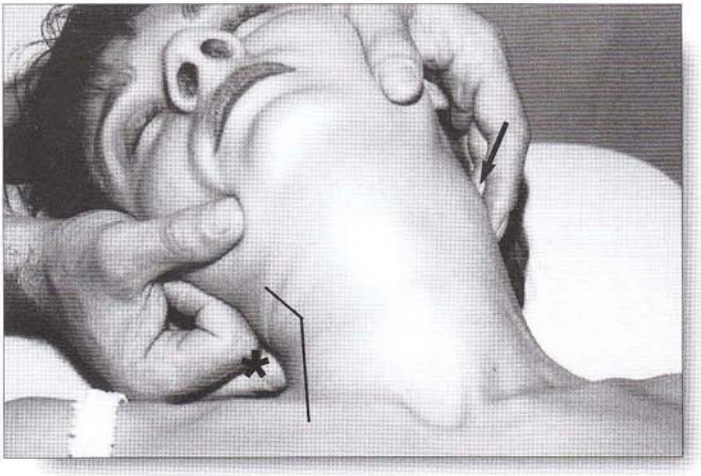

VARIANTE EN SEDESTACION PARA LOS SEGMENTOS DE C2 A C6

Paciente sentado. El terapeuta al lado, coloca el pulgar y el dedo medio de una mano en contacto con las transversas a movilizar y realiza una rotación y lateralización del mismo lado con ligera flexión, ayudado de la otra mano sobre los parietales, determinando la existencia de alguna limitación.

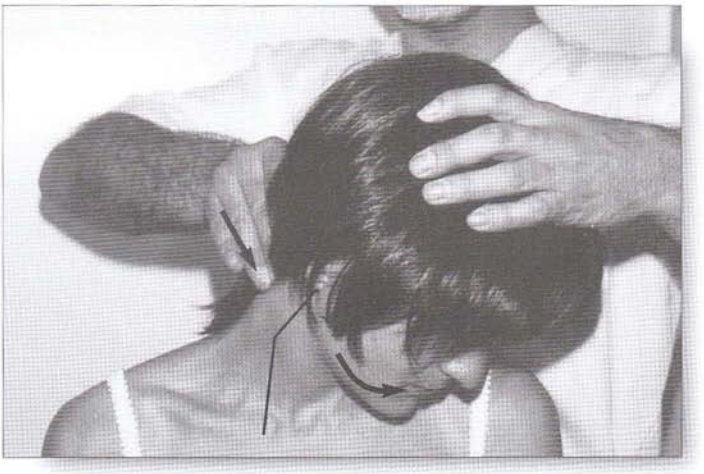

VARIANTE FRENTE AL PACIENTE

Paciente sentado. El terapeuta atrapa con las yemas de los dedos medios de ambas manos los macizos posteriores de la vértebra en lesión, efectuando una rotación hasta la puesta en tensión, comprobando si existe limitación en algún sentido, confirmándonos la lesión en sentido contrario.

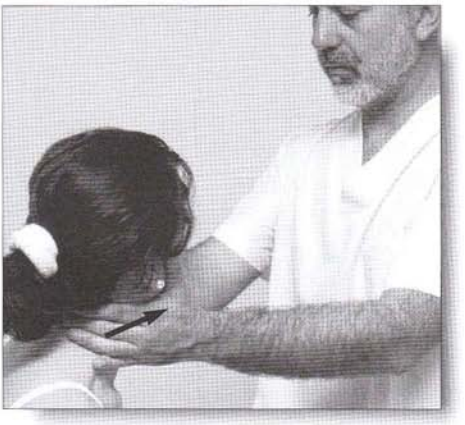

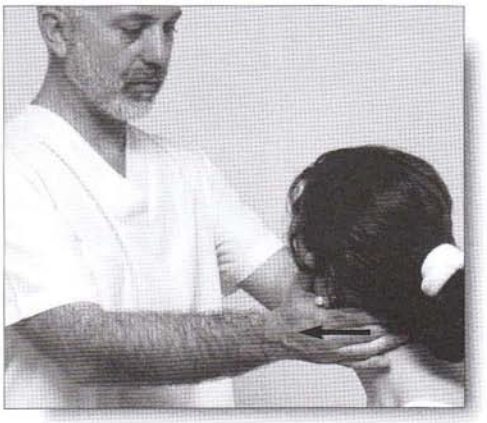

PRUEBA DE MOVILIDAD DE C4 A C6 EN FLR

Paciente en supino. El terapeuta a la cabecera de la camilla, flexiona la cabeza apoyándola sobre su cuerpo y toma contacto con las transversas con los bordes radiales de ambos índices a la altura de la articulación metacarpofalángica, realizando una rotación y lateralización del mismo lado, comprobando la posible restricción de movilidad.

Según se desciende de segmento se aumenta la flexión.

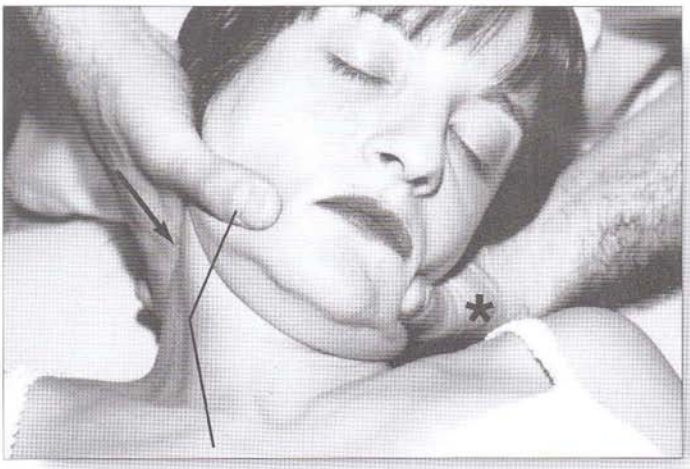

VARIANTE DE C4 A C6 EN FLR

Igual que la técnica anterior pero utilizando la yema del dedo medio en lugar de la articulación metacarpofalángica del índice.

PRUEBA DE MOVILIDAD ACTIVA DE C7 EN SEDESTACION

Paciente sentado. El terapeuta detrás de él, atrapa la espinosa de C7 con ambos pulgares y le pide al paciente que incline y rote la cabeza del mismo lado, mientras seguimos el comportamiento de la vértebra durante el movimiento en ambos sentidos. Si comprobamos que hay más restricción en alguno de ellos, la lesión estará del lado contrario.

Podemos fijar D1 en uno de sus lados para impedir posibles arrastres y facilitar el diagnóstico

VARIANTE PASIVA

Paciente en sedestación. El terapeuta detrás; con una mano coge la cabeza y con el pulgar e índice de la otra, atrapa la espinosa de C7. En esta posición, lateraliza y rota la cabeza del mismo lado en ambos sentidos, comprobando si hay restricción, previa puesta en ligera flexión.

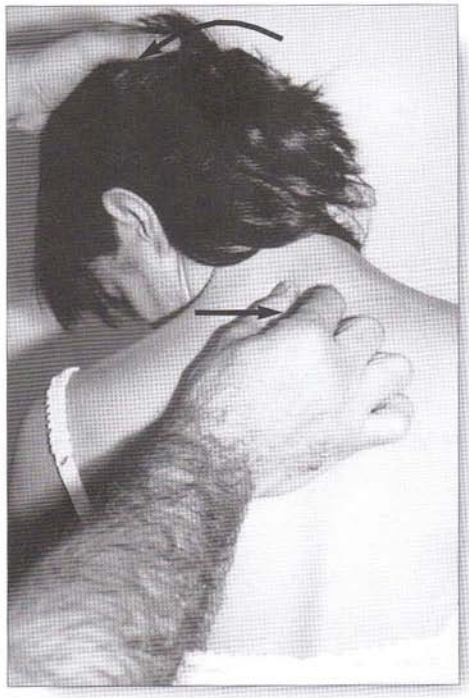

PRUEBA DE MOVILIDAD EN TRASLACION DEL S.C.B.

Paciente en supino. El terapeuta a la cabecera de la camilla, sitúa la zona radial de la articulación metacarpofalángica de ambos índices en contacto con las transversas, realizando un movimiento contrariado con ambas manos, comprobando la limitación en lateralización.

PRUEBAS ESPECIALES

PRUEBA DE COMPRESION

Paciente sentado. El terapeuta detrás, presiona con ambas manos superpuestas sobre la parte alta de la cabeza. Si al realizar la prueba aparece dolor, nos confirma el estrechamiento del orificio neural y presión en las carillas articulares, que puede reflejar el dolor hacia la extremidad superior.

PRUEBA DE DISTRACCION

Paciente sentado. El terapeuta al lado, coloca una mano en la barbilla y la otra en el occipital y tira de la cabeza hacia arriba, comprobando el efecto de alivio producido por la separación del agujero de conjunción y cápsulas articulares comprimidas.

La prueba se realizará gradualmente y teniendo el paciente el cuello relajado.

Nota: *esta prueba se efectúa después de lesiones traumáticas para valorar la existencia de esguinces en algún nivel vertebral.*

PRUEBA DE ADSON

Esta prueba se realiza para establecer el estado del plexo cervical o de la arteria subclavia, que puede estar comprimida por una costilla cervical, lesión de la primera costilla o por los músculos escalenos anterior y medio contraídos.

La prueba se realiza con el paciente de pie o sentado. El terapeuta detrás, coloca una mano en el hombro y los dedos de la otra sobre la arteria radial. Cuando se siente el pulso, se realiza una abducción, extensión y rotación externa del brazo, pidiendo al paciente que realice una inspiración profunda y vuelva la cabeza hacia el brazo objeto de examen, manteniendo en apnea durante 20 ó 30 segundos. Si hay compresión de la arteria desaparece el pulso total o parcialmente.

ANATOMIA DE LA EMERGENCIA TORACICA

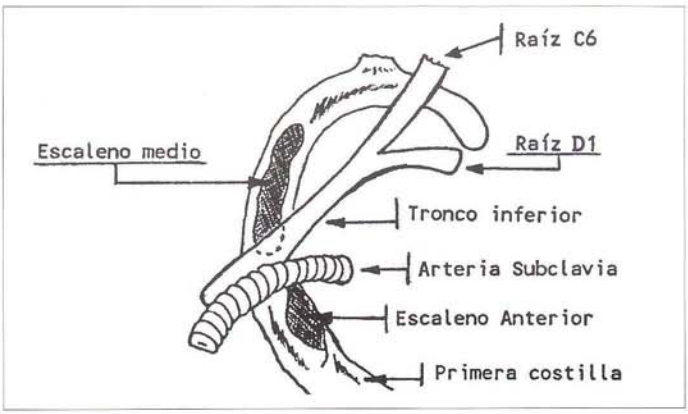

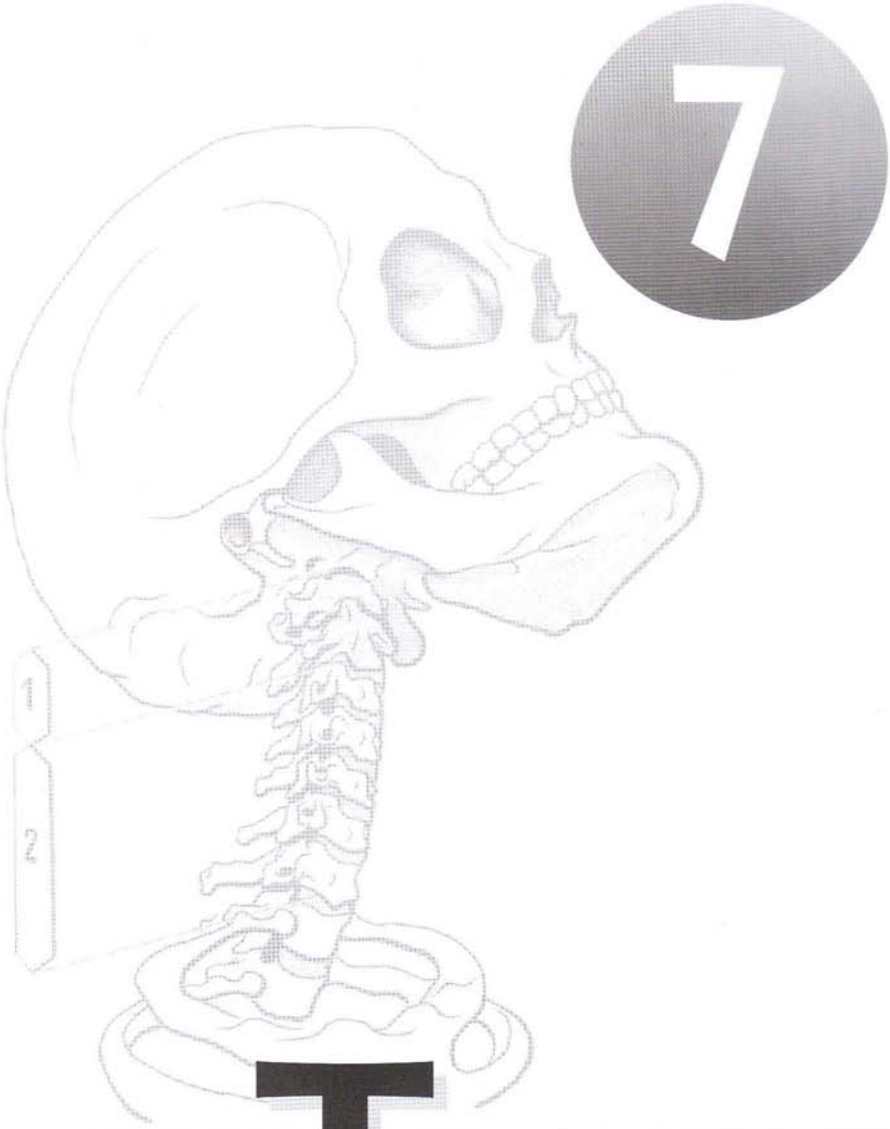

TRATAMIENTO DE TEJIDOS BLANDOS

TRATAMIENTO DE TEJIDOS BLANDOS

TECNICAS DE INHIBICION DE LA MUSCULATURA SUBOCCIPITAL Y CERVICAL

TECNICA DE ESTIRAMIENTO-PRESION Y TRACCION

Paciente en supino. El terapeuta a la cabecera de la camilla, coloca los cuatro últimos dedos de cada mano sobre la musculatura de la nuca realizando un movimiento combinado de estiramiento, presión y tracción.

VARIANTE UNILATERAL

Esta técnica se realiza igual que la anterior pero sujetando la cabeza con una mano sobre la frente y elongando la musculatura de un lado con la mano libre.

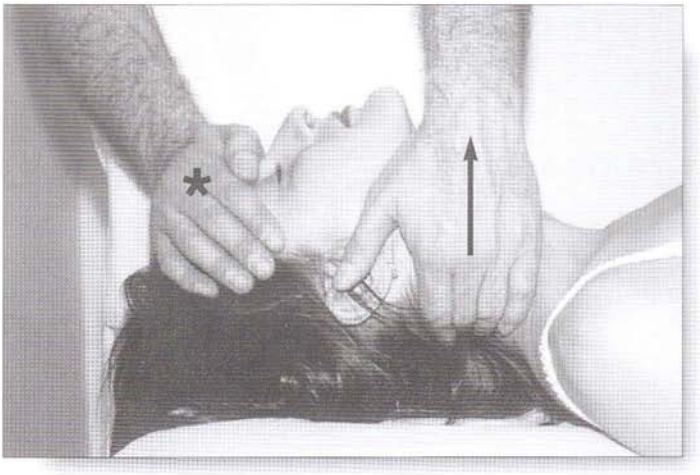

TECNICA DE ESTIRAMIENTO-PRESION-TRACCION CONTRARIADA

Paciente en supino. El terapeuta al lado de la camilla, coloca una mano sobre la frente y los dedos de la otra sobre la musculatura occipito-cervical de un lado, realizando un movimiento contrariado.

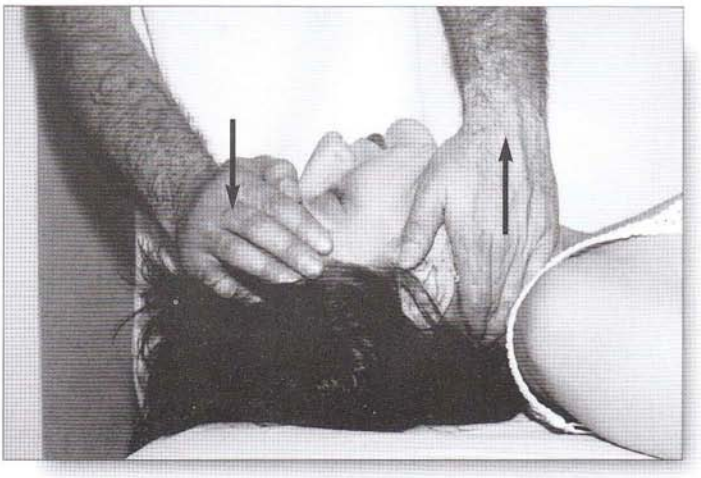

VARIANTE EN LATERALIZACION

Se realiza igual que la anterior pero en decúbito lateral.

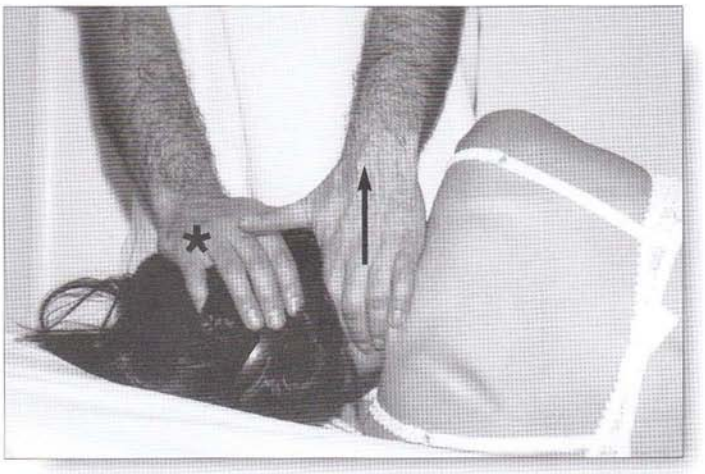

VARIANTE EN PRONO

Se realiza igual que las anteriores.

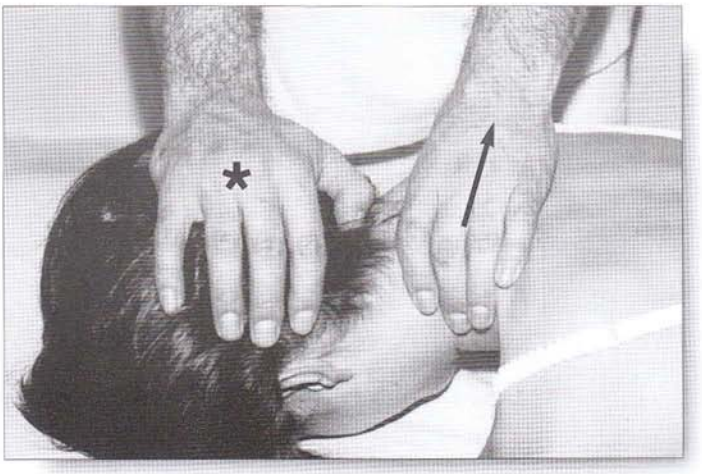

TECNICA DE TRACCION OCCIPITAL

Paciente en supino. El terapeuta a la cabecera de la camilla, coloca los cuatro dedos de ambas manos flexionados debajo de la curva occipital, realizando la tracción en estiramiento mantenido, notando como se va relajando la musculatura suboccipital.

ESTIRAMIENTO CONTRARIADO DE LOS TRAPECIOS

Paciente en prono. El terapeuta al lado de la camilla, coloca los cuatro dedos de una mano en las fibras medias del trapecio, mientras con las eminencias tenares de la otra sobre las fibras del otro lado realiza un movimiento contrariado inhibiendo la musculatura.

VARIANTE UNILATERAL

Se realiza igual que la anterior pero actuando sobre un lado.

TRACCION-ESTIRAMIENTO PARAVERTEBRAL

Paciente en supino. El terapeuta a la cabecera, sitúa los dedos índice y medio (o pulgar e índice) de ambas manos sobre las transversas de la unidad motora o unidades motoras a estirar, y realiza una presión contrariada en estiramiento, en la fase de inspiración, manteniendo en espiración.

MANIPULACION



Esta técnica consigue separar las facetas articulares elastificando las cápsulas y reduciendo la lesión

POSICION DE LAS MANOS

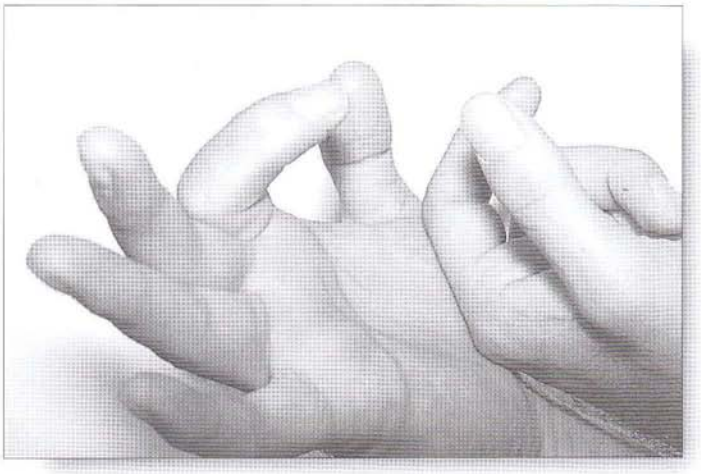

POSICION DE LAS MANOS

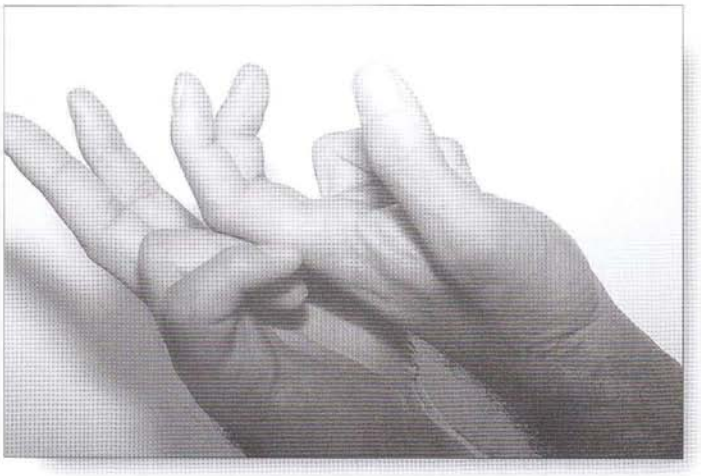

TECNICA DE JONES

Paciente en prono. El terapeuta a la cabecera de la camilla busca el punto doloroso del músculo afectado, situando el dedo medio, mientras con la otra mano apoyada en la cabeza busca la posición exacta en la que cede la tensión (punto móvil). En esta posición se mantiene la presión unos 90 segundos.

Nota: *en esta técnica hay que procurar que el paciente no se contraiga, regresando a la posición inicial de forma lenta y progresiva, sin la intervención activa del paciente.*

VARIANTE EN SUPINO

Se realiza igual que la anterior.

VARIANTE EN EL TRAPECIO ó Ms Hueguler Homoplato

Paciente en prono. El terapeuta al lado de la camilla, con una mano coloca la cabeza en rotación-lateralización del mismo lado y con el pulgar de la otra mano, localiza el punto doloroso. Moviliza la cabeza hasta encontrar la posición exacta en la que cede la tensión, manteniendo la presión 90 segundos.

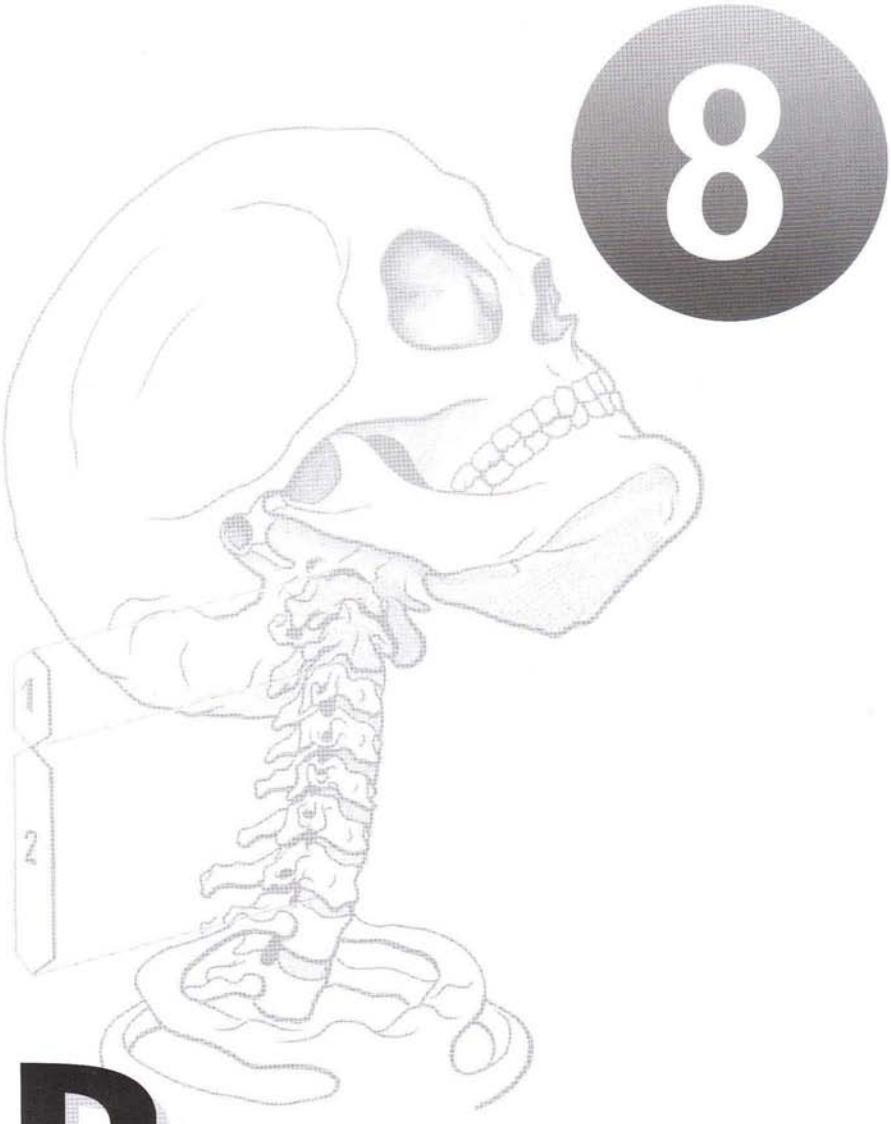

PREMANIPULACIONES

PREMANIPULACIONES

Movimientos pasivos o activos contra resistencia que nos permiten mejorar la impotencia funcional en una articulación, ganando grados de movilidad, por lo que mejora la función articular, consiguiendo elastificar las fascias y músculos de la zona, romper adherencias, mejorando la circulación sanguínea y linfática que reduce la congestión o isquemia existente en la zona afectada.

Se realizarán en personas con procesos degenerativos en los que no se pueda realizar una manipulación con tracción, siendo aconsejable la manipulación funcional o como preparación a las técnicas de corrección articular.

Se realizarán por movimientos activos previo calentamiento muscular, con o sin ayuda de la respiración, o por movimientos activos contra resistencia, ganando grados de movilidad en la fase de reposo, por fatigamiento muscular, aprovechando la fase espiratoria del paciente.

NORMALIZACION EN FLEXION DE LA MUSCULATURA EXTENSORA

VARIANTE EN SEDESTACION

Paciente sentado. El terapeuta detrás sujeta el cuerpo con una mano y con la otra y el antebrazo sobre el occipital, le pide que realice una extensión contra resistencia, ganando grados de movilidad en la fase de espiración.

VARIANTE EN SUPINO

Paciente en supino. El terapeuta a la cabecera de la camilla, coloca las manos sobre los hombros del paciente, con los brazos cruzados, llevando la cabeza en flexión con ayuda del cuerpo. En esta posición va ganando grados de movilidad en la fase de espiración, previo fatigamiento muscular.

VARIANTES EN SUPINO

Paciente en supino. El terapeuta al lado, apoya la cabeza del mismo sobre el codo y coloca la mano sobre el hombro, realizando la flexión máxima que permita el paciente, pudiendo variar con el codo la posición de la cabeza para elastificar más selectivamente la musculatura afectada, ganando grados de movilidad en la fase de espiración previa resistencia muscular.

INCORPORACION MUSCULATURA LATERAL

NORMALIZACION EN EXTENSION DE LA MUSCULATURA FLEXORA

VARIANTE EN SEDESTACION

Paciente sentado. El terapeuta al lado, hace presa con la mano y el antebrazo sobre la cabeza, colocando la otra sobre el cuello para inmovilizar el tronco. En esta posición va elastificando la musculatura y fascias de la zona anterior de forma miotensiva.

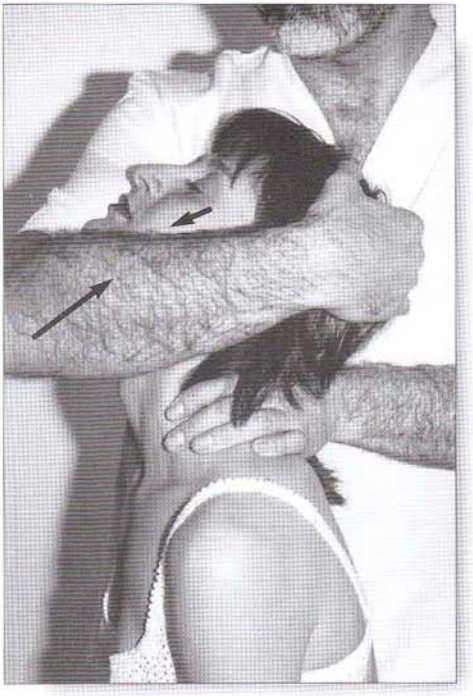

VARIANTE EN PRONO

El terapeuta a la cabecera de la camilla coge con una mano el mentón, realizando una extensión y con la otra sobre la zona dorsal, fulcra, efectuando un movimiento de extensión por técnica miotensiva.

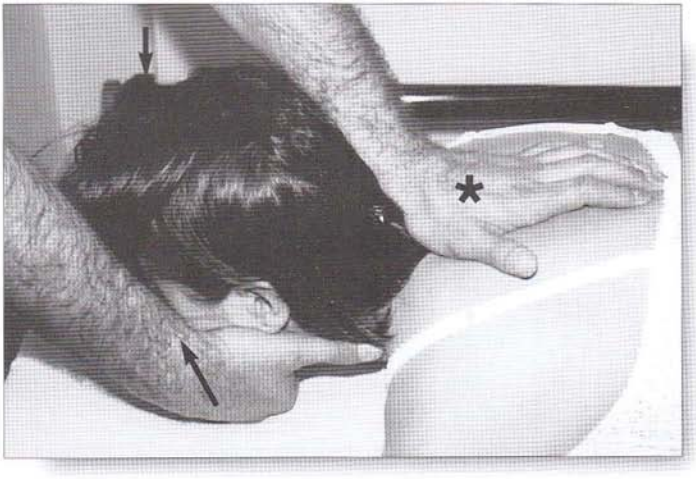

VARIANTE UNILATERAL

El terapeuta a la cabecera de la camilla, coloca una mano en el occipital y la otra y el antebrazo sobre el mentón y zona témporo-mandibular, colocando el cuello en rotación-extensión. En esta posición el terapeuta va elastificando unilateralmente la musculatura flexora por técnica miotensiva.

VARIANTE EN PRONO

Igual que en supino.

NORMALIZACION DE LA MUSCULATURA LATERALIZADORA

VARIANTE EN SEDESTACION

Paciente sentado. El terapeuta detrás, coloca una mano y el antebrazo en la zona temporoparietal mientras con la otra sobre el hombro inmoviliza el tronco, realizando la técnica miotensiva en lateralización.

VARIANTE EN SUPINO

El terapeuta a la cabecera de la camilla, coloca una mano sobre el hombro dejando que la cabeza del paciente descanse sobre el antebrazo, realizando la técnica miotensiva en lateralización.

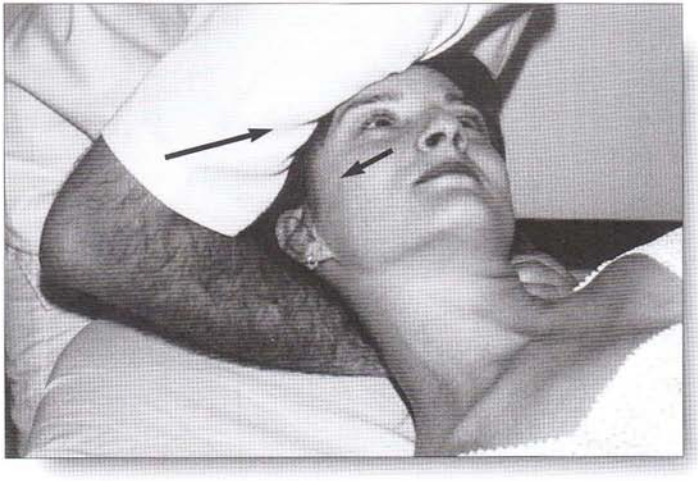

VARIANTE EN SUPINO

El terapeuta a la cabecera de la camilla, coge con una mano el occipital y lateraliza la cabeza apoyando su cuerpo en la zona temporal; con la otra mano sobre el hombro contrario a la lateralización inmoviliza el tronco para evitar el arrastre, realizando la lateralización de forma miotensiva.

NORMALIZACION DE LA MUSCULATURA ROTADORA

VARIANTE EN SEDESTACION

El terapeuta detrás del paciente coloca la mano y el antebrazo en el lateral de la cabeza, ayudándose para inmovilizarla con la mano libre. En esta posición el terapeuta, con su cuerpo apoyado en la espalda del paciente, realiza la movilización en rotación por técnica miotensiva.

VARIANTE EN SUPINO

Paciente en supino. El terapeuta a la cabecera de la camilla, posiciona la cabeza en rotación colocando una mano en la zona témporo-mandibular y con la otra fulcra el hombro. En esta posición realiza la técnica miotensiva ganando grados de movilidad en rotación.

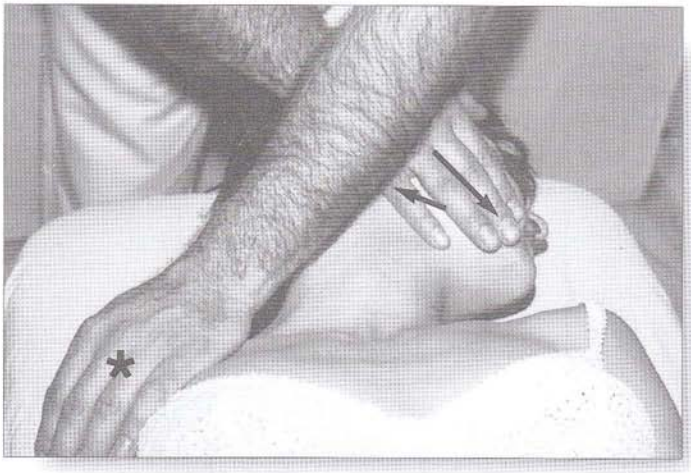

MOVILIZACION GLOBAL DE LA MUSCULATURA ANTERIOR Y LATERAL EN ESTIRAMIENTO

Esta técnica consigue estirar los planos profundos y superficiales, efectuándose en casos de limitaciones importantes o cuando el mecanismo de defensa del paciente no permite elastificar selectivamente la musculatura lateral o anterior.

Paciente en supino. El terapeuta del lado contrario inmoviliza el hombro con una mano y con la otra atrapa la zona craneocervical lateral, posicionando el cuello en lateralización y rotación del mismo lado hasta la puesta en tensión, realizando un estiramiento pasivo en sentido elisoidal al mismo tiempo que aumentamos la lateralización y rotación de forma lenta y progresiva.

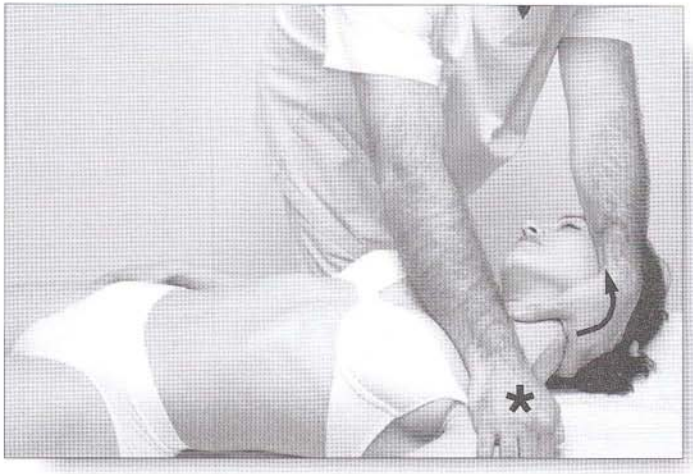

MOVILIZACION PASIVA DE LA COLUMNA CERVICAL (TECNICA DE LA TOALLA)

Paciente en supino. El terapeuta a la cabecera de la camilla, sujeta la cabeza del paciente con una toalla y realiza movimientos de rotación, lateralización y flexo-extensión muy suaves. Se va aumentando la velocidad a medida que se relaja el paciente.

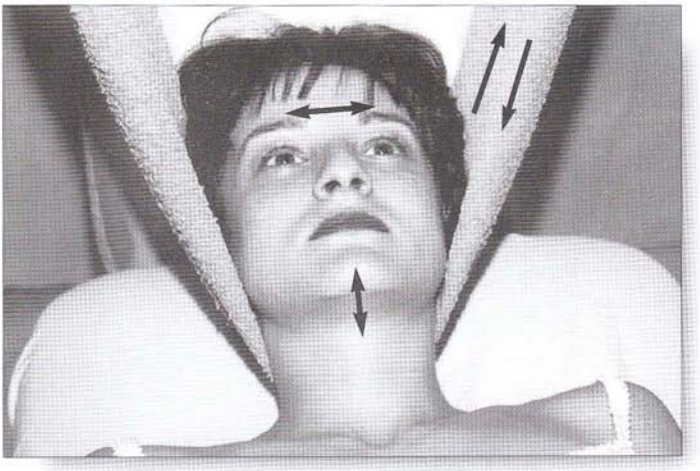

Nota: *técnica indicada en procesos degenerativos avanzados.*

TECNICA DE LA TORTUGA

Esta técnica consigue movilizar las articulaciones cervicales de forma global.

Paciente en supino. El terapeuta a la cabecera de la camilla, coloca una mano en el reborde occipital y la otra en el mentón apoyando el cuerpo sobre la cabeza. En esta posición el terapeuta realiza movimientos de circunducción, traslación y flexo-extensión en una sola maniobra.

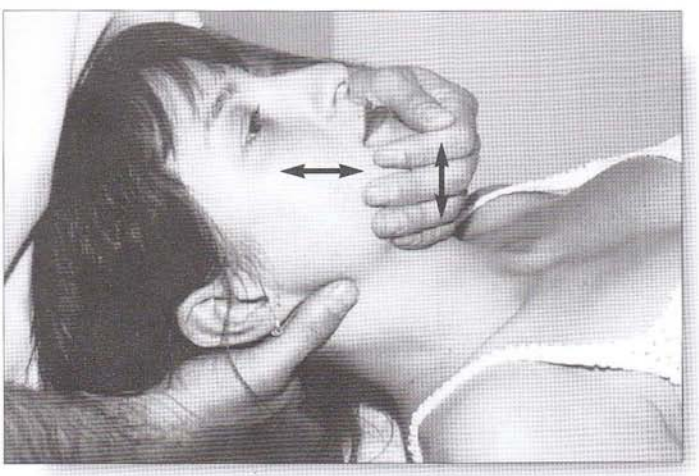

TECNICA DE ESTIRAMIENTO

Paciente en supino. El terapeuta a la cabecera de la camilla, coloca una mano en el reborde occipital y la otra en el mentón realizando un estiramiento de forma intermitente o continua, pudiendo realizar una ligera tracción combinada con el estiramiento. Actúa mejorando el metabolismo local y la nutrición intradiscal.

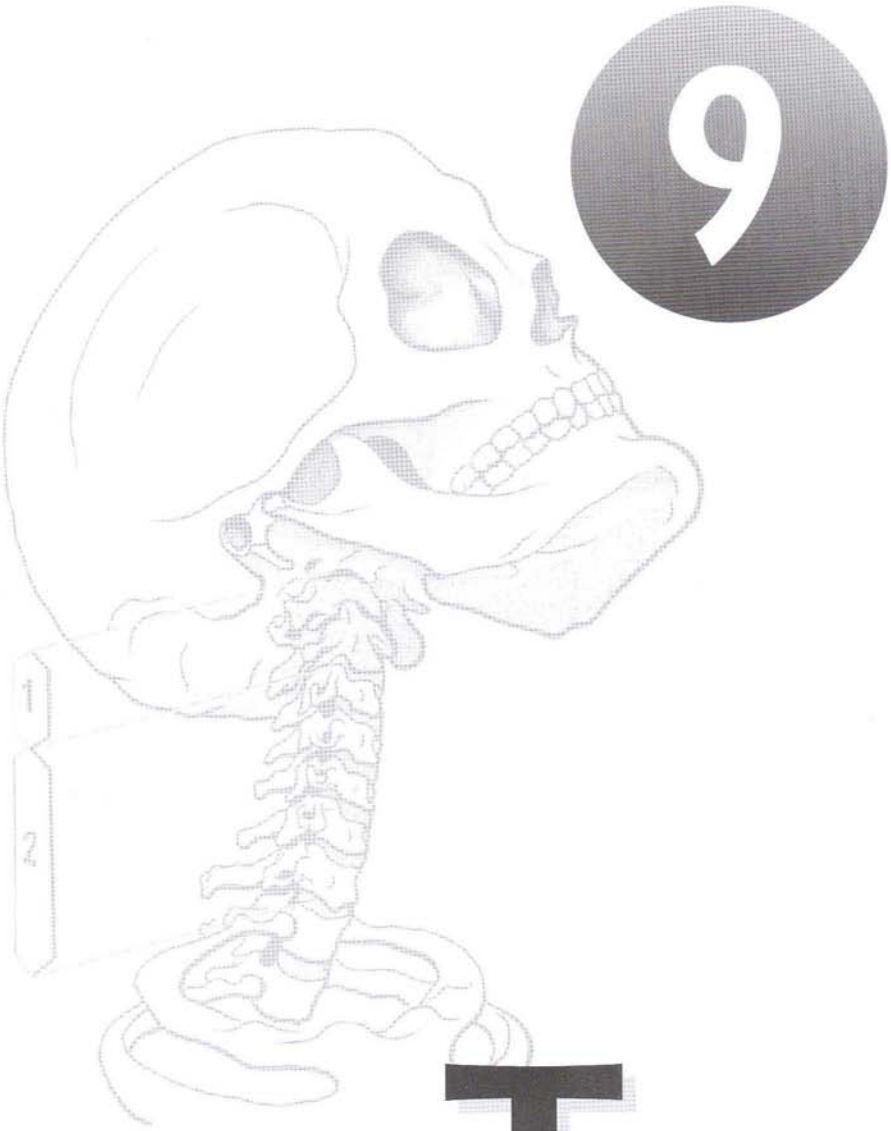

TECNICAS DE NORMALIZACION

TECNICAS DE NORMALIZACION

C2-C3 EN ERL

Paciente en supino. El terapeuta a la cabecera de la camilla sitúa el borde radial del índice a la altura de la articulación metacarpofalángica, sobre la transversa de C2, y con la otra mano y el antebrazo coge la cabeza atrapando la barbilla. En esta posición, el terapeuta realiza un movimiento centrado sobre C2-C3 en ligera flexión, rotación y lateralización contraria hasta la puesta en tensión suave, adaptandose a la orientación de la faceta articular, realizando la tracción sobre el macizo posterior de la transversa, ayudado con la palanca de la cabeza, en espiración.

EJEMPLO DE UNA LESION EN E.R. izda. - L. izda.

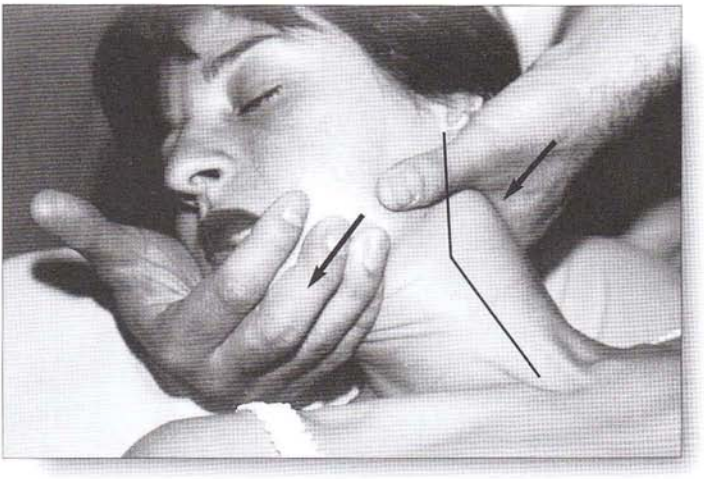

VARIANTE EN SEDESTACION

Paciente sentado. El terapeuta al lado, coloca una mano en el lateral de la cabeza y el dedo medio de la otra sobre la transversa a normalizar. En esta posición realiza un movimiento contrariado en rotación, efectuando una anteriorización rápida de la transversa en la fase de espiración, previa puesta en tensión.

EJEMPLO DE UNA LESION EN F.R. dcha. - L. dcha.

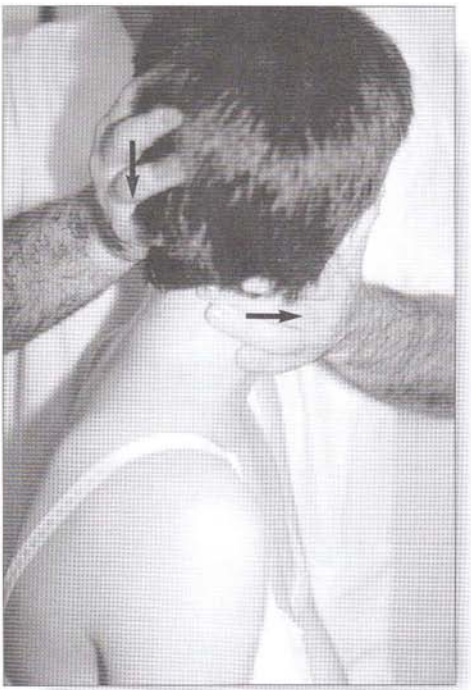

Nota: *esta técnica se puede realizar de C1 a C6, adaptándonos a la orientación de las facetas articulares.*

C4 A C6 EN FLR

Paciente en supino. El terapeuta a la cabecera de la camilla. Coloca el borde radial del dedo índice a la altura de la articulación metacarpofalángica sobre la transversa del segmento a normalizar y con la otra en el mentón, efectúa un movimiento de flexión y lateralización contraria, realizando la tracción sobre la transversa en la fase de espiración, en sentido ascendente.

EJEMPLO DE UNA LESION EN F.L. dcha. - R. dcha.

Nota: cuanto más bajo es el segmento, mayor grado de flexión y lateralización se necesita. La puesta en tensión debe ser suave para evitar el mecanismo de defensa.

VARIANTE EN SEDESTACION

Paciente sentado. El terapeuta al lado, coloca una mano en el lateral de la cabeza, y el dedo medio de la otra sobre la transversa a normalizar. En esta posición, realiza un movimiento de rotación y lateralización contraria, ejecutando una anteriorización rápida de la transversa con el dedo medio, en la fase de espiración, previa puesta en tensión, en sentido ascendente.

EJEMPLO DE UNA LESION EN F.L. dcha. - R. dcha.

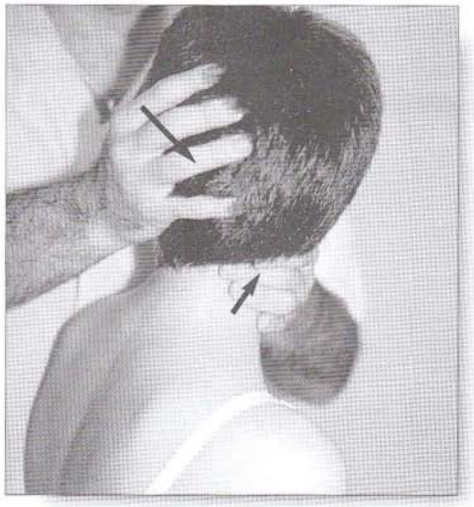

NORMALIZACION FUNCIONAL DE C2 A C6 EN SUPINO

Paciente en supino. El terapeuta a la cabecera de la camilla, sitúa los dedos medios de ambas manos en el macizo posterior de las transversas de la vértebra a normalizar, lateralizando y rotando el cuello del mismo lado de la lesión, hasta la puesta en tensión. En esta posición, se pide al paciente que baje el hombro del lado de la lateralización y suba el hombro contrario (para evitar la resistencia de los tejidos) lateralizando en la fase de inspiración y rotando en la de espiración, primero en el sentido de la lesión y luego en el de corrección.

Nota: *en esta técnica se puede utilizar la tensión de las fascias ayudándose de los pies.*

EJEMPLO DE UNA LESION EN F.L. izda. - R. izda (esquema de lesión).

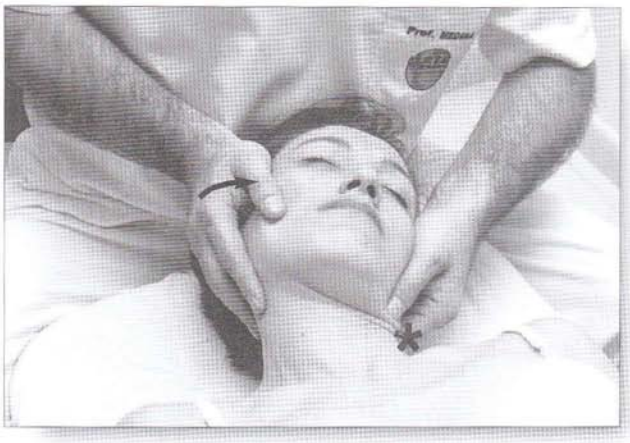

VARIANTE EN SEDESTACION

Se realiza igual que las anteriores, utilizando el pulgar y el índice o medio sobre los macizos posteriores de las transversas, o la articulación metacarpofalángica del índice sobre la transversa a normalizar, mientras con la otra mano, atrapando la cabeza, se ayuda a la lateralización y rotación (inspiración-lateralización y espiración-rotación).

PRIMERA TECNICA

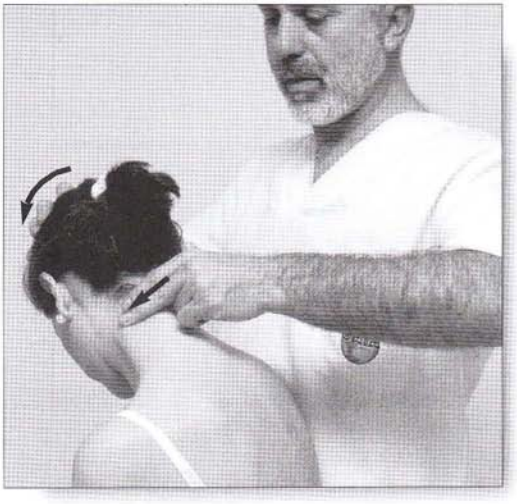

SEGUNDA TECNICA

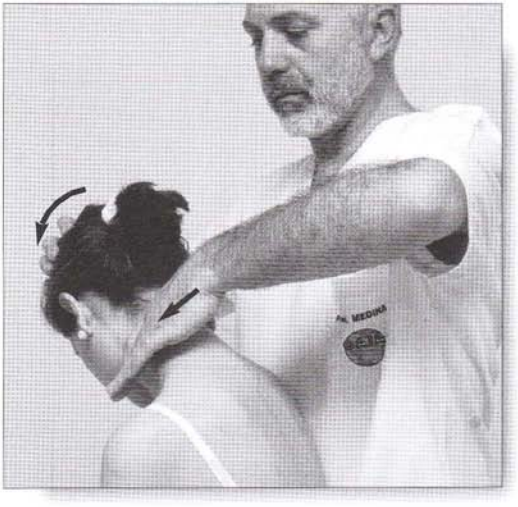

C7 EN FLR

Paciente en decúbito lateral del mismo lado de la lesión. El terapeuta frente a él, coge la cabeza con una mano y el antebrazo, rotándola del mismo lado de la lesión y lateralizándola del lado contrario. Con el pulgar de la otra mano, situado en el lateral superior de la espinosa, realiza la tracción, con un movimiento contrariado de la cabeza y el pulgar.

EJEMPLO DE UNA LESION EN F.L. izda. - R. izda.

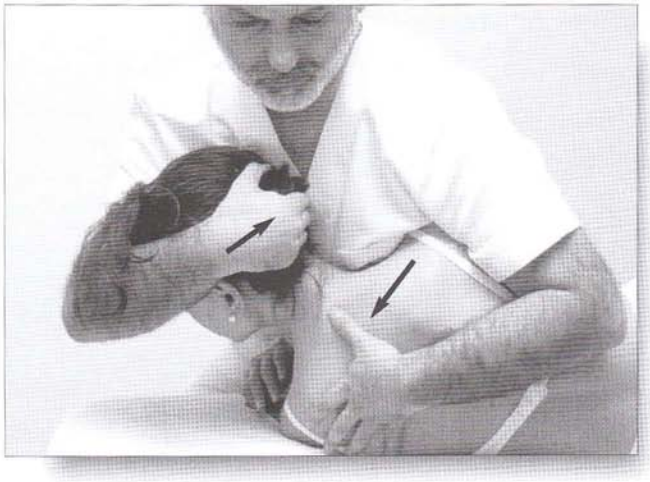

Nota: *en esta técnica es importante llegar hasta la puesta en tensión en rotación, para mantener las espinosas en una posición escalonada y evitar que entren en contacto.*

VARIANTE EN SEDESTACION

El terapeuta a la espalda, atrapa la cabeza con una mano y el antebrazo en su cara lateral, y el pulgar de la otra en el lateral contrario a la lesión, en la espinosa. En esta posición, rota la cabeza en el sentido de la lesión hasta la puesta en tensión, lateralizándola al lado contrario, realizando la tracción con un movimiento contrariado de la cabeza y espinosa en la fase de espiración.

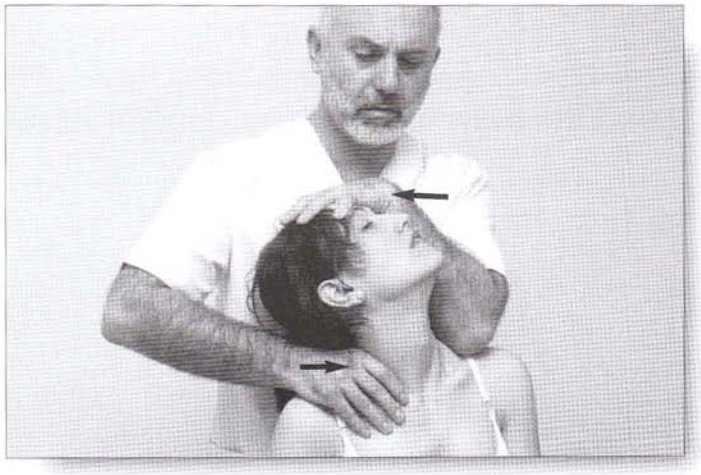

VARIANTE EN PRONO

Paciente en prono con la cabeza en rotación del lado de la lesión. El terapeuta al lado, sitúa una mano en la zona occipitomandibular y el pulgar de la otra en el lateral de la espinosa contraria a la rotación, efectuando la tracción en presión contrariada previa puesta en tensión de descoaptación.

EJEMPLO DE UNA LESION EN F.L. dcha. - R. dcha.

C7 EN FLR VARIANTE EN DESCOAPTACION

Paciente sentado con la cabeza en rotación del lado de la lesión. El terapeuta detrás, coge la cabeza con una mano y el antebrazo a la altura de la mandíbula, apoyándola contra su cuerpo. Con el pulgar de la otra mano, contacta con la espinosa en el lado contrario de la lesión. En esta posición, realiza una tracción en descoaptación al mismo tiempo que presiona con el pulgar sobre la espinosa.

EJEMPLO DE UNA LESION EN F.L. izda. - R. izda.

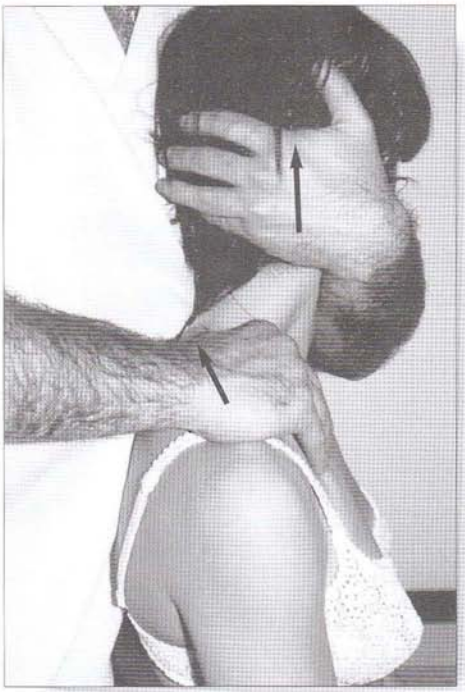

NORMALIZACION FUNCIONAL DE C7 EN FLR

Paciente en sedestación. El terapeuta al lado, con una mano atrapa la cabeza y con el pulgar y el índice de la otra, atrapa la espinosa de C7. En esta posición, lateraliza y rota el cuello del mismo lado de la lesión, y le pide al paciente que respire lenta y profundamente, lateralizando en la fase de inspiración y rotando en la de espiración, primero en el sentido de la lesión y luego en el de corrección.

EJEMPLO DE UNA LESION EN F.L. izda. - R. izda. (esquema de lesión)

LESION EN TRASLACION

Paciente en supino. El terapeuta al lado, coloca el borde radial del dedo índice sobre la transversa del segmento a normalizar y la otra sobre el mentón, efectuando un movimiento de ligera rotación contraria a la lesión, realizando la tracción en la fase de espiración en lateralización por presión sobre la transversa.

Nota: *esta técnica se puede hacer funcional, primero en el sentido de la lesión y luego en el de corrección, de forma miotensiva o pasiva.*

EJEMPLO DE TRASLACION DCHA.

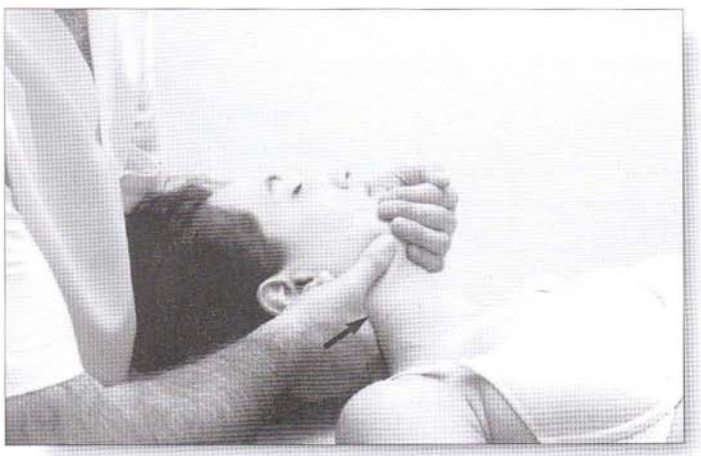

VARIANTE

Igual que la anterior, con apoyo en la frente.

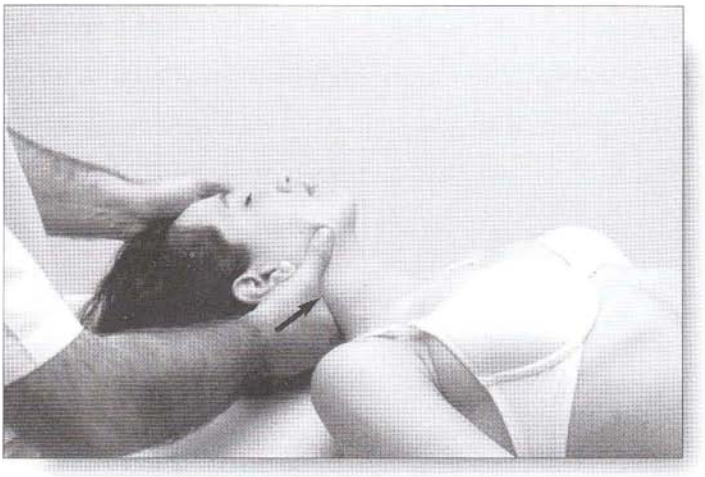

ARTICULACION TEMPOROMANDIBULAR Y OCLUSION DENTAL

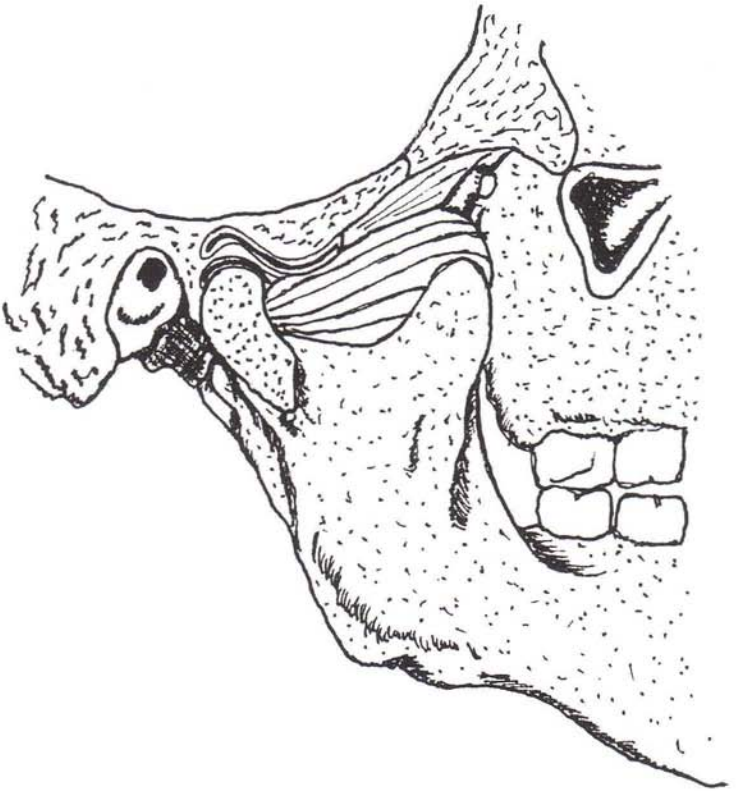

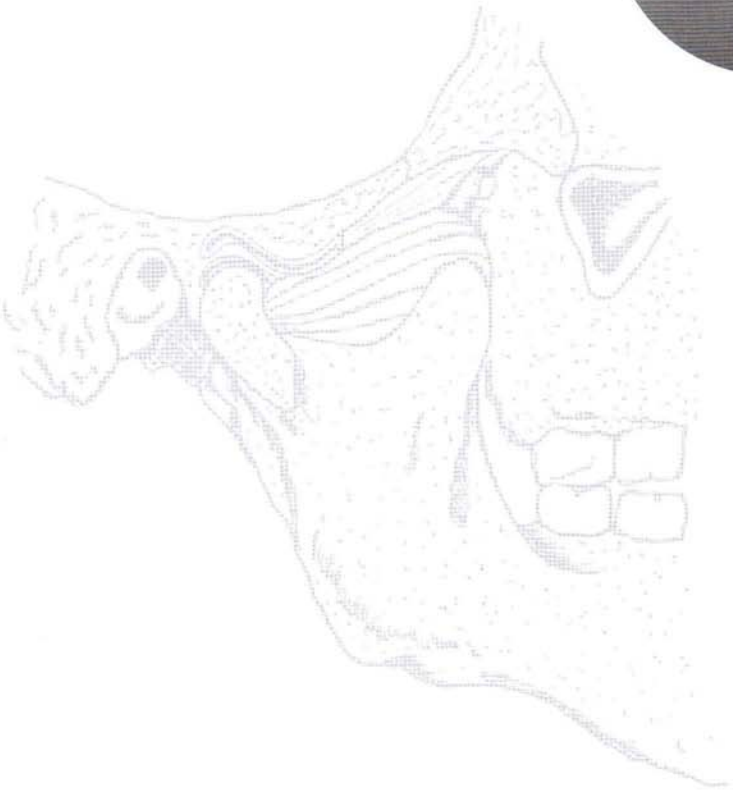

1

RECUERDO ANATOMOFISIOLOGICO

ARTICULACION TEMPOROMANDIBULAR Y OCLUSION DENTAL

Si nos fijamos en la relación muscular tan estrecha que existe entre el cuello y la articulación temporomandibular, comprobaremos que en el cuerpo todo guarda relación, por lo que en el organismo nada funciona disociadamente, pudiendo una articulación en lesión afectar a las articulaciones vecinas.

El estudio de la A.T.M. en relación con el segmento cervical, radica en la mutua correspondencia que tienen los factores posturales y disfuncionales del cuello sobre la A.T.M. y al revés, incluyendo los problemas de oclusión dental, que afectan primero a la A.T.M. y posteriormente al cuello. Por tanto, los músculos de la A.T.M. desempeñan un papel esencial en la estática del raquis cervical.

RECUERDO ANATOMOFISIOLOGICO DE LA A.T.M.

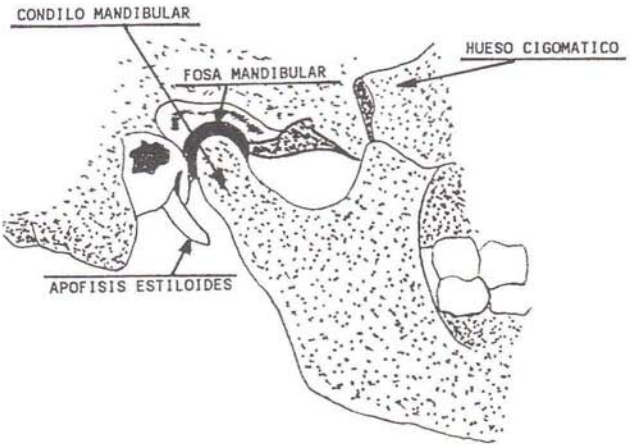

La A.T.M. es la articulación que más se usa en el cuerpo, realizando diversos movimientos como: masticación, lenguaje, deglución, bostezo, etc.

El maxilar inferior forma la mandíbula y consta de un cuerpo cuya parte horizontal, curvada en su centro, contiene los dientes inferiores y forma la barbilla, y dos porciones ascendentes denominadas ramas, una a cada lado, que se unen al cuerpo en el ángulo de la mandíbula.

Las ramas terminan por arriba en dos apófisis: la apófisis coronoides por delante, y el cóndilo del maxilar, situado por detrás. El cóndilo se articula con el hueso temporal para formar la articulación temporomandibular.

MAXILAR INFERIOR

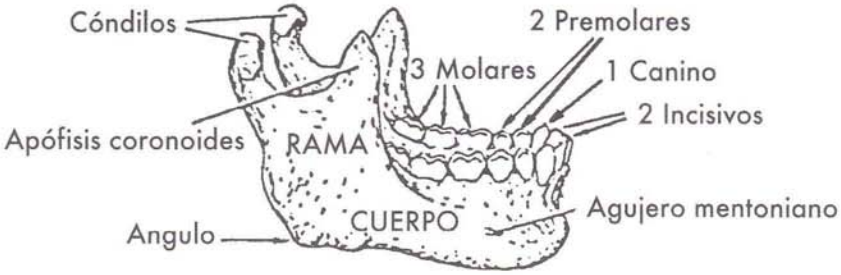

La A.T.M. es una articulación artrodial de encaje recíproco, libre de roce, tapizada por un tejido resistente a la presión.

Los ligamentos recubren el espacio extraarticular y permiten el libre recorrido.

MOVIMIENTOS DE LA A.T.M. EN BISAGRA Y DESLIZAMIENTO

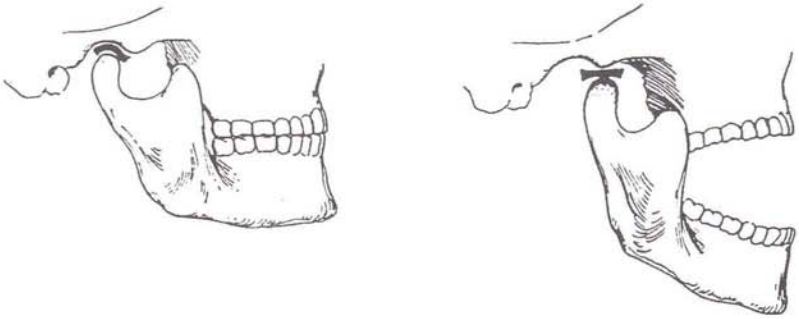

El menisco divide el espacio intraarticular en dos compartimentos; uno superior entre la glenoide del temporal y la eminencia articular por una parte, y la superficie superior del menisco por otra, dando lugar a una articulación que permite movimientos de deslizamiento y traslación.

El compartimento inferior, situado entre el menisco y el cóndilo del maxilar inferior, constituye una articulación giratoria con movimientos de rodadura y con una característica especial sobre el resto de articulaciones de este tipo, y es que su eje es móvil.

MUSCULOS PTERIGOIDEOS Y MENISCO

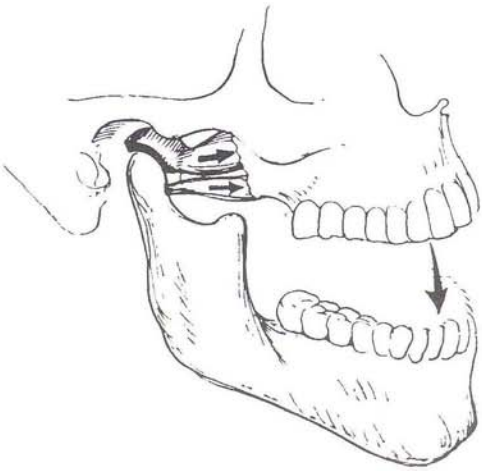

El menisco actúa como un amortiguador de presiones durante el movimiento deslizante de la articulación y como protector de las zonas óseas, colaborando en el mecanismo de lubricación de la A.T.M., y está estabilizado por el músculo pterigoideo externo.

La A.T.M. no está cubierta de cartílago hialino, sino de un tejido fibroso avascular llamado fibrocartílago, capaz de soportar grandes presiones.

La cápsula articular es una membrana fibrosa y delgada que envuelve a la articulación. Está reforzada lateralmente por el ligamento temporomandibular y es laxa. Este ligamento impide la retropulsión de la mandíbula.

La membrana sinovial tapiza las zonas que no tienen fricción o no soportan presión, tapizando la cápsula y los bordes del menisco, y es muy abundante en ambos compartimentos.

ELEMENTOS ARTICULARES DE LA A.T.M.

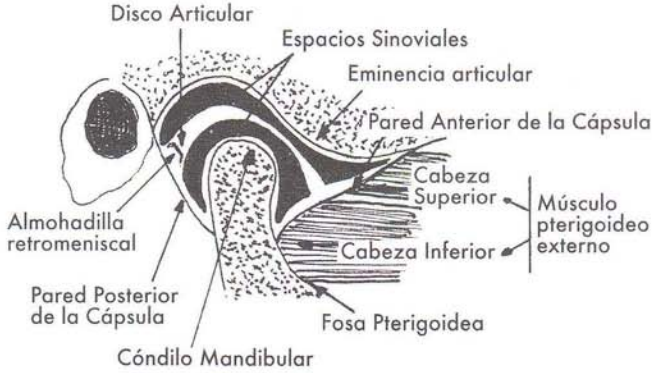

Está vascularizada por la arteria temporal superficial e inervada por ramas de los nervios masetérico y auriculotemporal, con ramas sensitivas para la propiocepción y el dolor.

Esta articulación constituye un elemento funcional bilateral que estabiliza el cráneo, equilibrado sobre la columna cervical.

EQUILIBRIO POSTURAL DE LA CABEZA Y EL CUELLO

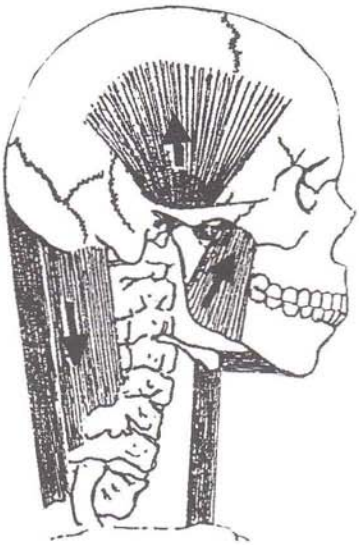

MOVIMIENTOS DE LA A.T.M.

Son de dos tipos: en **bisagra y deslizamiento**. La articulación tiene movimiento de bisagra dentro de la fosa glenoidea y se desliza hacia delante, hacia el tubérculo temporal. Como ocurre con las otras articulaciones que tienen más de un tipo de movimiento, el menisco se interpone y divide la cavidad articular en dos porciones, una superior para el movimiento de bisagra, y una inferior para el de deslizamiento.

Este movimiento se logra a través de los vientres dobles de cada uno de los músculos PTERIGOIDEOS EXTERNOS que actúan de manera asincrónica, un vientre tira del menisco hacia delante conforme el segmento abre la articulación.

MOVIMIENTOS:

- Descenso o Apertura
- Ascenso o Cierre
- Antepulsión
- Retropulsión
- Desplazamiento Lateral Interno
- Desplazamiento Lateral Externo

En una fase postural, la articulación se centra normalmente y los dientes se unen de manera simétrica en la línea media. Como el peso es transferido a través de las piezas dentarias hacia los maxilares superiores, la A.T.M., en su fase postural no es una articulación verdadera de carga de peso. Sin embargo la dentición en mal estado o la maloclusión puede hacer que la articulación cargue peso.

OCLUSION DENTAL NORMAL

OCLUSION DENTAL DEFICIENTE POR FALTA DE PIEZAS DENTALES

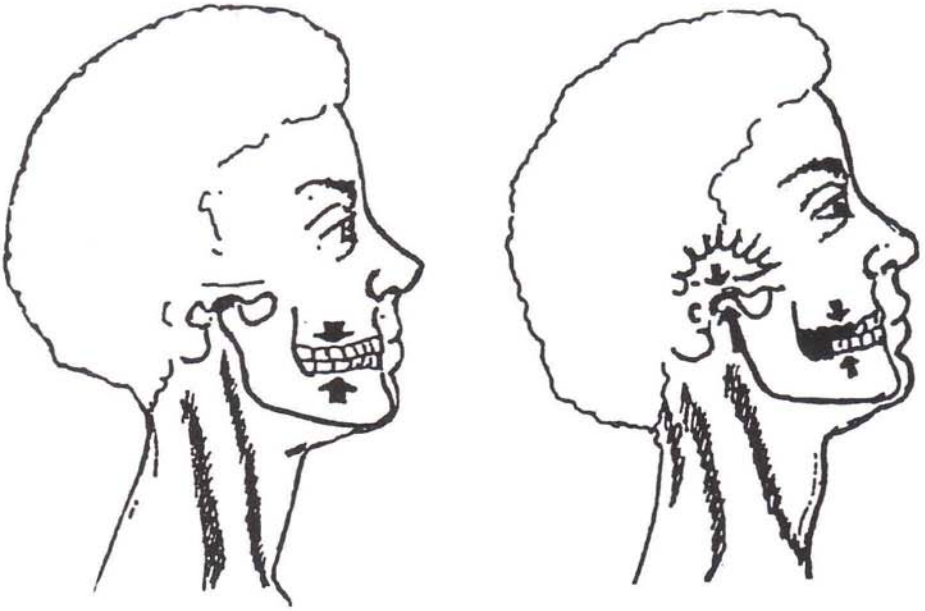

Por lo expuesto podemos comprobar que una dentición asimétrica o la maloclusión pueden por sí solas sobrecargar la articulación y causar chasquidos, que son palpables en el conducto auditivo externo, rechinar o apretar los dientes de manera constante (bruxismo) que a la larga terminan afectando el equilibrio CRANEO - COLUMNA CERVICAL - MANDIBULA.

PALPACION DE LOS CONDILOS DE LA A.T.M.

ESTATICA

APERTURA

DESVIACION LATERAL

APERTURA DE LA MANDIBULA

Se realiza por los músculos PTERIGOIDEOS LATERALES y el DIGASTRICO que interviene al final de la apertura.

El TEMPORAL y el MASETERO frenan la apertura en los últimos grados.

CIERRE DE LA MANDIBULA

Se realiza a través del TEMPORAL, MASETERO y los PTERIGOIDEOS MEDIOS.

ANTEPULSION

Se realiza por la acción simultánea de los PTERIGOIDEOS LATERALES y MEDIOS.

RETROPULSION

Se realiza por la contracción de las fibras MEDIAS Y POSTERIORES del TEMPORAL cuando la mandíbula está adelantada y por el DIGASTRICO cuando se realiza la retropulsión en oclusión.

DESPLAZAMIENTOS LATERALES

Se realizan por contracción unilateral de las fibras MEDIAS y POSTERIORES del TEMPORAL y CONTRALATERALES de los PTERIGOIDEOS LATERALES Y MEDIOS.

MUSCULOS MASTICATORIOS

TEMPORAL

Va desde el hueso temporal a la apófisis coronoides de la mandíbula.

Es elevador de la mandíbula.

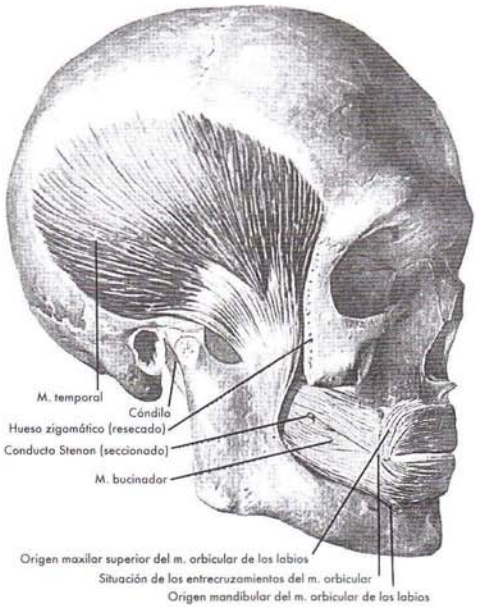

MASETERO

Va desde la parte inferoanterior del arco cigomático al ángulo externo de la mandíbula.

Es elevador de la mandíbula.

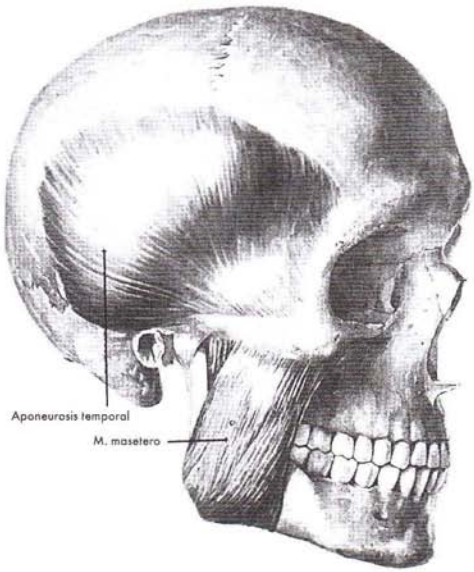

PTERIGOIDEO LATERAL Y MEDIO

Van de la cara inferior del cráneo a la superficie interna de la mandíbula.

Permiten los movimientos de lateralidad de la mandíbula.

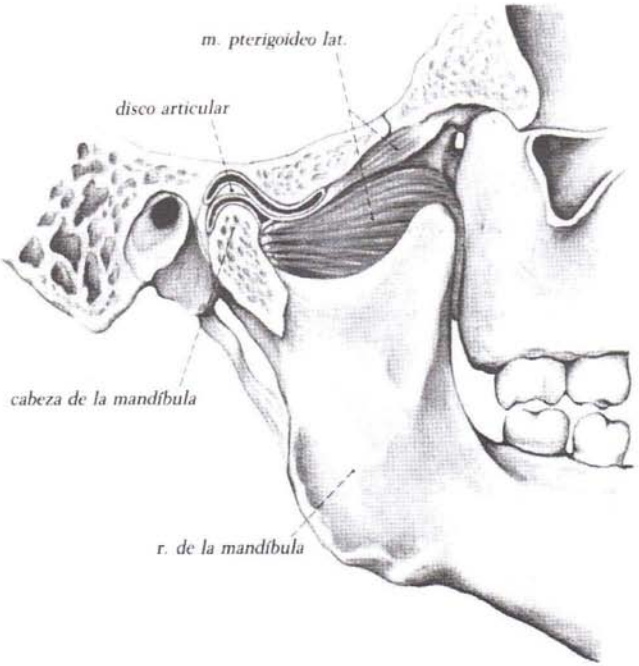

MUSCULOS HIOIDEOS

Los músculos suprahioideos que intervienen en la A.T.M. son:

Digástrico, Milohioideo y Geniohioideos

Unen la mandíbula con el hioides.

Son depresores de la mandíbula cuando el hioides está fijo.

Estos músculos están inervados por la rama motora del maxilar inferior del nervio TRIGEMINO

MUSCULOS SUPRAHIOIDEOS

MILOHIOIDEO Y GENIHIOIDEO

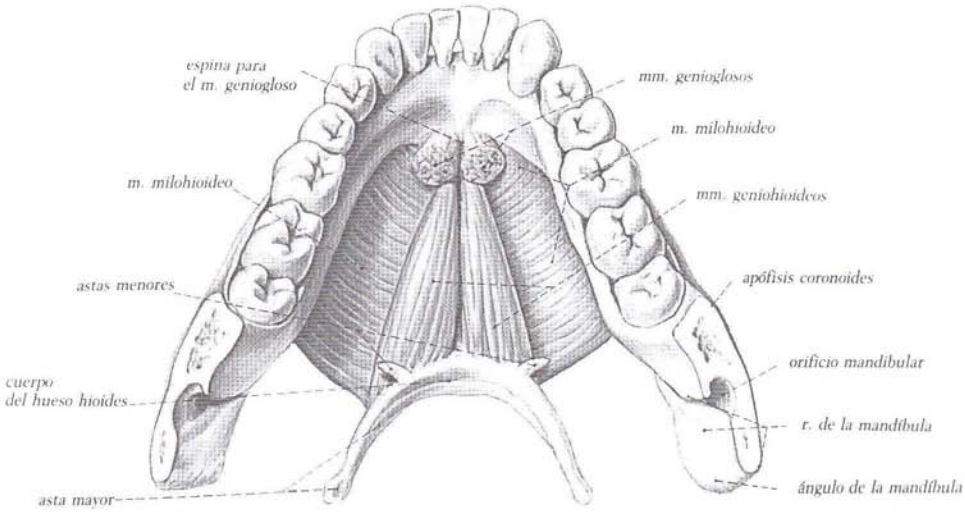

DIGASTRICO

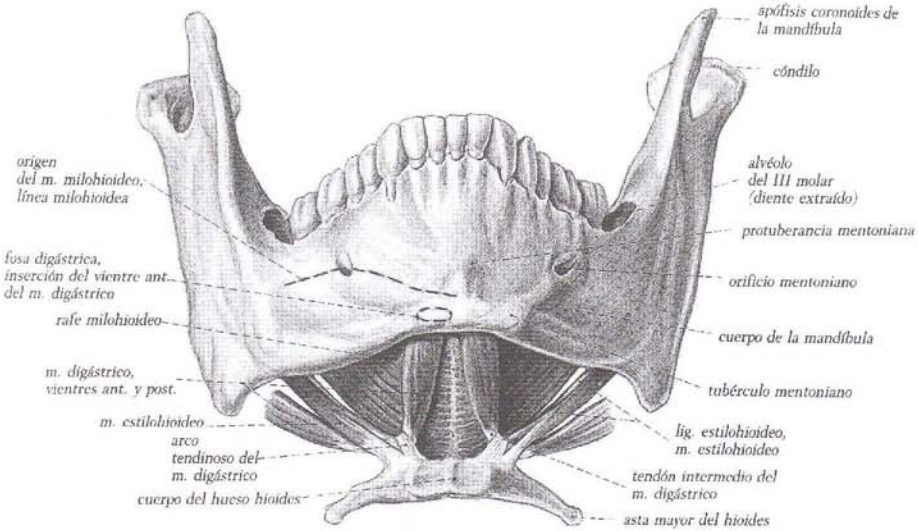

LIGAMENTOS

LATERAL TEMPOROMANDIBULAR

Es el ligamento de unión más importante y va desde la tuberosidad cigomática hasta la cara posteroexterna del cuello del cóndilo.

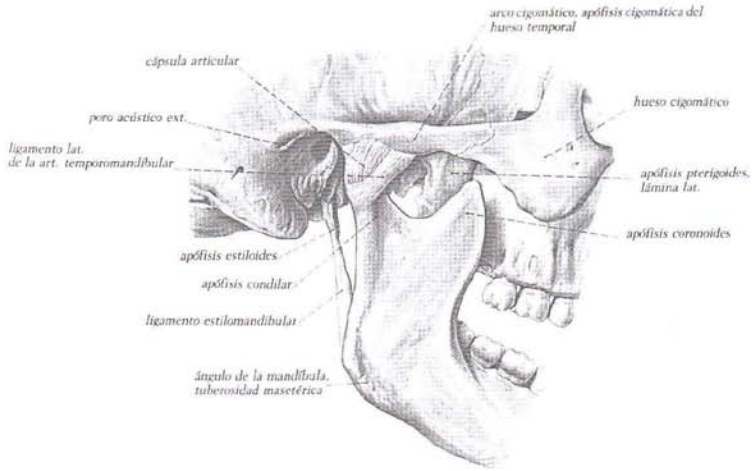

ESTILOMANDIBULAR

Va desde la apófisis estiloides, al ángulo posterointerno de la mandíbula.

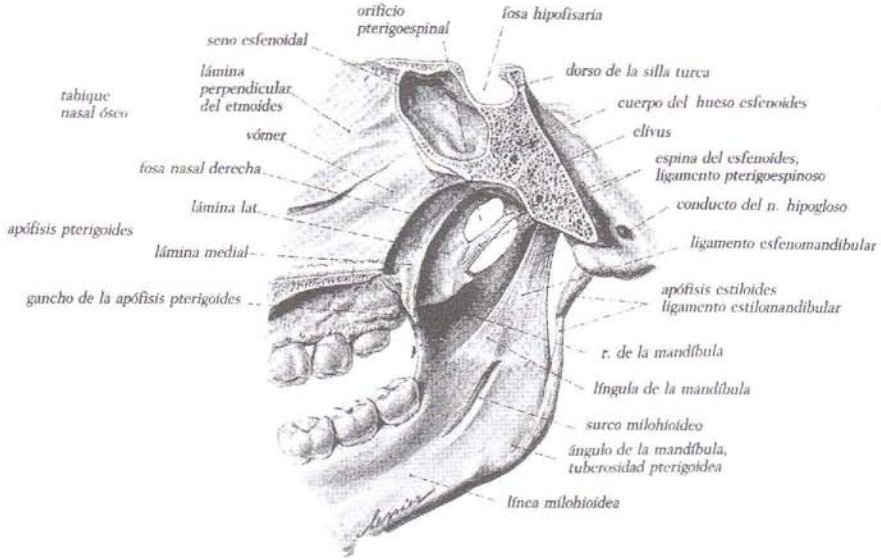

ESFENOMANDIBULAR

Banda fibrosa que une el esfenoides con la parte interna de la mandíbula a la altura del ángulo mandibular.

ETIOLOGIA MAS COMUN DE DISFUNCION EN LA A.T.M.

La etiología de dolor en la A.T.M. puede ser muy diversa, clasificándose en etiología local o marginal.

ETIOLOGIA LOCAL

- Infecciones
- Artritis
- Traumatismos
- Fracturas, Luxaciones, Subluxaciones
- Artrosis degenerativas
- Capsulitis
- Tendinitis
- Tratamientos dentales prolongados y extracciones dentales
- Prótesis dentales inadecuadas
- Pérdida de piezas dentales.

ETIOLOGIAS MARGINALES

- Espasmos, acortamientos o debilidad de los músculos de la cabeza y cuello que afectan a la mecánica de la A.T.M. y de la oclusión dental.
- Tortícolis congénita
- Neuralgias del Trigémino
- Odontalgias por infección periodontal.
- Problemas de oclusión dental.
- Bruxismo. Problemas psico-afectivos, emocionales pueden conducir al bruxismo, afectando a los mecanismos propioceptivos de la A.T.M.
- Herencia.

SINTOMATOLOGIA

SINTOMAS LOCALES

- Dolor al movimiento y a la palpación de la articulación y músculos de la zona.
- Chasquidos durante el movimiento.
- Crepitación a la auscultación.
- Dolor a la masticación.
- Impotencia funcional.
- Desplazamientos laterales y zizagueo al abrir y cerrar la boca.
- Antepulsión durante la actividad de la A.T.M.

SINTOMAS EN EL AREA

- Dolor en zona frontal, temporal y occipital.
- Dolor en el vértex.
- Dolor periarticular.
- Dolor en la zona suboccipital.
- Dolor en los senos maxilares.
- Dolor en los dientes, encías, lengua y paladar.
- Dolor en el ángulo de la mandíbula.
- Dolor neurálgico de los maxilares y cuello.
- Dolor de la musculatura cervical.
- Dolor irradiado a hombros, espalda y pecho.
- Dolor de oídos, vértigo, hipoacusia, taponamiento.
- Dolor de ojos, sensación de ardor y dolor supra e infraorbitario.

VISUALIZACION

Se realiza de frente y de perfil, buscando las posibles dismetrías de la cara.

INSPECCION VISUAL

Comprobaremos si la línea media de los incisivos está centrada, se analizará la oclusión a boca cerrada. Observaremos si faltan piezas, si hay prótesis, etc.

VISUALIZACION DINAMICA

Se observa la apertura y cierre de la boca, si se realiza simétricamente y en línea recta.

Si hay disfunción de la articulación se observarán desviaciones laterales en zig-zag durante la apertura y cierre, pudiendo ser la disfunción unilateral o bilateral, con o sin dolor.

MOVIMIENTOS NORMALES DE LA MANDIBULA
Fase simétrica

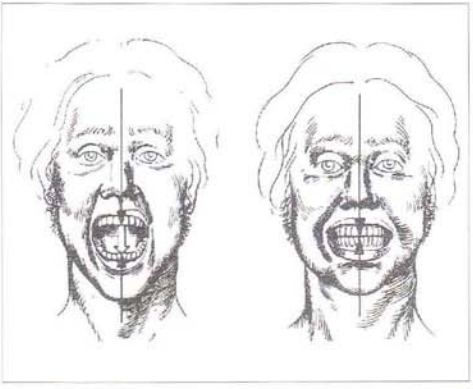

MOVIMIENTOS ASIMETRICOS
Fase de oscilación

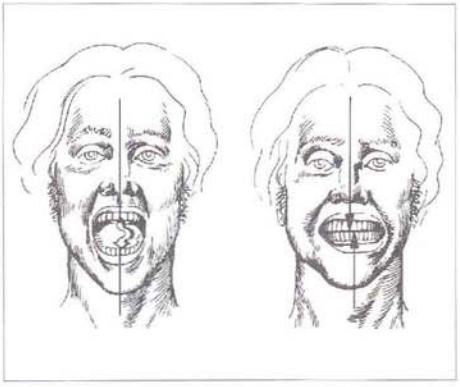

2



DIAGNOSTICO DE LA A.T.M. Y OCLUSION DENTAL

DIAGNOSTICO DE LA A.T.M.Y OCLUSION DENTAL

TEST DE COMPRESION DE LA A.T.M.

Este test se realiza para comprobar la sensibilidad articular que nos dice si existe o no sufrimiento articular.

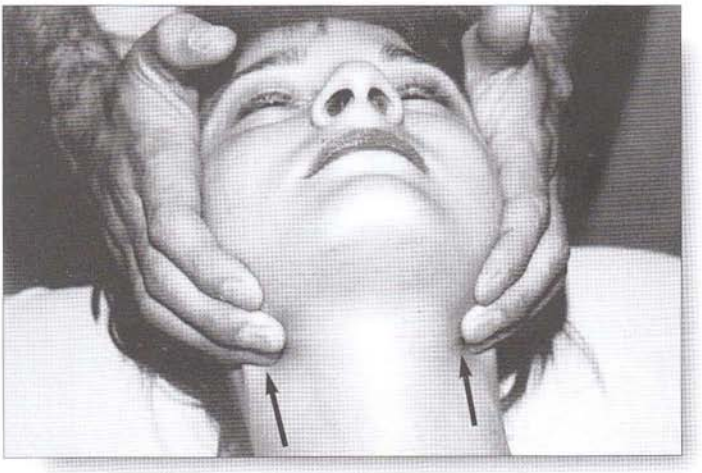

Paciente en supino. El terapeuta a la cabecera de la camilla sitúa los dedos de ambas manos en los ángulos del maxilar inferior, presionando durante unos segundos.

PRUEBA DE PALPACION DE LA A.T.M.

Con el paciente en supino, el terapeuta presiona sobre la articulación bilateralmente, tomando como referencia los cóndilos de la A.T.M. comprobando el sufrimiento articular, que con el test anterior nos confirman la lesión, y valorando en todos los movimientos el comportamiento de los cóndilos en la articulación.

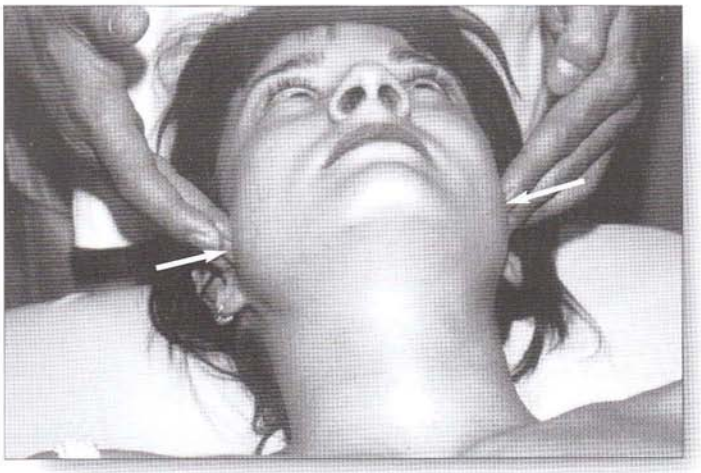

APERTURA MAXIMA DE LA BOCA

Se pide al paciente que abra la boca e introduzca los dedos índice, medio y anular en sentido vertical entre los dientes. Si no puede realizar la apertura necesaria es que hay una limitación de la A.T.M. En este caso se investigará si el tope articular es blando o rígido, si el dolor aparece a mínima o máxima apertura, lo que nos localizará la disfunción en la cavidad glenoidea o la musculatura de la articulación.

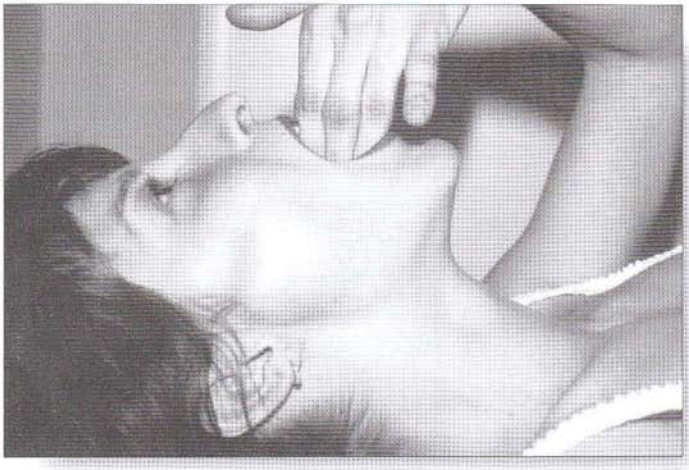

PALPACION DE LOS CONDILOS DE LA A.T.M.

Se introduce el dedo meñique de cada mano en los conductos auditivos externos del paciente, pidiéndole que abra y cierre la boca con lentitud mientras se sigue el movimiento articular en todos los movimientos que permite la articulación.

La crepitación o el chasquido palpables pueden ser causados por una lesión del menisco. Para comprobar si hay luxación se le pide al paciente que realice una apertura máxima de la boca.

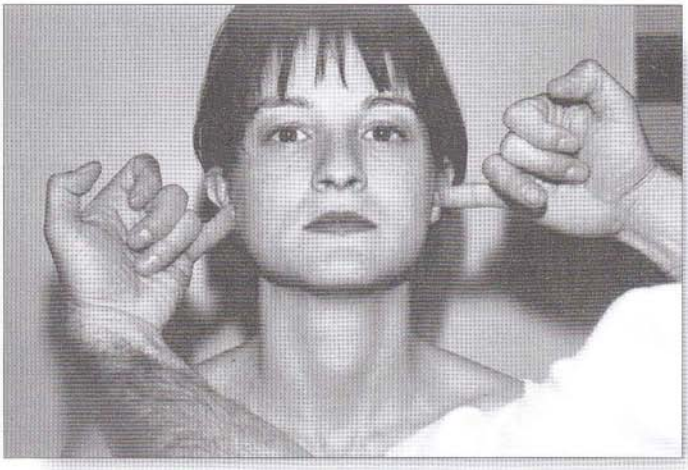

AUSCULTACION

Con el estetoscopio podemos comprobar la existencia de chasquidos, deslizamientos laterales en caso de mala oclusión dental y un sonido seco y nítido si la oclusión es buena.

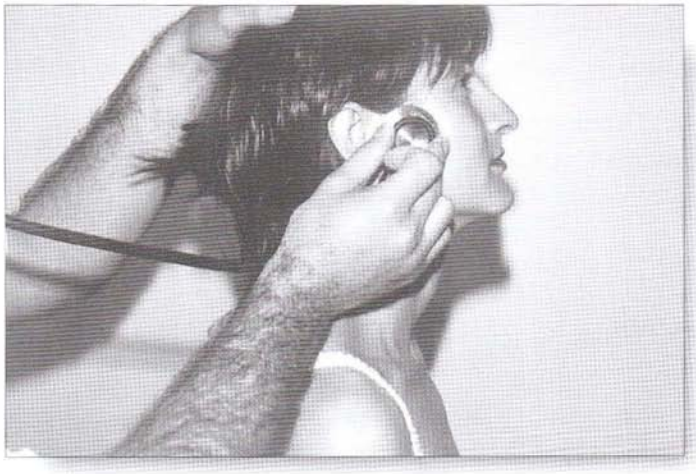

PRUEBA DEL REFLEJO MANDIBULAR

Es un reflejo que abarca los músculos masetero y temporal, inervados por el quinto nervio craneal (Trigémino).

Para someter a prueba el reflejo, colocamos uno o dos dedos sobre el mentón del paciente que mantendrá la boca abierta y en reposo. En esta posición el terapeuta golpea con el martillo sobre los dedos desencadenando el reflejo que obliga al paciente a cerrar la boca. Si no se produce o aparece disminuído hay una disfunción del quinto nervio craneal.

PALPACION

Se realizará sobre todos los músculos relacionados con la A.T.M. tanto en sentido longitudinal como transversal, con el fin de encontrar posibles nodulaciones, puntos gatillo, etc. Se completará valorando el tejido celular subcutáneo.

Comprobaremos también la amplitud articular activa y pasiva observando los posibles acortamientos musculares.

MOVILIZACION EN LATERALIZACION

Paciente en supino. El terapeuta a la cabecera de la camilla, sitúa los dedos medios de ambas manos en la parte posterior de los ángulos del maxilar inferior y desplaza hacia arriba, primero un lado y luego el otro, comprobando en qué lado está la restricción.

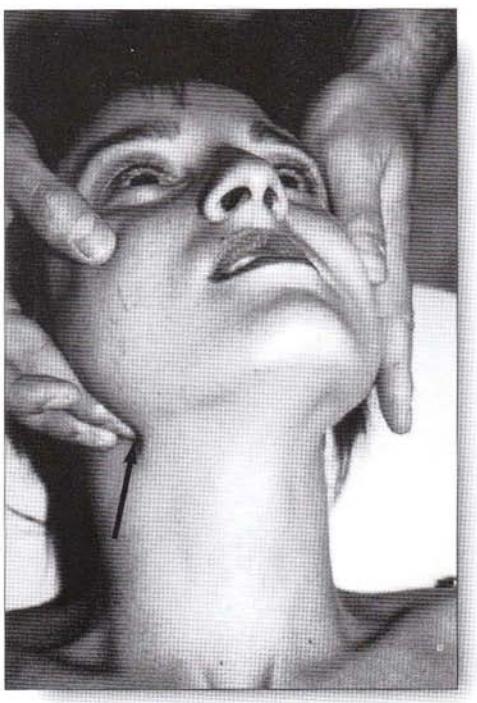

VARIANTE

En la misma posición anterior, se atrapa la barbilla con una mano y se lateraliza el maxilar inferior a un lado y otro, mientras con la otra mano se sigue el comportamiento de la A.T.M. de un lado, comprobando si existe restricción de movimiento en algún sentido, confirmándonos la subluxación anterior o posterior.

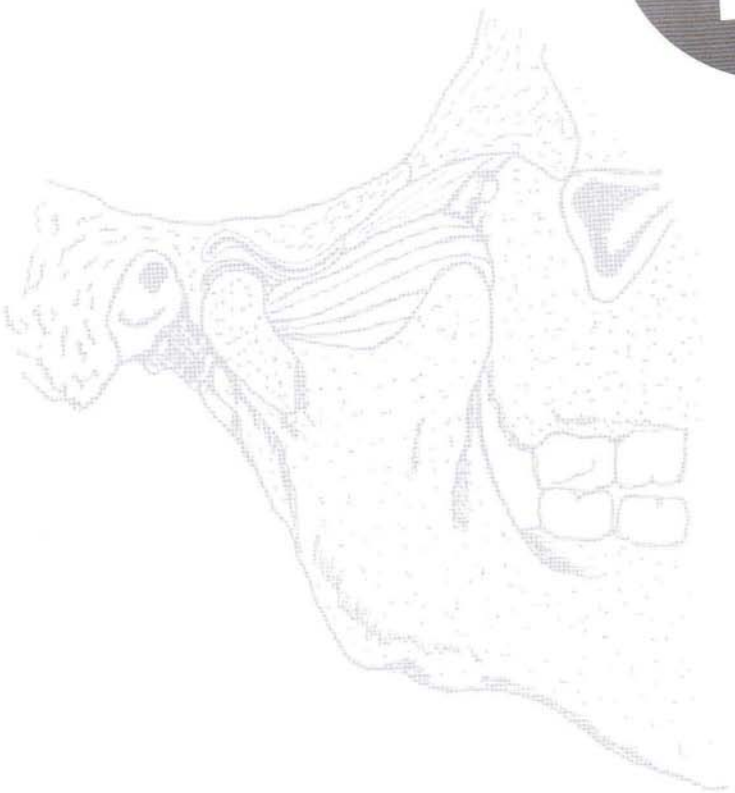

3

TECNICAS DE NORMALIZACION

TECNICAS DE NORMALIZACION

ELASTIFICACION SUBCUTANEA DE LA ZONA TEMPORAL

Efectuando círculos sobre la zona de piel que abarca la mano en un sentido y otro, valoramos el sentido de restricción, presionamos ligeramente para ganar en amplitud y elasticidad.

EJEMPLO SENTIDO DESCENDENTE



ELASTIFICACION SUBCUTANEA DE LA ZONA MANDIBULAR

Igual que la técnica anterior.

EJEMPLO SENTIDO DESCENDENTE OBLICUO POSTERIOR



ELASTIFICACION SUBCUTANEA DE LA ZONA SUPRAHIOIDEA

Igual que la técnica anterior en presión contrariada.

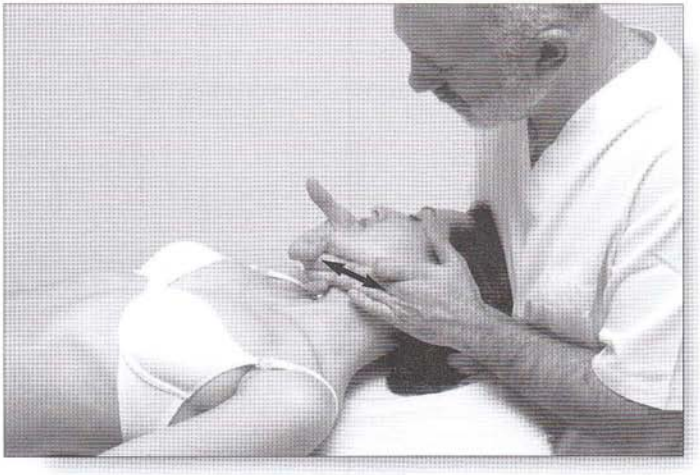

TRATAMIENTO DE PUNTOS GATILLO

TRATAMIENTO DEL TEMPORAL

Paciente en supino. El terapeuta a la cabecera de la camilla, coloca una mano o el pulgar en la zona temporoparietal y con el dedo pulgar o medio de la otra, realiza la presión sobre el punto doloroso, acortando la musculatura durante unos segundos.

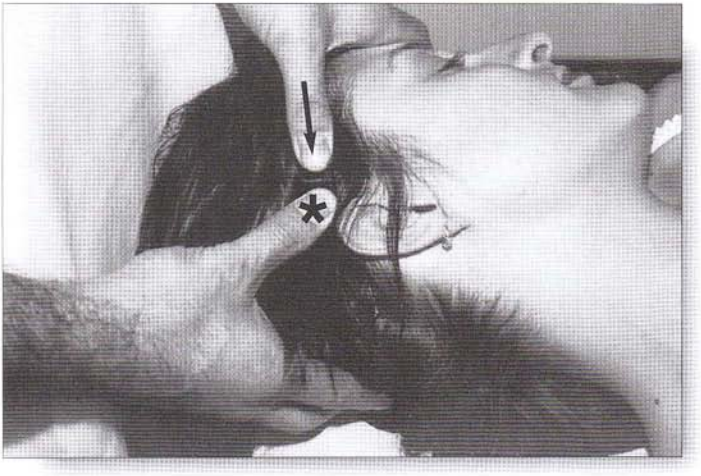

MASETERO

Paciente en supino. El terapeuta al lado, coge el mentón con una mano, manteniendo la boca cerrada, mientras con el dedo pulgar de la otra presiona sobre el punto doloroso.

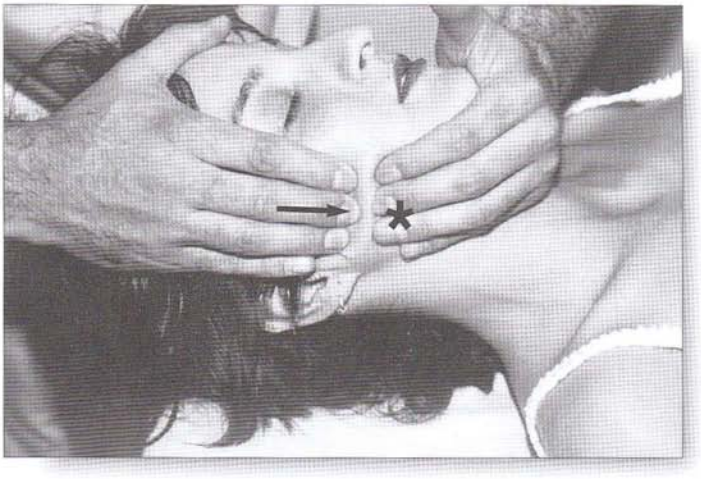

TECNICAS MIOTENSIVAS

ELASTIFICACION BILATERAL DE LA MUSCULATURA SUPRA E INFRAHIOIDEA

Paciente en supino. El terapeuta al lado, sitúa una mano en la zona cervical superior y la otra en la barbilla, colocando la cabeza en la puesta en tensión en extensión. En esta posición el terapeuta va movilizando en extensión, previa resistencia muscular, en la fase de espiración.

VARIANTE UNILATERAL

Paciente en supino con la cabeza en rotación fuera de la camilla. El terapeuta a la cabecera atrapa la cabeza con una mano en la barbilla y el antebrazo sobre el lateral superior, y con la otra en la zona occipital, lleva la cabeza a extensión, previa resistencia muscular, en la fase de espiración.

APERTURA MANDIBULAR (fijación en cierre)

Elongación miotensiva del temporal, maseteros y pterigoideos medios.

Paciente en supino con la boca abierta. El terapeuta al lado, coloca una mano en la parte posterior del cuello y el ángulo formado por el primer y segundo dedos de la otra sobre el mentón. En esta posición se le pide al paciente que cierre la boca contra resistencia ganando grados de movilidad en la fase de reposo.

VARIANTE EN SEDESTACION

El terapeuta al lado, con una mano y el antebrazo coge la cabeza, mientras con la otra atrapa la mandíbula realizando la técnica miotensiva en apertura.

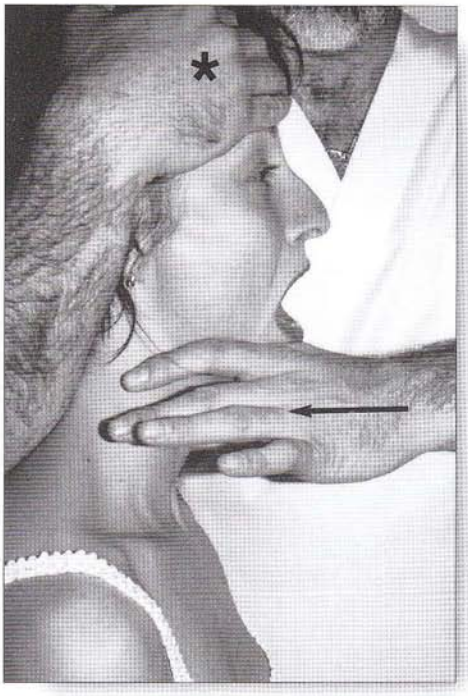

ANTEPULSION MANDIBULAR (fijación en retropulsión)

Elongación del temporal y el digástrico.

Paciente en supino. El terapeuta al lado, sitúa una mano en la frente para inmovilizar la cabeza y con la otra atrapa el maxilar inferior, traccionando hacia delante, previa resistencia muscular, en la fase de relajación.

VARIANTE EN SEDESTACION

Igual que la técnica anterior.



RETROPULSION MANDIBULAR (fijación en antepulsión)

Elongación de los pterigoideos laterales y medios.

Paciente en supino. El terapeuta al lado coloca una mano en la parte posterior del cuello, y el ángulo formado por el primer y segundo dedos sobre el mentón, realizando una presión en retropulsión, previa resistencia muscular en antepulsión, en la fase de relajación.

VARIANTE EN SUPINO

El terapeuta a la cabecera de la camilla, sitúa ambas eminencias tenares sobre los ángulos de la mandíbula, presionando en retropulsión previa resistencia muscular en la fase de relajación.

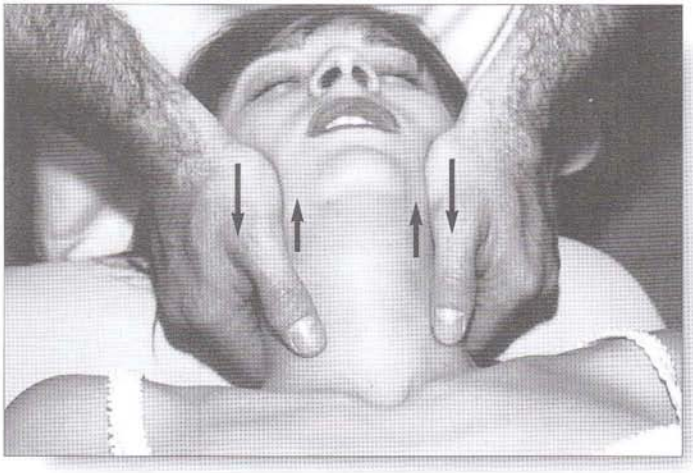

LATERALIZACION MANDIBULAR

Elongación del temporal y pterigoideos.

Paciente en supino con la cabeza en rotación. El terapeuta al lado, con una mano en el lateral de la cabeza, la inmoviliza, mientras con la otra en el lateral del mentón efectúa una presión perpendicular a la camilla, previa resistencia muscular, en la fase de relajación.

VARIANTE EN SEDESTACION

Igual que en supino.

TECNICAS DE CORRECCION ARTICULAR

TECNICA DE DESCOAPTACION

Esta técnica se efectúa como preparación antes de pasar a las técnicas de corrección estructural con el fin de absorber la tensión que pudiera quedar en la articulación y siempre que la puesta en tensión sea dolorosa.

Paciente en supino. El terapeuta a la cabecera de la camilla, sitúa las eminencias tenares de ambas manos a la altura de los parietales y las yemas de los dedos en los ángulos de la mandíbula, efectuando una presión con los dedos en sentido caudal durante unos minutos, al mismo tiempo que se sujetan los parietales, con el fin de descoaptar la zona temporomandibular.

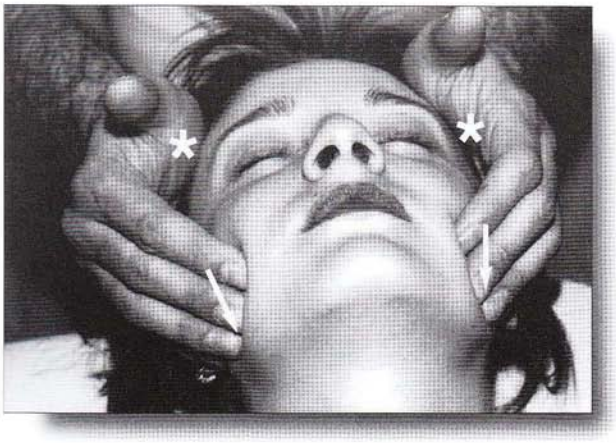

SUBLUXACION UNILATERAL ANTERIOR DE LA A.T.M.

Paciente en supino. El terapeuta al lado sujeta la cabeza con una mano en la frente y con la eminencia tenar de la otra en el ángulo de la mandíbula, realiza una retropulsión previa resistencia muscular.

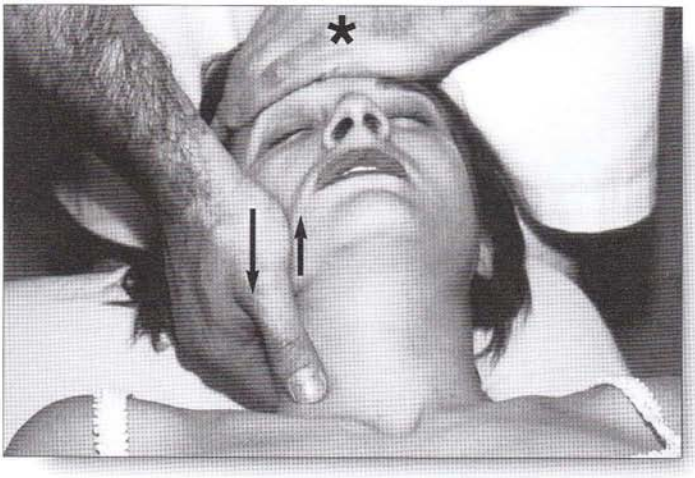

TECNICAS CON TRACCION

TECNICA DE NORMALIZACION BILATERAL DE LA A.T.M.

Paciente sentado. El terapeuta detrás, atrapa la mandíbula con ambas manos dejando apoyar la cabeza contra su cuerpo. En esta posición realiza la tracción hacia abajo y hacia delante presionando con las eminencias tenares sobre el ángulo de la mandíbula.

Esta técnica se realiza cuando notamos en el diagnóstico una fijación bilateral de la A.T.M.

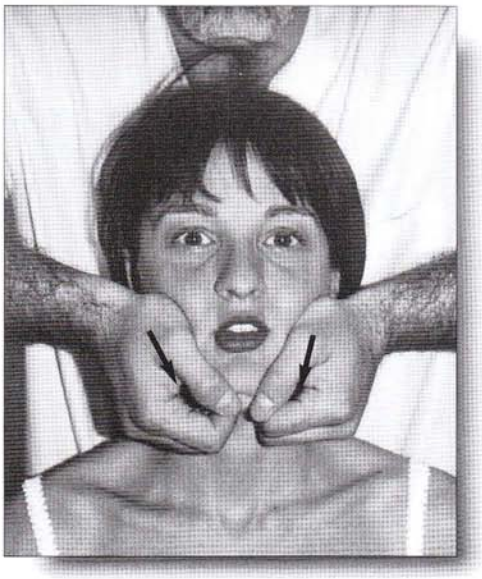



TECNICA UNILATERAL

Se realiza igual que la anterior, pero sobre un solo lado, utilizando la mano libre para fijar la cabeza contra el cuerpo.

Esta técnica se realiza en subluxación posterior del cóndilo o fijación posterior.

1ª VARIANTE BILATERAL

Paciente sentado. El terapeuta delante, atrapa el maxilar inferior con los dedos índice, medio y pulgar en forma de pinza, colocando una gasa sobre los dientes para no cortarse. Con la otra mano y el antebrazo sujeta la cabeza y realiza la tracción tirando de la mandíbula, hacia abajo y hacia delante.



2ª VARIANTE BILATERAL

Paciente sentado. El terapeuta al lado, atrapa el maxilar inferior con el pulgar, situando una gasa sobre los incisivos y el resto de los dedos en forma de pinza. Con la otra mano y el antebrazo atrapa la cabeza del paciente que lleva contra su cuerpo. En esta posición efectúa la tracción con un estiramiento en sentido anterior y descendente hasta la puesta en tensión, en la fase de relajación.

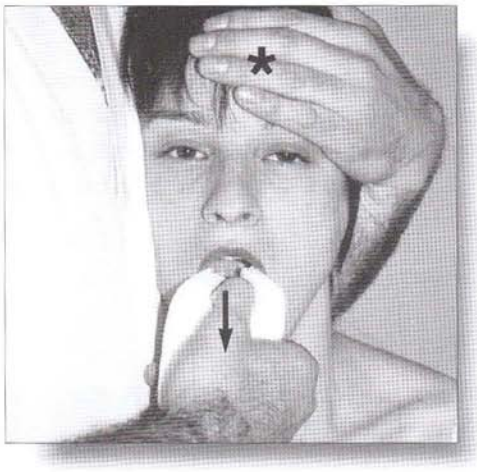

1ª VARIANTE UNILATERAL

Igual que en la anterior pero traccionando solo de un lado y en dirección oblicua al lado contrario de la lesión.

2ª VARIANTE UNILATERAL

Se realiza igual que la 2ª variante bilateral, en dirección oblicua contraria a la lesión para hacer la tracción selectiva sobre un solo cóndilo.

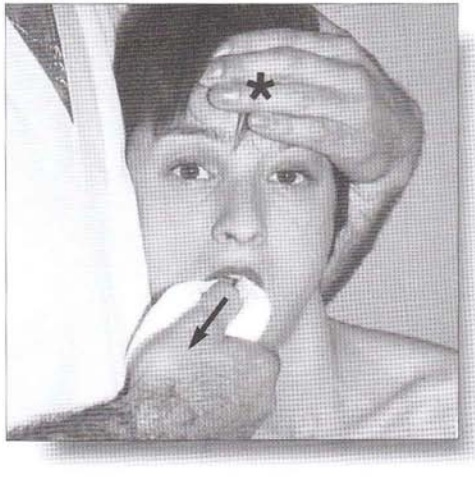

VARIANTE FUNCIONAL

Paciente en supino. El terapeuta a la cabecera de la camilla, con una mano atrapa la barbilla y con la yema de los dedos de la otra en el ángulo de la mandíbula del lado de la lesión ayuda a la lateralización contraria cuando el paciente abre la boca, ganando grados en amplitud, sin ceder en el movimiento de cierre.

Esta técnica da muy buenos resultados en luxa-ciones por cierre, poca amplitud arti-cular y fijaciones posteriores unilaterales.

POSICION DE PARTIDA

Nota: *en caso de lesiones por fijación bilateral se realizaría en ambos lados.*

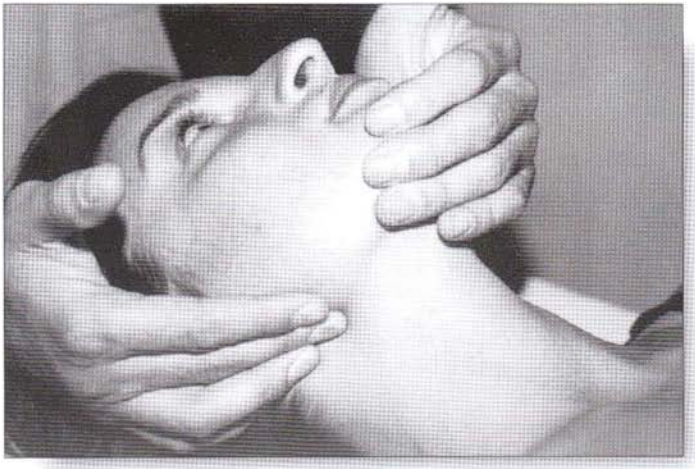

FASE DE CORRECCION

VARIANTE

Paciente en supino con la cabeza en rotación. El terapeuta al lado con una mano sujeta la cabeza y con la otra atrapa el maxilar inferior en el lado de la lesión, efectuando una presión lateral mientras el paciente va realizando movimientos de apertura y cierre de forma lenta y progresiva. La presión que realiza el terapeuta debe de ser moderada para evitar reproducir dolor, sobre todo en cierre, que se cuando se produce la descoaptación.

FASE DE APERTURA

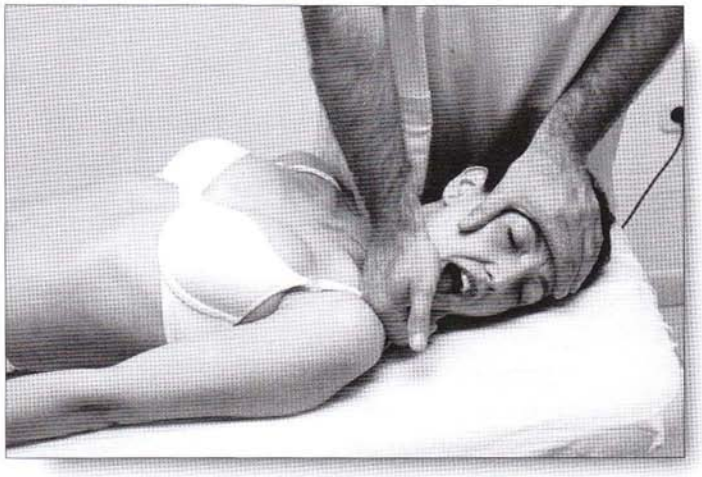

FASE DE CIERRE

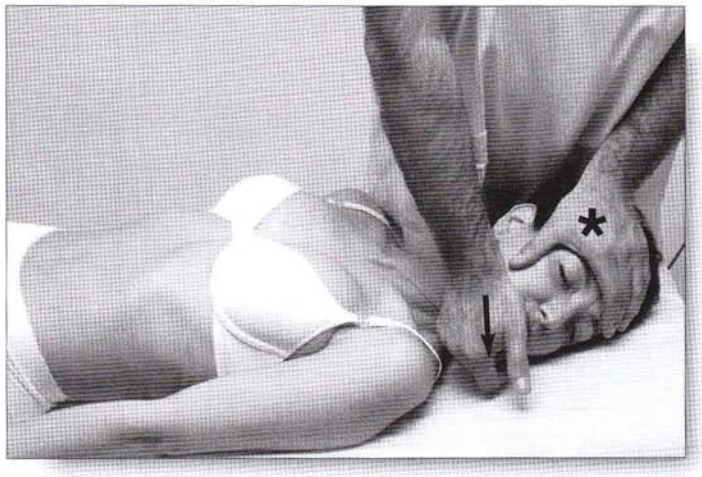

4

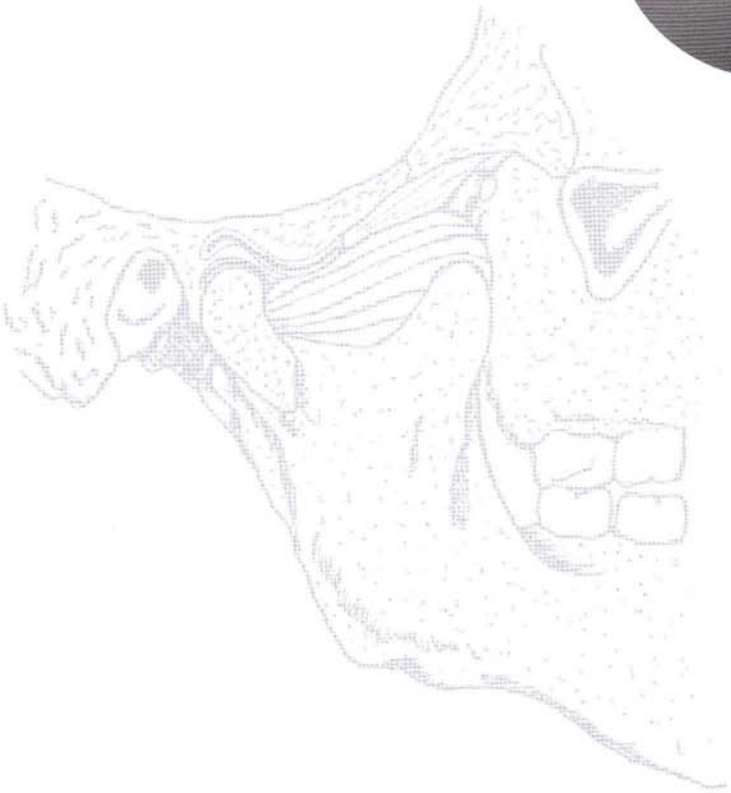

EJERCICIOS ACTIVOS Y MIOTENSIVOS DE LA ARTICULACION TEMPOROMANDIBULAR

EJERCICIOS ACTIVOS Y MIOTENSIVOS DE LA ARTICULACION TEMPOROMANDIBULAR

Al ser la A.T.M. una de las articulaciones que más trabaja en el organismo está expuesta a influencias de presión que solicitan los ligamentos, cápsulas y sobrecargan la musculatura, afectando a su cartílago articular, inflamando y cronificando la zona con una pérdida de movilidad que no sólo afecta a la A.T.M. (falta de piezas, caries, bruxismo, neurología trigeminal, etc.) sino a zonas que mantienen el equilibrio con ella, como son la zona hioidea y la cervical, produciendo unos cuadros que a veces son difíciles de relacionar por lo que los ejercicios que se le mandan al paciente van dirigidos a mejorar la elastificación cuando hay una impotencia funcional, mejorando las limitaciones de los cóndilos en el desplazamiento de uno o de los dos, así como previniendo la predisposición a las lesiones.

MOVIMIENTOS ACTIVOS

Apertura y cierre

Se realiza abriendo y cerrando la boca, procurando llegar a los topes de movilidad de la articulación.

APERTURA

CIERRE

Lateralización en cierre

Se realiza con la boca ligeramente abierta, lateralizando la mandíbula inferior de izquierda a derecha hasta notar el tope articular.

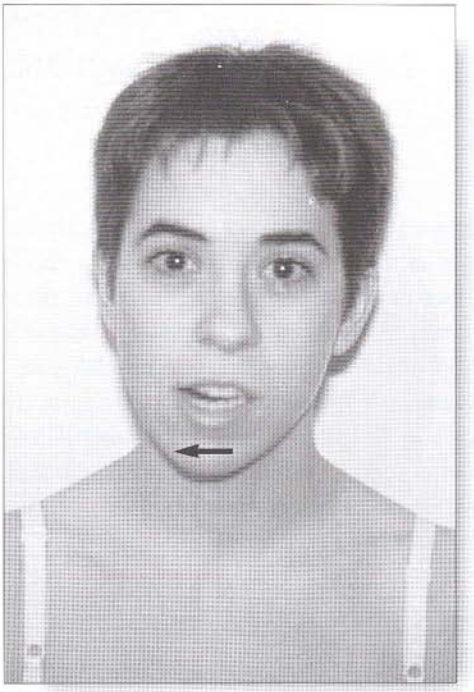

Lateralización en apertura

Igual que el anterior, con la boca abierta.

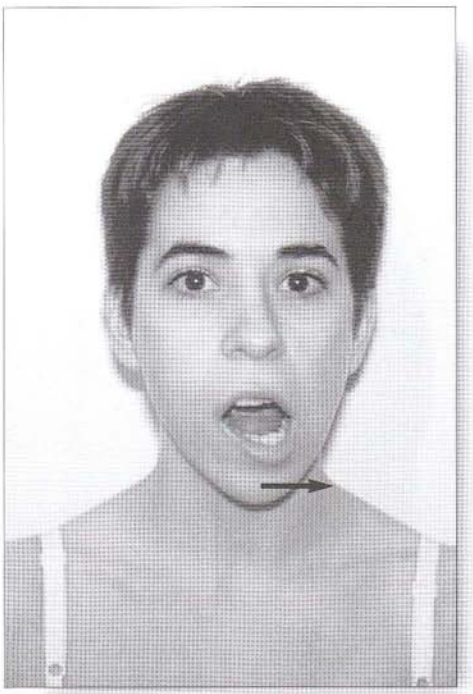

Antepulsión-retropulsión

Se efectúan con la boca ligeramente abierta, desplazando el maxilar inferior hacia delante y hacia atrás hasta notar la tensión

ANTEPULSION

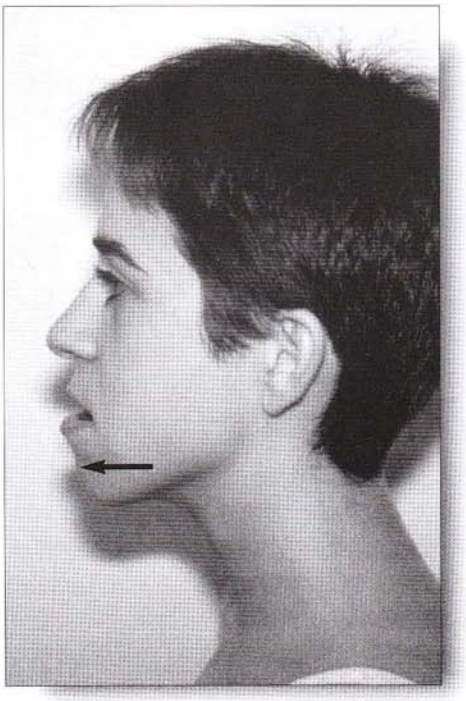

RETROPULSION

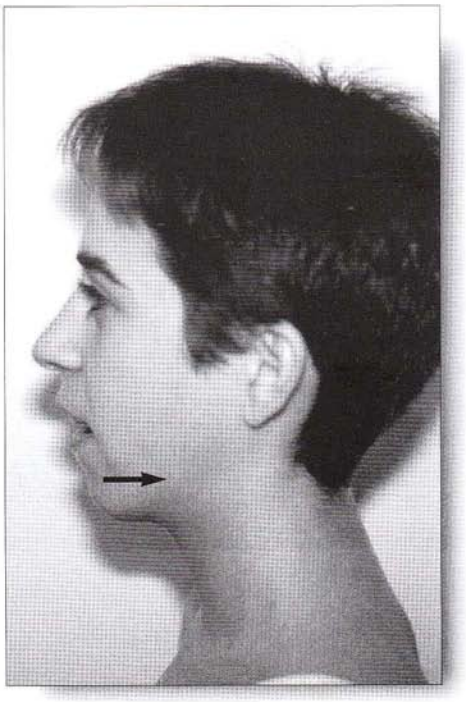

Nota: *estos ejercicios se realizan como preparación, antes que los miotensivos o de elastificación progresiva para evitar lesiones por la incongruencia articular.*

TECNICAS MIOTENSIVAS

Movilización en lateralización

Se efectúa situando la eminencia tenar de una mano en el lateral del maxilar, la otra sobre la cabeza para estabilizarla; se desplaza lateralmente el maxilar hasta la puesta en tensión, movilizando previa resistencia muscular en la fase de relajación en el sentido lateral de corrección.



Movilización en retropulsión

Se realiza situando el ángulo formado por el primer y segundo dedos de una mano en la parte anterior del maxilar inferior y la otra en el occipital para estabilizar la cabeza. En esta posición, se desplaza el maxilar hacia atrás hasta la puesta en tensión, previa resistencia muscular en la fase de relajación.



Movilización en antepulsión

En la misma posición que el anterior, se efectúa un desplazamiento anterior empujando con el maxilar hacia delante, tratando de vencer la resistencia de la mano situada en el maxilar que empuja hacia atrás, procurando en cada movimiento llevar el maxilar hacia delante lo más posible.

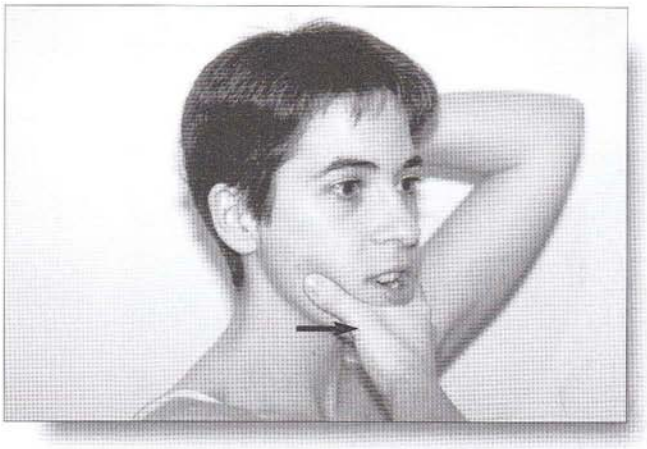

Nota: *todos los ejercicios anteriormente ex-puestos se realizarán procurando no perder los grados de movilidad que vamos ganando, realizándose de 3 a 4 series de 10 movimientos cada una.*

ELASTIFICACION DE LA MUSCULATURA SUPRA E INFRAHIOIDEA

Se efectúan como preparación a las técnicas de movilización y elongación de la ATM.

Elastificación bilateral

Se realiza en decúbito prono situando el codo en flexión apoyado sobre la camilla y dejando descansar el mentón sobre la mano; en esta posición se deja caer el peso del cuerpo hasta notar la tensión de la musculatura, procurando relajarnos para una elastificación progresiva.

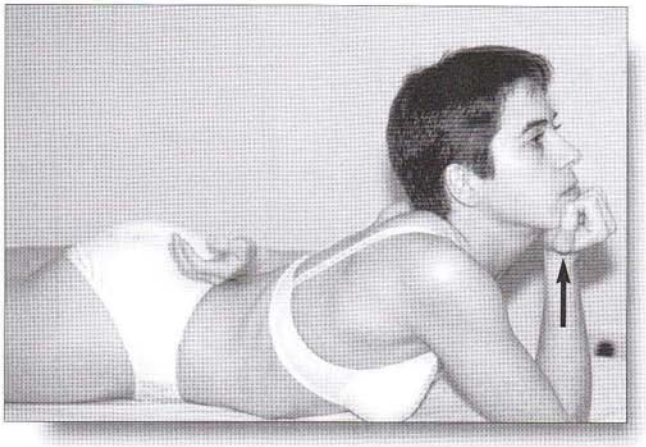

Elastificación unilateral

Igual que el ejercicio anterior, girando la cabeza hacia un lado.



ZONA HIOIDEA

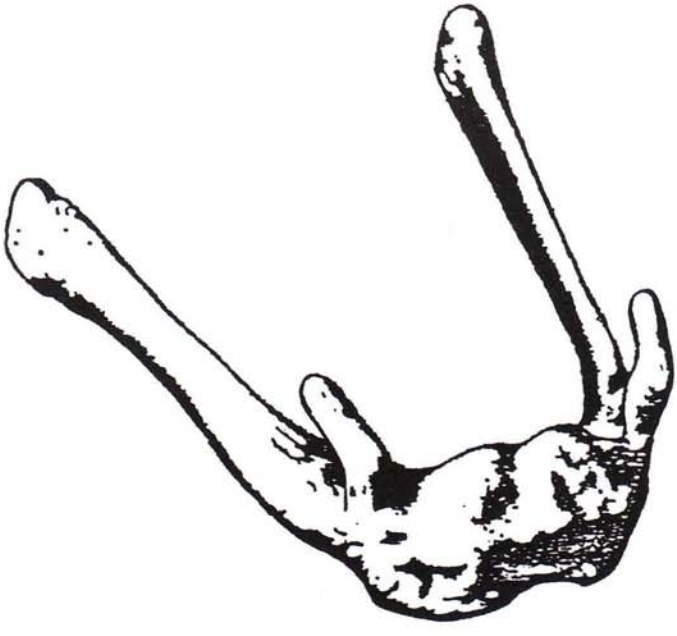

1

RECUERDO ANATOMOFISIOLOGICO

ZONA HIOIDEA

La zona hioidea es la zona que va a alterar con más frecuencia la línea central de gravedad a nivel del eje vertebral superior, siendo la gran olvidada por los terapeutas que rara vez tocan y, menos aún, se adaptan ejercicios de recuperación para evitar la retracción y pérdida de elasticidad de tejido conectivo.

Los planos anatómicos de la zona hioidea a nivel subcutáneo, muscular y visceral, se encuentran superpuestos en un espacio muy reducido, predisponiendo a la zona a adherencias, pérdidas de elasticidad y fibrosis, que afectan a la movilidad cervical y modifican la posición de la cabeza en anteflexión o antepulsión, provocando cervicodorsalgias y, a nivel local, alteraciones a nivel bascular, tanto de carótidas como yugulares, molestias y crepitación al tragar, alteraciones tiroideas, de glándulas salivares, etc. La elastificación de la zona hioidea en muchas ocasiones, es la llave para recuperar la movilidad cervical.

RECUERDO ANATOMOFISIOLOGICO DE LA ZONA HIOIDEA

La organización muscular en la región anterior del cuello y la cara es la más compleja del cuerpo. Todos los músculos de ella son flexores, mientras que en el resto del esqueleto asistimos a la acción agonista-antagonista, en esta región sólo existen agonistas, es decir, FLEXORES de forma que la actividad no está regida por la ley de la contraposición, sino por la mayor intensidad de contracción de unos flexores en relación a otros.

MUSCULOS HIOIDEOS

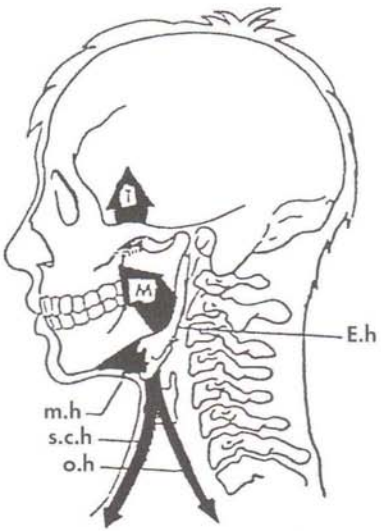

ORIGEN E INSERCION DE LOS MUSCULOS HIOIDEOS

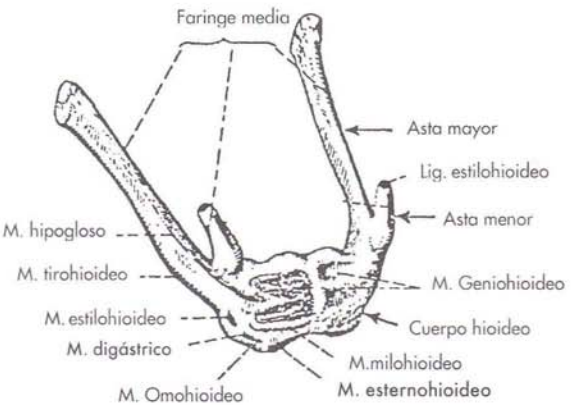

OMOHIOIDEOS

La acción de los omohioideos a través de su inserción en la escápula, hace que los movimientos respiratorios repercutan sobre el hueso hioides, actuando indirectamente y por acción de bombeo sobre la hemodinámica de la tiroides.

Si la escápula se sitúa en posición descendida puede alterar la relación escapulohioidea. Esta posibilidad está controlada por el angular del omóplato que se inser-

ta en las transversas de las cuatro primeras cervicales, pudiendo alterar la funcionalidad de los primeros segmentos cervicales Occ, C1 y C2.

La contracción del angular evita la compresión sobre la tiroides, quedando el hioides libre para que se pueda realizar la acción de bombeo sobre la tiroides.

Esta contractura del angular se convierte en una protección defensiva a través del mecanismo de compensación del cuerpo.

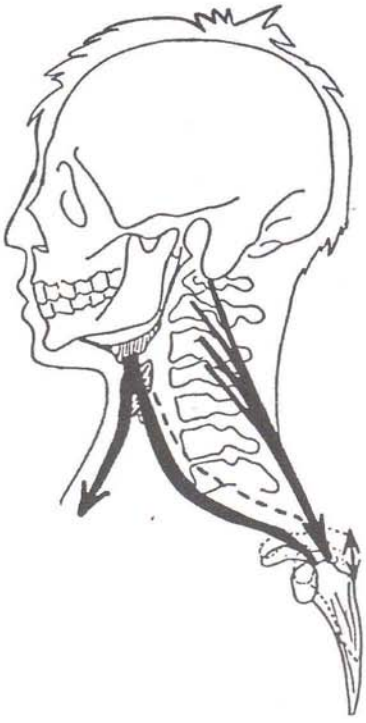

MUSCULOS HIOIDEOS

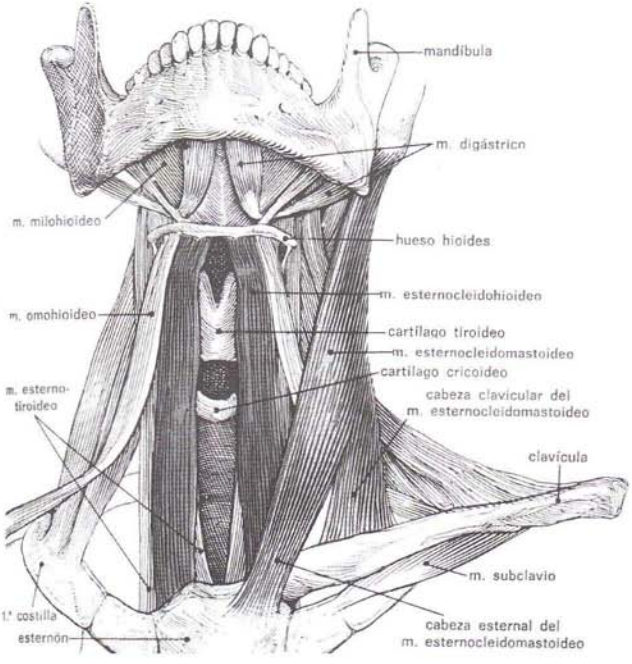

2

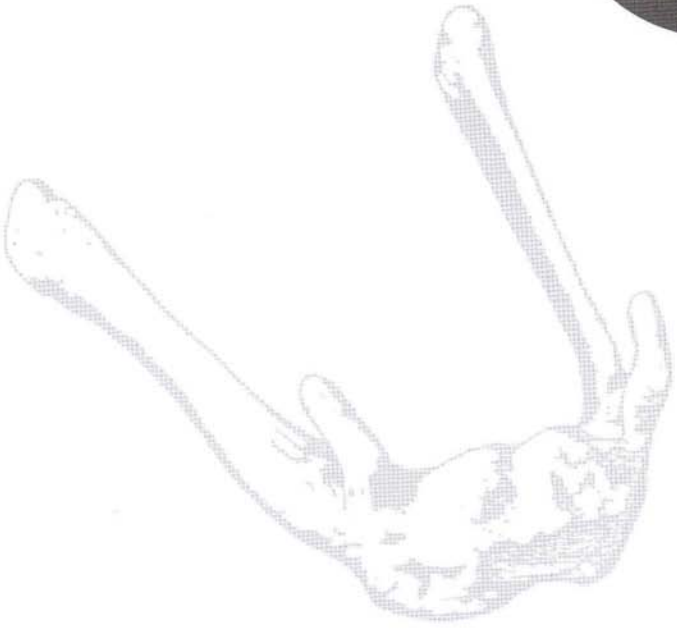

DIAGNOSTICO DE LA ZONA HIOIDEA

DIAGNOSTICO DE LA ZONA HIOIDEA

VISUALIZACION

Con el paciente de frente y la cabeza inclinada hacia atrás, se observan las posibles desviaciones de la línea media de la zona hioides-laringe lo que podría suponer un acortamiento unilateral de la musculatura hioidea.

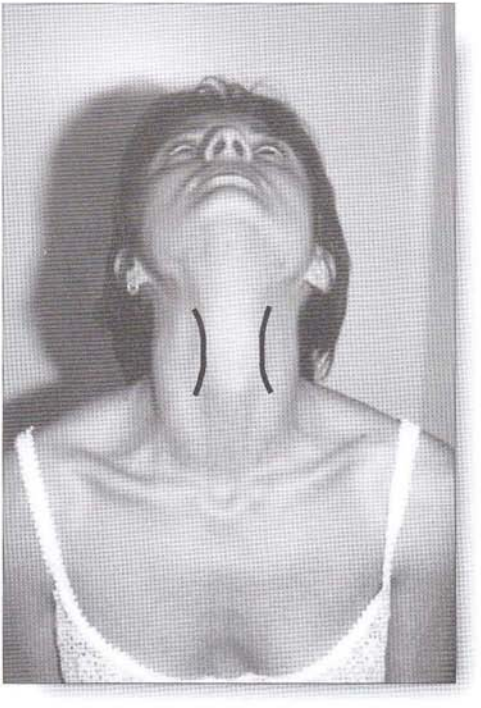

PALPACION DINAMICA

Paciente en supino. El terapeuta al lado de la camilla, fija la cabeza con una mano sobre la frente y atrapa el hioides con el índice y el pulgar de la otra, comprobando la movilidad en el desplazamiento transversal y en lateralización.

MOVILIZACION EN TRASLACION

MOVILIZACION EN LATERALIZACION

PRUEBA DE DEGLUCION

Se realiza igual que la prueba de la palpación dinámica, pidiéndole al paciente que trague saliva, comprobando durante la deglución si el hioides se desplaza simétricamente. En caso contrario estaríamos ante un acortamiento o debilidad de un lado de la musculatura hioidea.

PALPACION DEL DIGASTRICO

Paciente en supino. El terapeuta a la cabecera de la camilla palpa los músculos digástricos situando los dedos cerca del ángulo inferior de la mandíbula, comprobando el tono y el dolor a la presión.

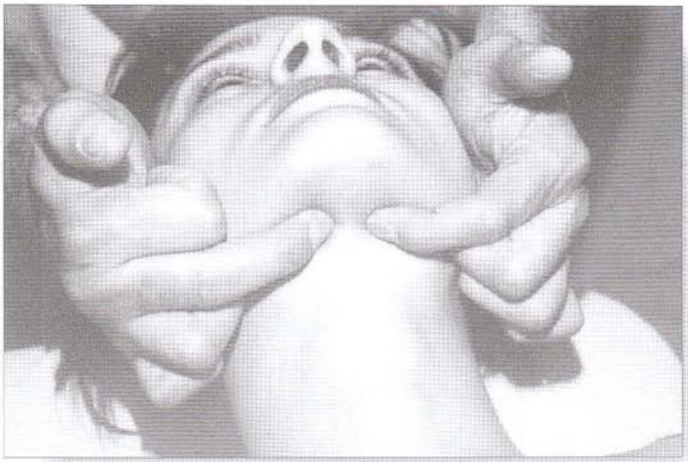

PALPACION DEL MILOHIOIDEO

La palpación se realiza inmediatamente por debajo y delante del ángulo de la mandíbula, observando posibles tensiones y dolor.

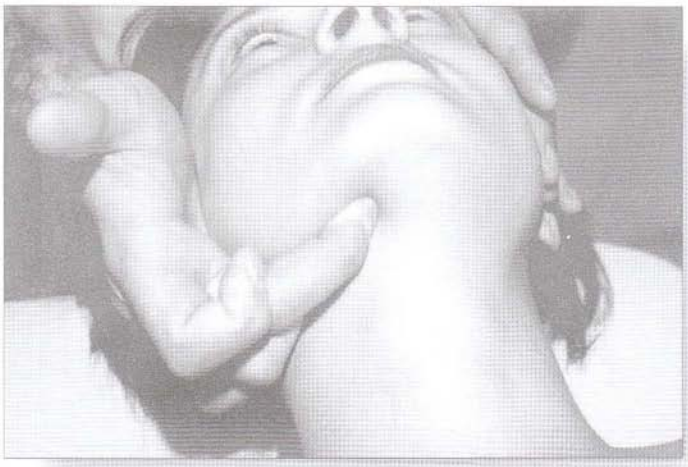

PALPACION DEL ESTILOHIOIDEO

La palpación se realiza debajo de la apófisis estiloides del temporal, comprobando la tensión y el dolor a la palpación.

TECNICAS DE NORMALIZACION

TECNICAS DE NORMALIZACION

TECNICAS DE INHIBICION DE LA MUSCULATURA SUPRAHIOIDEA

Se realizan presionando y deslizando suavemente sobre los vientres musculares varias veces, hasta notar la relajación de la fibra muscular.

INHIBICION DEL MILOHIOIDEO

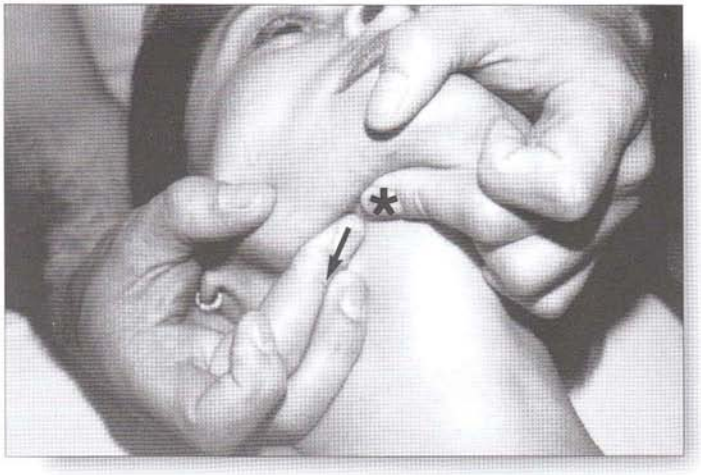

INHIBICION DEL DIGASTRICO

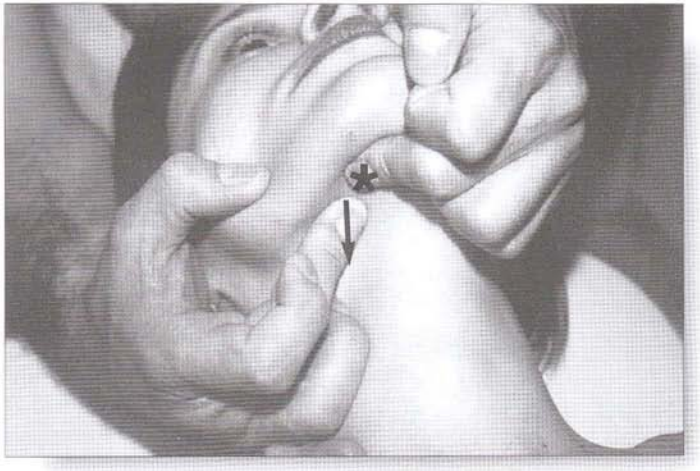

MUSCULOS SUPRA E INFRAHIOIDEOS

Paciente en supino con el cuello en extensión. El terapeuta a la cabecera de la camilla, coloca una mano en la frente y los cuatro últimos dedos de la otra mano debajo del mentón. En esta posición le pide al paciente que realice una flexión contra resistencia ganando grados de movilidad en la fase de relajación.



ELONGACION UNILATERAL DE LOS MUSCULOS SUPRA E INFRAHIOIDEOS

Paciente en supino. El terapeuta a la cabecera de la camilla, coloca la cabeza en rotación al lado contrario de la lesión, situando una mano debajo del mentón y fijando el hombro con la otra. En esta posición le pide al paciente que suba el hombro contra resistencia y en la fase de reposo lo descendemos manteniendo la puesta en tensión de la cabeza.

Nota: *esta ténica se pueden realzar fijando el hombro y elastificando con la cabeza de forma miotensiva o pasiva, modificando la lateralización de la cabeza para estirar las fibras esternales, claviculares o escapulares.*

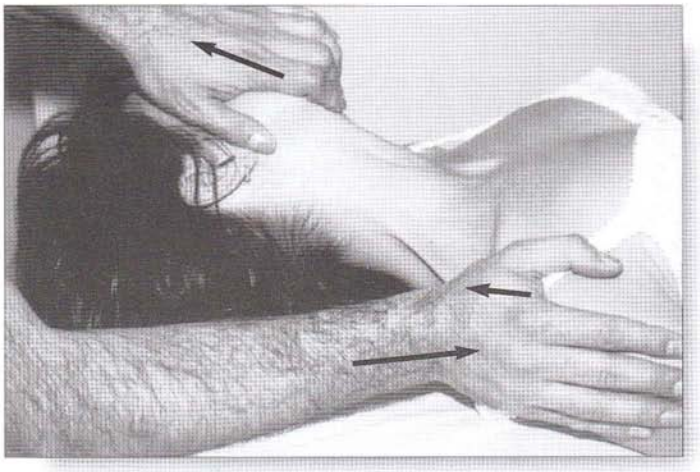

VARIANTE

Paciente en supino con la cabeza en extensión y rotación fuera de la camilla. El terapeuta a la cabecera de la camilla coloca una mano en la zona occipito-temporal y con la otra coge el mentón apoyando el brazo sobre la cabeza. En esta posición el terapeuta pide al paciente que realice una flexión resistida ganando grados de movilidad en la fase espiratoria. La lateralización en un sentido u otro nos permite adaptarnos más selectivamente a las fibras afectadas.

TECNICAS DE NORMALIZACION DEL HIOIDES

DESPLAZAMIENTO EN TRASLACION

Ejemplo a derecha

Paciente en supino. El terapeuta al lado, fija la cabeza con una mano sobre la frente y con el índice y pulgar de la otra en forma de pinza, atrapa el hioides realizando un movimiento la-teral contrariado, primero en el sentido de la lesión y luego en el de corrección, teniendo cuidado para no comprimir los cartílagos tiroides, cricoides y laringe, lo que sería molesto y peligroso para el paciente.

Cuando el mo- vimiento lateral está restablecido se elastifica en el sentido oblicuo ascendente o descendente para corregir la lateralización del lado afectado

DESPLAZAMIENTO EN TRASLACION

La zona está restablecida cuando comprobamos que la deglución y el desplazamiento lateral del hioides se efectúan correctamente.

DESPLAZAMIENTO LATERAL CONTRARIADO

GLOSARIO

A.T.M.	Articulación temporomandibular
E	Extensión
E.I.A.S.	Espina iliaca antero-superior
E.I.P.S.	Espina iliaca postero-superior
E.R.L.	«Extensión-Rotación-Lateralización» Movimiento mixto vertebral
F	Flexión
F.L.R.	«Flexión-Lateralización-Rotación» Movimiento mixto vertebral
L.I.	Lateralización izquierda
L.D.	Lateralización derecha
L.C.G.	Línea central de gravedad
M.R.P.	Movimiento respiratorio primario
OCC	Occipucio
R.I.	Rotación izquierda
R.D.	Rotación derecha
S.C.A.	Segmento cervical alto
S.C.B.	Segmento cervical bajo

BIBLIOGRAFIA

- **Jean-Pierre Barral, Jean-Paul Mathieu y Pierre Mercier**
  «Ostéopathie diagnostic articulaire vertebral».
  Maloine, S.A. éditeur Paris.

- **J. Castaing, M. Videgrain y Ph. Burdin**
  «L'examen radiologique du rachis».
  Ed. Maloine, S.A., 1981.

- **DePalma & Rothman**
  «Disco intervertebral».
  Ed. Jims, 1984.

- **A. Dimeglio**
  «Ortopedia infantil cotidiana».
  Ed. Masson, S.A., 1991.

- **H.H. Fryette**
  «Fisiological movements of the spine». (Journal of A.O.A.)
  Academy of applied osteopathy, Carmel, California, 1996.
  «Principles of osteopathic technic».

- **Stanley Hoppenfeld**
  «Exploración fisica de la columna vertebral y las extremidades».
  Méjico, 1979.

- **I.A. Kapandji**
  «Cuadernos de fisiología articular».
  Tomo 3. Ed. Masson, 1981.

- **F.P. Kendall y E. Kendall McCreary**
  «Músculos, pruebas y funciones».
  Ed. Jims, 1985.

- **Knott - Voss**
  «Facilitación neuromuscular propioceptiva».
  Ed. Médica Panamericana S.A., Buenos Aires, 1987.

- **Korr Irvin M.**

  «The sympathetic nervous system as mediator between the somatic and supportive processes».
  Insight Publishing Co. Oct. 1975.
  (Physiological basis of osteopathic medicine).

  «The segmental nervous system as mediator and organiser of disease proccess».
  Insight Publishing Co. Oct. 1975.
  (Physiological basis of osteopathic medicine).

  «Neural basis of osteopathic lesion».
  J. Am. Osteop. A. 47:191-198 - Dec. 1947.

- **Dr. Juan Plaja Masip**

  «Diagnóstico y tratamiento conservador de las lumbalgias».
  Kalifarma, S.A.

- **R. Richard**

  «Lésions ostéopathiques vertébrales».
  Tome 1. Ed. Maloine, S.A., Paris, 1982.

- **Guy Roulier**

  «L' ostéopathie: deux mains pour vous guérir».
  Ed. Dangles, 1987.

- **Sobotta**

  «Atlas de anatomía».
  Tomo 2. Ed. Panamericana.

- **W. Spalteholz**

  «Atlas de anatomía humana».
  Tomo 2. Ed. Labor, S.A., 1990.

- **A. Stoddard**

  «Fundamentos de la osteopatía».
  Ed. Jims, Barcelona, 1972.

  «Manual de técnicas de la osteopatía».
  Ed. Jims, Barcelona, 1982.

- **Ruth H. Wheeler**

  «Educación física para la recuperación».
  Ed. Jims.

- **Melloni-Dox-Eisner**
  «Diccionario Médico Ilustrado».
  Ed. Reverte, 1983.

- **F. H. Netter**
  «Colección Giba de Ilustraciones Médicas».
  Masson, Salvat Medicine. Tomo 1.2, 1998.

- **Richard S. Snell**
  «Neuroanatomía Clínica».
  Ed. Medica Panamericana, 1995.